SIÊU âm trong sản khoa và phụ khoa: *một cách tiếp cận thực tế*

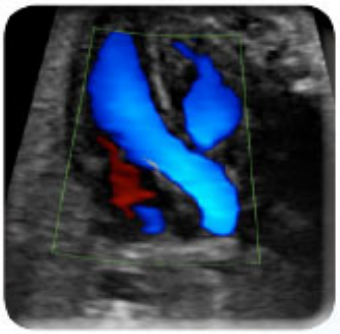

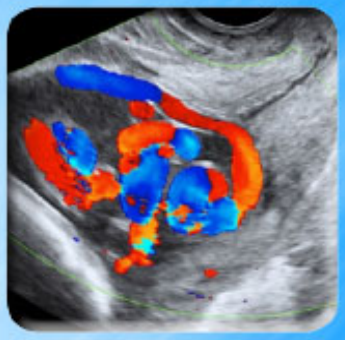

Biên tập

Alfred Abuhamad, MD

Tradotto da Prof. Dario Paladini

Với những đóng góp từ

Rabih Chaoui, MD

Philippe Jeanty, MD

Dario Paladini, MD

Trợ lý biên tập

Emily Walsh, MA

Lời tựa của giáo sư John Hobbins, MD

BAN BIÊN TẬP

Alfred Abuhamad, MD

Bác sĩ Alfred Abuhamad là giáo sư trưởng khoa sản phụ khoa và phó khoa lâm sàng tại trường y khoa Eastern Virginia, Norfolk, Virginia. Bác sĩ Abuhamad được cho là chuyên gia hàng đầu trong lĩnh vực hình ảnh học sản phụ khoa và tim thai. Ông hiện là chủ tịch danh dự và chủ tịch của hiệp hội siêu âm y khoa Mỹ nhiệm kì vừa qua. Bác sĩ Abuhamad cũng là người thành lập ra uỷ ban khoa học của hiệp hội siêu âm sản phụ khoa thế giới (ISUOG) và là người đứng đầu nhiều hoạt động huấn luyện siêu âm cho các quốc gia đang phát triển đang phát triển trên thế giới.

Emily Walsh

Emily Walsh làm việc tại trường y khoa Eastern Virginia được 7 năm và có 3 năm tại khoa sản phụ khoa. Cô Emily có bằng BA (Bachelors of Arts) và bằng thạc sĩ về giao tiếp (Masters of Arts in Communications) với trọng tâm là truyền thông. Emily đã xuất bản sách *Alberta Katherine Magazine* out of Jacksonville, Florida và là đồng tác giả của sách Regent University's *The Daily Runner*. Emily cũng là người đồng sáng lập của LE Literary Services, là nơi chuyên hỗ trợ cho việc xuất bản và hiệu chỉnh cho các tác giả.

CÁC TÁC GIẢ

Rabih Chaoui, MD

Bác sĩ Rabih Chaoui là giám đốc của trung tâm chẩn đoán tiền sản và di truyền người tại Berlin, Đức. Ông là một chuyên gia đầu ngành trên thế giới về hình ảnh chẩn đoán của thai. Bác sĩ Chaoui đã góp công rất lớn trong việc xuất bản các tài liệu giảng dạy về hình ảnh chẩn đoán sản khoa và tim thai và đóng vai trò chính trong sự nghiệp giáo dục siêu âm trên toàn cầu. Ông là chủ tịch của uỷ ban khoa học của hiệp hội siêu âm sản phụ khoa thế giới ISUOG nhiệm kì 2009-2013

Philippe Jeanty, MD



Bác sĩ Philippe Jeanty là một bác sĩ rất nổi tiếng trong lĩnh vực hình ảnh chẩn đoán của phụ nữ. Ông là tác giả của nhiều sách về siêu âm được xuất bản. Ông cũng là người sáng lập ra The Fetus.net, một diễn đàn tự do và miễn phí cho các người làm siêu âm sản khoa trên khắp thế giới trao đổi học hỏi. Bác sĩ Jeanty được xem là một chuyên gia nổi tiếng trên thế giới về lĩnh vực siêu âm thai và đã giúp tổ chức các khoá đào tạo huấn luyện nhiều bác sĩ ở các nước kém phát triển

Dario Paladini, MD

Giáo sư Dario Paladini một giáo sư sản phụ khoa. Ông hiện là giám đốc của đơn vị y học và phẫu thuật bào thai tại Bệnh viện trẻ em Gaslini ở Genoa Italy. Giáo sư Paladini là một chuyên gia hàng đầu thế giới về hình ảnh thai, từ siêu âm 3D/4D cho đến tim, thần kinh và siêu âm thai sớm. Là tác giả của hơn 150 bài báo về hình ảnh thai và siêu âm phụ (IOTA trials). Giáo sư Paladini cũng là đồng tác giả của sách siêu âm bất thường thai (*Ultrasound of Fetal Anomalies)*, một cuốn textbook được giải thưởng ở lần xuất bản thứ hai. Ông là người có rất nhiều đóng góp trong sự nghiệp huấn luyện siêu âm sản phụ khoa trên toàn cầu và là chủ tịch của uỷ ban khoa học của hiệp hội siêu âm sản phụ khoa thế giới ISOUG nhiệm kì 2004-2009 và là chủ tịch của hội siêu âm sản phụ khoa Ý (SIEOG) nhiệm kì 2010-2012.

LỜI MỞ ĐẦU

"You give but little when you give of your possessions. It is when you give of yourself that you truly give". Khalil Gibran - The Prophet
"Cho người vật chất là cho ít. Chia sẽ kiến thức, hiểu biết của bạn mới thật sự là cho"
Khalil Gibran- The Prophet

Tôi đã dấn thân vào sứ mệnh này với một ý chí quyết tâm là nâng cao việc huấn luyện lý thuyết cũng như thực hành siêu âm cho các bác sĩ với mục đích sau cùng là cải thiện việc chăm sóc sức khoẻ cho phụ nữ trên toàn cầu. Siêu âm được xem là một phần quan trọng của chuyên ngành sản phụ khoa, nhằm mục đích nhận diện ra các thai kì nguy cơ cao hay khảo sát phụ khoa (tử cung và buồng trứng lúc không mang thai). Để làm siêu âm tốt, người siêu âm cần có kiến thức sâu về kĩ thuật và kĩ năng thực hành tốt để tạo ra các hình ảnh chuẩn cho chẩn đoán và cả hai vấn đề này đều chưa đạt ở nhiều nơi trên thế giới. Do vậy cuốn e-book này nhằm mục đích giúp cải thiện hai vấn đề trên.

Sách gồm 3 phần chính: Ba chương đầu tập trung vào các khía cạnh về kĩ thuật và thực hành của siêu âm với các vấn đề như nguyên lý vật lý học của siêu âm, hướng dẫn tiếp cận sử dụng máy siêu âm và các kĩ thuật khi thăm khám siêu âm. Phần hai từ chương thứ 4 đến chương 10 là các vấn đề về sản khoa và phần ba từ chương 11 đến 14 là các vấn đề về phụ khoa. Chương cuối hướng dẫn các yêu cầu cần có của một kết quả siêu âm, là phần then chốt của việc siêu âm. Chương 10 và chương 14 giới thiệu sự chuẩn hoá các bước cần thiết khi thực hiện một siêu âm cơ bản của sản hay phụ khoa. Sách có đầy đủ bảng biểu, hình ảnh có chú thích và các kinh nghiệm được tích luỹ trong nhiều năm.

Có rất nhiều đóng góp cho sự thành công của cuốn sách này, đầu tiên và trước nhất là các người bạn thân thiết của tôi như Rabih Chaoui, Philippe Jeanty và Dario Paladini, những chuyên gia hàng đầu thế giới về siêu âm trong sản phụ khoa. Người tiếp theo là Emily Walsh, người đã giúp thiết kế cuốn sách, biên soạn hình ảnh và bảng biểu. Tiếp theo phải kể đến khoa tiếp thị của trường y khoa Eastern Virginia, nơi điều phối trang web để hỗ trợ cho cuốn sách này. Và cuối cùng là vợ tôi, Sharon, người đã cho tôi động viên, hỗ trợ giúp cho tôi toàn tâm toàn ý thực hiện cuốn sách này.
Một sự cảm ơn đặc biệt dành cho hiệp hội siêu âm sản phụ khoa thế giới (ISUOG) vì những hỗ trợ cho sứ mệnh huấn luyện siêu âm ở các quốc gia kém phát triển trên thế giới cũng như các tình nguyện viên ISUOG đã giúp thời gian và tiền bạc của mình cho sự nghiệp này.

Nhiều phụ nữ trên thế giới mang thai và đi sinh vơí sự sợ hãi lo lắng vì các thương tổn hay thậm chí là tử vong. Nếu thông qua sự giáo dục này, chúng ta có thể tác động đến một cá thể thì các nỗ lực của chúng ta sau đó sẽ được ghi nhận.

- Alfred Abuhamad, MD.

MỤC LỤC

NGUYÊN LÝ VẬT LÝ CƠ BẢN CỦA SIÊU ÂM DÙNG TRONG Y KHOA

Người dịch: BS Nguyễn Quang Trọng

1

GIỚI THIỆU

Khi siêu âm được ứng dụng vào chuyên ngành sản – phụ khoa, nó đã tác động rất lớn đến sự chăm sóc bệnh nhân vì nó cho ta hình ảnh rõ nét của thai nhi, bánh nhau (sản khoa), của tử cung và phần phụ (phụ khoa). Những điều đó giúp ta có được chẩn đoán chính xác, cũng như hướng dẫn ta đường đi để can thiệp một cách an toàn cho bệnh nhân. Hiểu biết về nguyên lý vật lý của siêu âm là thiết yếu cho kiến thức cơ bản để điều chỉnh máy. Nó cũng giúp ta hiểu được sự an toàn và các tác động sinh học của kỹ thuật này. Trong chương này, chúng tôi trình bày những khái niệm cơ bản về nguyên lý vật lý của siêu âm, định nghĩa những thuật ngữ quan trọng, ôn lại tính an toàn, hiệu ứng sinh học và các khuyến cáo sử dụng siêu âm trong sản khoa trong nước và các tổ chức quốc tế.

CÁC ĐẶC TÍNH VẬT LÝ CỦA ÂM THANH

Âm thanh là sóng cơ học lan truyền trong một môi trường ở dạng dọc và đường thẳng. Khi âm thanh lan truyền trong một môi trường, các phân tử trong môi trường đó luân phiên bị nén lại và giãn ra. Âm thanh không thể lan truyền trong chân không; nó cần một môi trường để truyền âm, vì sóng âm là năng lượng cơ học được truyền từ phân tử này tới phân tử khác. Điều quan trọng cần lưu ý đó là các phân tử không chuyển động khi sóng âm truyền qua chúng, chúng chỉ dao động tới – lui, hình thành những vùng nén lại và giãn ra trong môi trường. Bảy thông số được dùng để mô tả đặc tính của sóng âm. **Bảng 1.1** liệt kê các đặc tính này.

BẢNG 1.1	Các đặc tính của sóng âm
- Tần số (Frequency) - Chu kỳ (Period) - Biên độ (Amplitude) - Công suất (Power) - Cường độ (Intensity) - Độ dài bước sóng (Wavelength) - Vận tốc truyền âm (Propagation speed)	

Tần số của sóng âm là số chu kỳ diễn ra trong 1 giây (**Hình 1.1**). Đơn vị Hertz là 1 chu kỳ / giây. *Tần số* là một đặc tính quan trọng của sóng âm, vì nó quyết định độ xuyên thấu của sóng âm và chất lượng hình ảnh.

Chu kỳ của sóng âm là thời gian để hình thành một bước sóng đi lên và xuống, và như thế liên quan chặt chẽ với tần số. Ví dụ như, sóng âm có tần số 10 Hertz sẽ có chu kỳ là 1/10 giây. *Biên độ*, *công suất* và *cường độ* là ba đặc tính liên quan đến sức mạch của sóng âm. *Biên độ* được xác định bằng sự chênh lệch giữa đỉnh (tối đa) hoặc lõm (tối thiểu) của sóng âm và giá trị trung bình (**Hình 1.2**). Đỉnh hoặc chỏm, biểu thị cho vùng nén lại và lõm biểu thị cho vùng giãn ra (**Hình 1.2**). Đơn vị của biên độ là thông số áp suất (Pascals) và trong hình ảnh lâm sàng, đơn vị là million Pascals (MPa). *Biên độ* của sóng âm giảm bớt khi âm thanh lan truyền trong cơ thể. *Công suất* là mức năng lượng chuyển qua sóng âm, đơn vị là Watts. *Công suất* tỷ lệ thuận với biên độ của sóng âm. *Công suất* có thể điều chỉnh tăng hoặc giảm trên máy siêu âm. *Cường độ* là sự tập trung năng lượng trong sóng âm và như thế nó phụ thuộc vào công suất và thiết diện cắt ngang của chùm sóng âm. *Cường độ* của sóng âm được tính bằng cách chia công suất của sóng âm (Watts) cho thiết diện cắt ngang của nó (cm^2), đơn vị là W/cm^2. *Độ dài bước sóng* là chiều dài của sóng được xác định là khoảng cách của 1 chu kỳ. Nó được ký hiệu là lambda (λ), đơn vị tính là mm khi ứng dụng trong lâm sàng (**Hình 1.3**), và được tính bằng cách chia vận tốc của sóng âm cho tần số của sóng âm ($\lambda = v/f$). *Vận tốc truyền âm* là khoảng cách mà sóng âm truyền qua một môi trường đặc thù trong thời gian 1 giây.

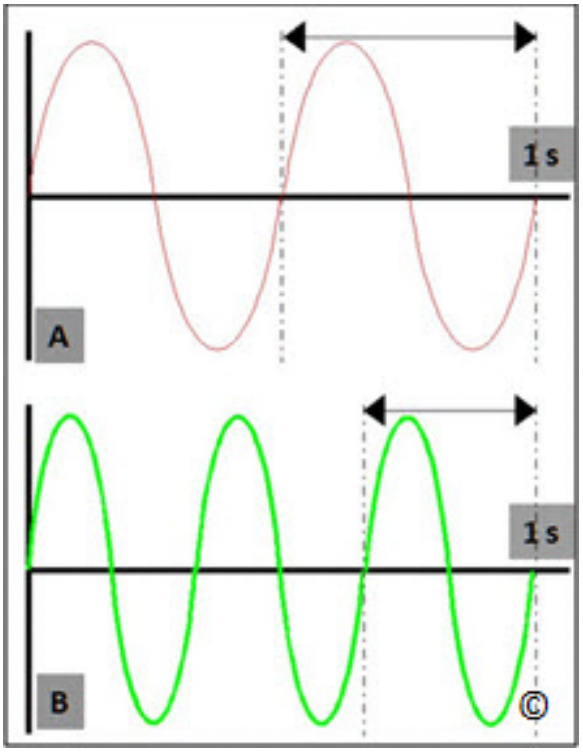

Hình 1.1: Tần số của sóng âm là số chu kỳ mỗi giây, đơn vị tính là Hertz (1 chu kỳ / giây). A, tần số là 2 chu kỳ mỗi giây hoặc 2 Hertz. B, tần số là 3 chu kỳ mỗi giây hoặc 3 Hertz. Mũi tên đôi ghi chú độ dài bước sóng được mô tả ở hình 1.3.

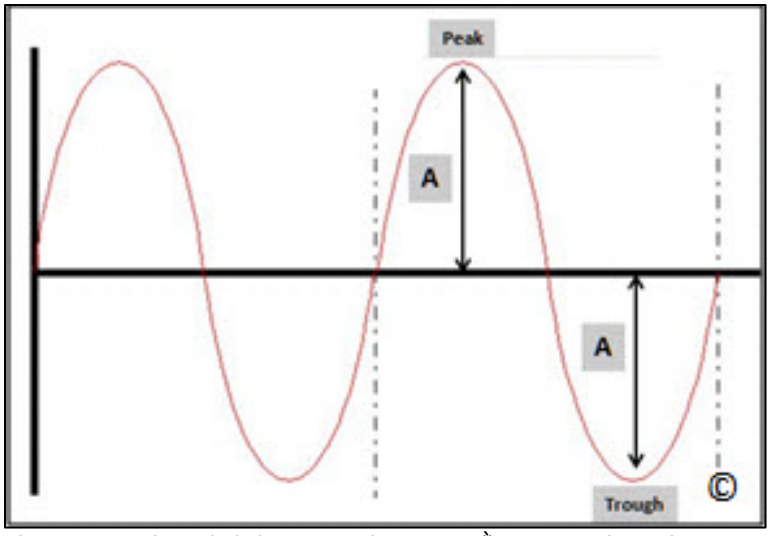

Hình 1.2: Biên độ (A) được xác định bằng sự chênh lệch giữa đỉnh (tối đa) hoặc lõm (tối thiểu) của sóng và giá trị trung bình. Đơn vị của biên độ là million Pascals (MPa).

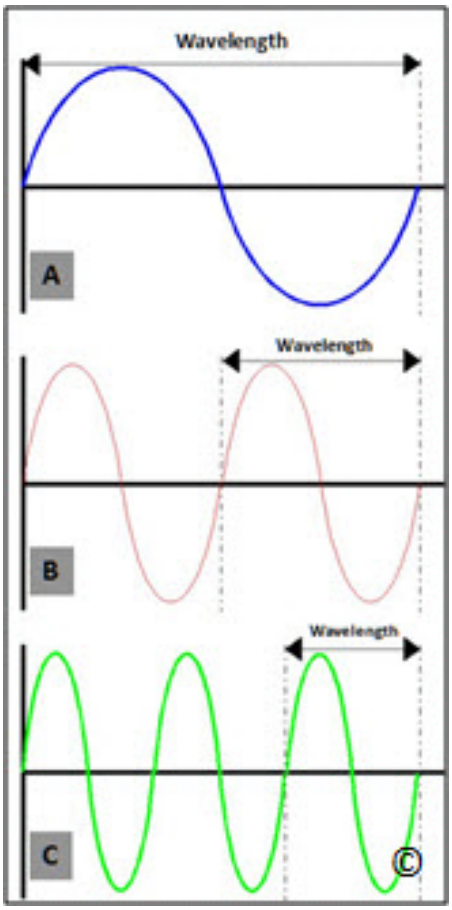

Hình 1.3: Độ dài bước sóng của sóng âm là chiều dài của sóng, được xác định là khoảng cách của một chu kỳ. Ký hiệu là lambda (λ), đơn vị là mm. Trong biểu đồ này, 3 sóng âm có độ dài bước sóng ngắn dần từ A tới C.

BẢNG 1.2	Tốc độ của sóng âm trong một số môi trường

Môi trường	Speed (m/s)
Khí	330
Mỡ	1.450
Nước	1.450
Mô mềm	1.540
Xương	3.500
Kim loại	lên tới 7.000

Nguồn phát sóng âm (máy siêu âm và/hoặc đầu dò) quyết định tần số, chu kỳ, biên độ, công suất và cường độ của sóng âm. Độ dài bước sóng được xác định bằng cả nguồn phát sóng và môi trường truyền âm vì môi trường quyết định tốc độ lan truyền của sóng âm. Tốc độ lan truyền của sóng âm trong mô mềm là một hằng số, 1.540 m/s. **Bảng 1.2** cho biết vận tốc truyền âm trong một số môi trường và vật chất.

SIÊU ÂM LÀ GÌ?

Âm thanh được phân loại dựa trên khả năng nghe của con người. Tai người trẻ khỏe cảm nhận được âm thanh có tần số từ 20 Hertz, viết tắt là Hz, tới 20.000 Hz, hoặc 20 KHz (Kilo Hertz), được gọi là âm thanh nghe được (từ 20 – 20.000 Hz). Nếu tần số sóng âm nhỏ hơn 20 Hz, tai người không thể nghe được và được gọi là hạ âm (infrasonic, infrasound). Nếu tần số sóng âm cao hơn 20 KHz, tai người cũng không thể nghe được và được gọi là siêu âm (ultrasonic, ultrasound). **Bảng 1.3**. Tần số thường dùng trong siêu âm chẩn đoán là 2-10 MHz (mega, (million), Hertz). Tần số sóng siêu âm thường dùng trong sản – phụ khoa thường giữa 3 và 10 MHz.

BẢNG 1.3	Phổ tần số âm thanh

Sóng âm	Tần số
Siêu âm	Lớn hơn 20 KHz
Âm thanh nghe được	20 Hz tới 20 KHz
Hạ âm	Nhỏ hơn 20 Hz

SÓNG SIÊU ÂM ĐƯỢC TẠO THÀNH NHƯ THẾ NÀO?

Sóng siêu âm được tạo thành từ những tinh thể áp điện nằm trong đầu dò siêu âm (**Hình 1.4**). Khi một dòng điện luân phiên đến những tinh thể này, chúng co lại và giãn ra với cùng một tần số mà dòng điện thay đổi chiều phân cực và tạo thành tia siêu âm. Tia siêu âm đi vào cơ thể với cùng một tần số mà đầu dò đã tạo ra. Ngược lại, khi tia siêu âm trở về đầu dò, những tinh thể này thay đổi hình dáng, và sự thay đổi nhỏ bé này tạo ra một dòng điện nhỏ bé rồi được khuếch đại bởi máy siêu âm để tạo thành hình ảnh siêu âm trên màn hình. Các tinh thể áp điện trong đầu dò đã chuyển năng lượng điện thành năng lượng cơ (siêu âm) và ngược lại. Một tinh thể là không đủ để tạo một sóng siêu âm cho chẩn đoán và các đầu dò hiện đại có rất nhiều tinh thể sắp xếp thành những hàng song song nhau (**Hình 1.4**). Tuy vậy mỗi tinh thể có thể được kích thích riêng biệt. Các tinh thể được bảo vệ bởi lớp cao su che phủ giúp giảm bớt trở kháng sóng âm từ tinh thể đến cơ thể. Sóng âm tần số cao được tạo thành bởi đầu dò không truyền tốt trong không khí, vì thế, để dễ truyền từ đầu dò tới da của bệnh nhân, một chất gel được dùng để kết nối giữa đầu dò và da, giúp song âm lan truyền dễ dàng. Như thế, sóng siêu âm được tạo thành bên trong đầu dò bởi các tinh thể chuyển đổi dòng điện thành sóng âm và ngược lại, chuyển đổi sóng siêu âm phản hồi trở về từ cơ thể thành dòng điện. Các đầu dò hiện đại có tinh thể được làm từ *plumbium zirconium titanate* (PZT) tổng hợp.

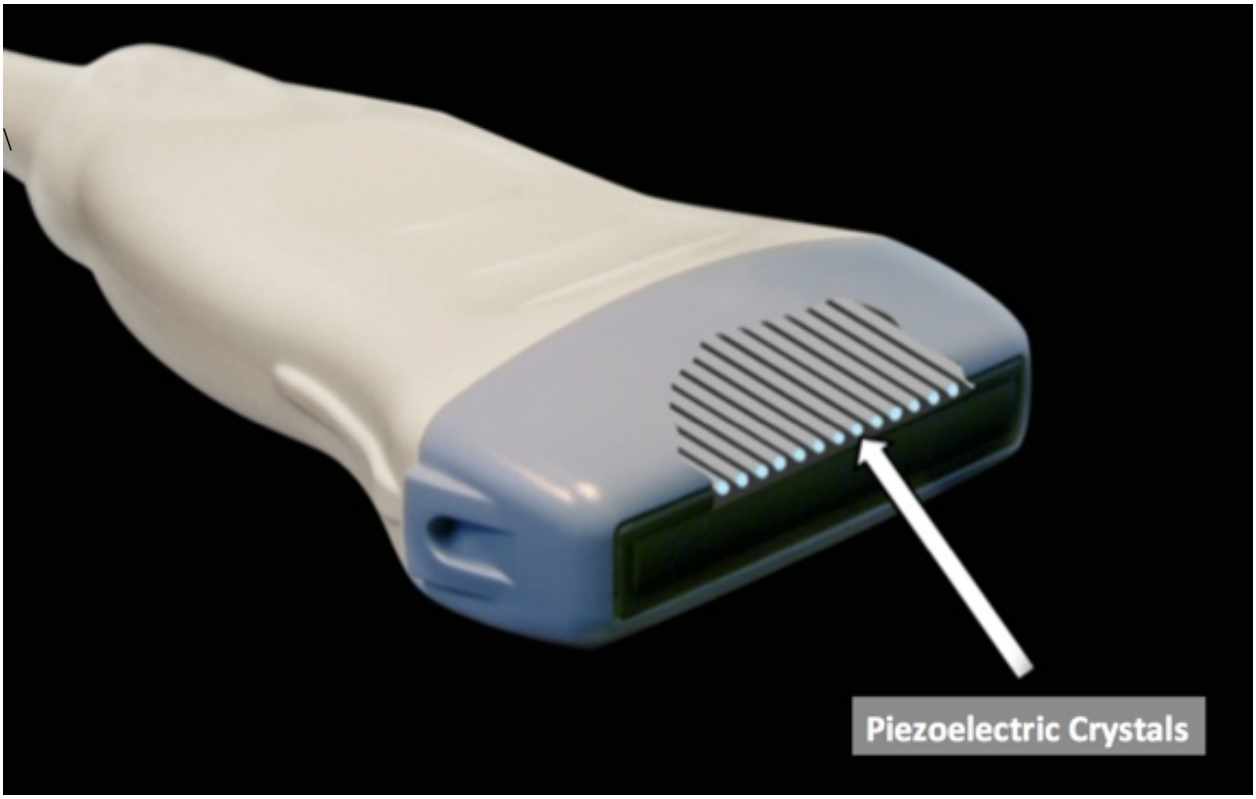

Hình 1.4: Các tinh thể áp điện bên trong một đầu dò. Lưu ý sự sắp xếp đối xứng của các tinh thể. Hình này là sơ đồ minh họa, vì thực tế các tinh thể có kích thước nhỏ hơn nhiều. Hình 1.4 được sửa đổi với sự cho phép từ Hiệp hội Siêu âm trong Giáo dục Y khoa (Society of Ultrasound in Medical Education - SUSME.org).

HÌNH SIÊU ÂM ĐƯỢC TẠO THÀNH NHƯ THẾ NÀO?

Máy siêu âm hiện đại tạo ra một hình ảnh siêu âm bằng cách gửi nhiều xung sóng âm từ đầu dò với hướng đi khác nhau không đáng kể và phân tích sóng âm phản hồi trở về các tinh thể. Chi tiết của quá trình này nằm ngoài mục tiêu của cuốn sách này, nhưng điều quan trọng cần lưu ý là các mô phản xạ mạnh sóng siêu âm như xương hoặc không khí sẽ tạo ra dòng điện mạnh từ các tinh thể áp điện và sẽ cho hình ảnh hồi âm dày (hyperechoic) trên màn hình máy siêu âm. (**Hình 1.5**). Nói cách khác, những phản xạ yếu sóng siêu âm, như dịch hoặc mô mềm, sẽ tạo ra dòng điện yếu, cho hình ảnh hồi âm kém (hypoechoic) hoặc hồi âm trống (anechoic) trên màn hình (**Hình 1.5**). Như thế hình ảnh siêu âm được tạo thành từ sự phân tích tinh vi sóng siêu âm phản hồi trở về để tạo thành hình ảnh trên thang độ xám. Vì rằng sóng âm lan truyền theo trục dọc, để nhận được hình ảnh tốt nhất có thể, ta điều chỉnh đầu dò sao cho chùm tia siêu âm phát ra vuông góc với cấu trúc cần khảo sát, vì như thế góc tới bằng góc phản xạ (**Hình 1.6**).

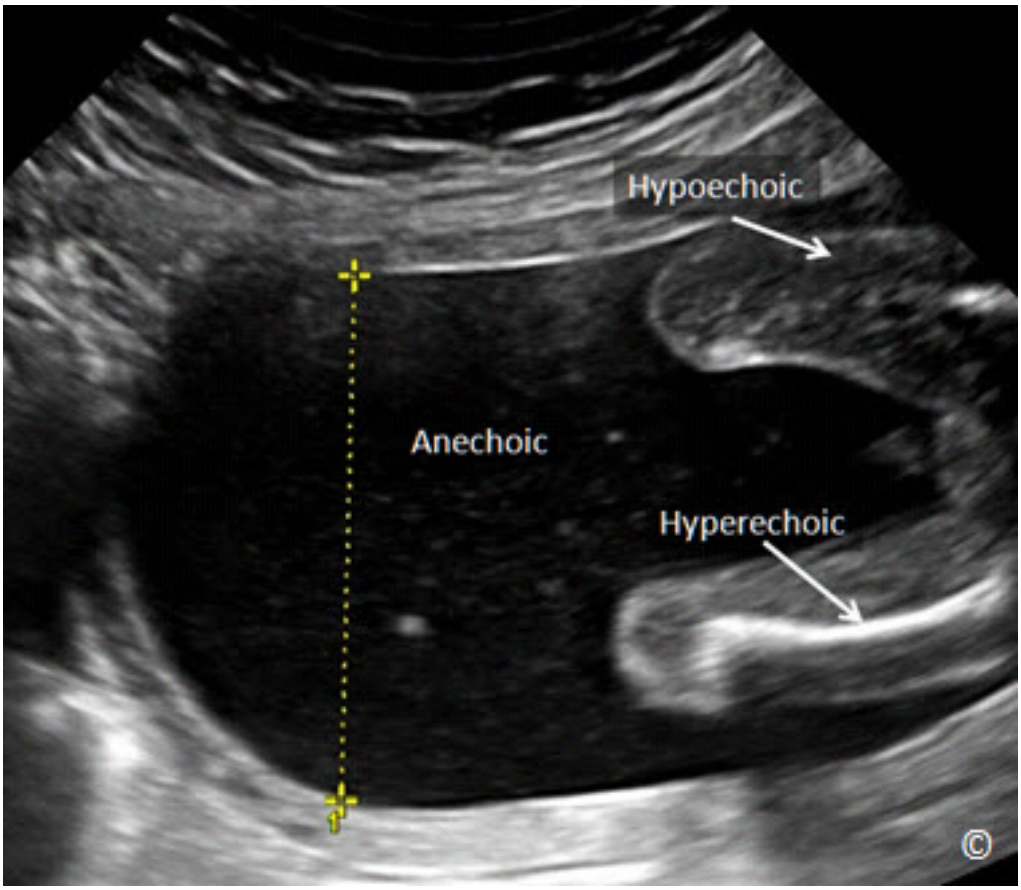

Hình 1.5: Hình ảnh siêu âm chi của thai quý II. Lưu ý xương đùi có hồi âm dày, mô mềm của đùi có hồi âm kém, nước ối có hồi âm trống. Đo dọc khoang ối lớn nhất (chương 9).

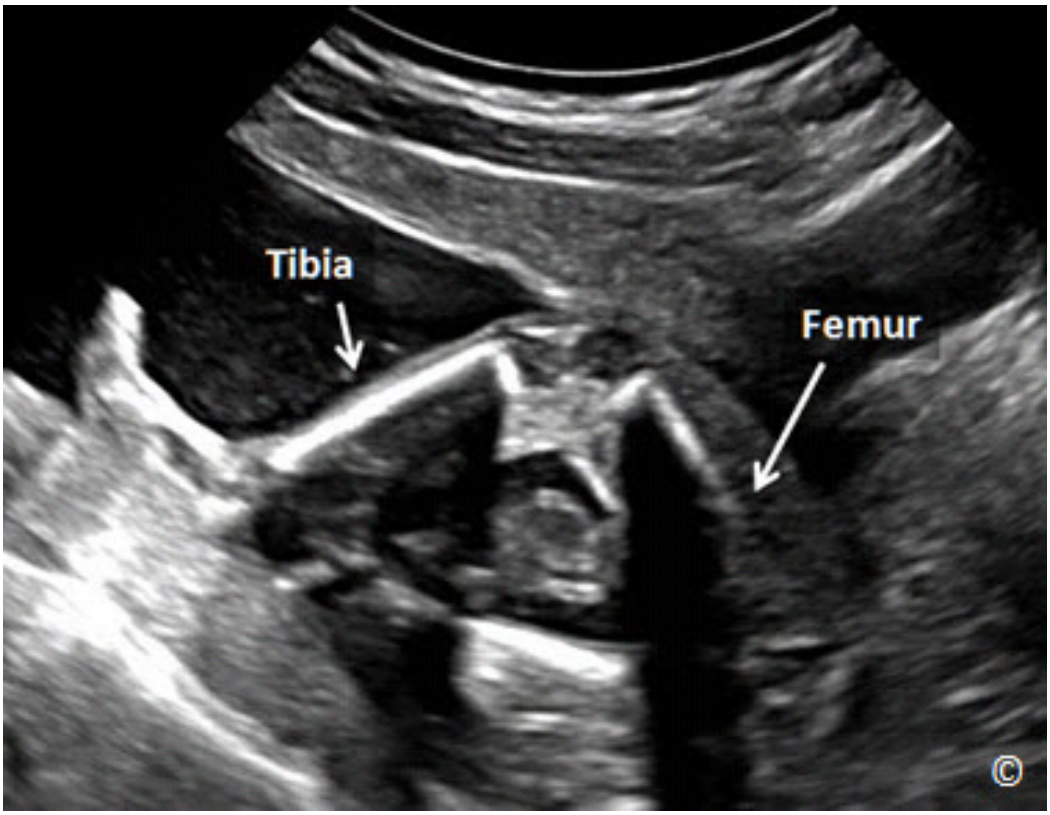

Hình 1.6: Hình ảnh siêu âm chi dưới của thai quý II mô tả hiệu ứng góc của sóng âm. Lưu ý rằng xương chày (tibia) thấy rõ vì chùm tia siêu âm tạo với nó một góc gần 90 độ. Xương đùi (femur) không thấy rõ vì nó gần như song song với chùm tia siêu âm.

CÁC MODE SIÊU ÂM KHÁC NHAU ?

A-mode, là "mode biên độ", không còn được sử dụng trong siêu âm sản – phụ khoa, nhưng nó là nền tảng của hình ảnh siêu âm hiện đại. Hình A-mode, một biểu đồ thể hiện sóng âm phản hồi trở về với trục x biểu thị cho độ sâu trong mô và trục y biểu thị cho biên độ của sóng hồi âm. Lịch sử, A-mode được ứng dụng trong sản khoa để đo đường kính lưỡng đỉnh (**Hình 1.7**). B-mode, là "mode độ sáng", còn gọi là hình ảnh hai chiều, thường được dùng để mô tả hình ảnh siêu âm trên thang độ xám. Hình ảnh tạo thành dựa trên cường độ của sóng hồi âm, được phản ánh bằng nhiều sắc thái trên thang độ xám để hình thành hình siêu âm (**Hình 1.8**). Điều quan trọng cần lưu ý đó là B-mode là hình ảnh theo thời gian thực (real-time), một đặc tính quan trọng và cơ bản của siêu âm. **Bảng 1.4** cho biết độ hồi âm khác nhau của mô thai nhi bình thường.

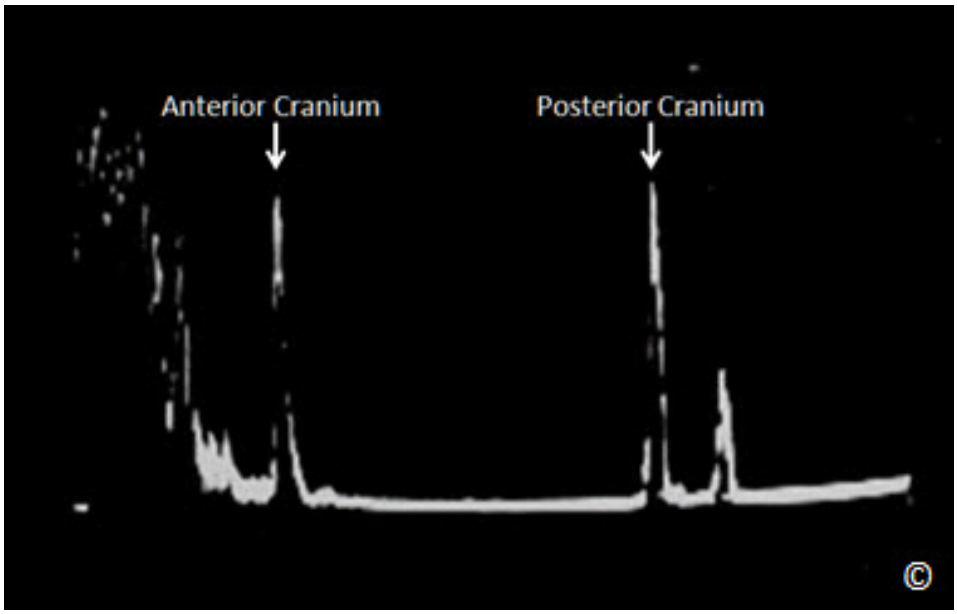

Hình 1.7: Siêu âm A-Mode đầu thai nhi. Đỉnh nhọn thứ nhất tương ứng với xương sọ phía trước và đỉnh nhọn thứ hai tương ứng với xương sọ phía sau. Đường kính lưỡng đỉnh (biparietal diameter) là khoảng cách giữa hai đỉnh nhọn.

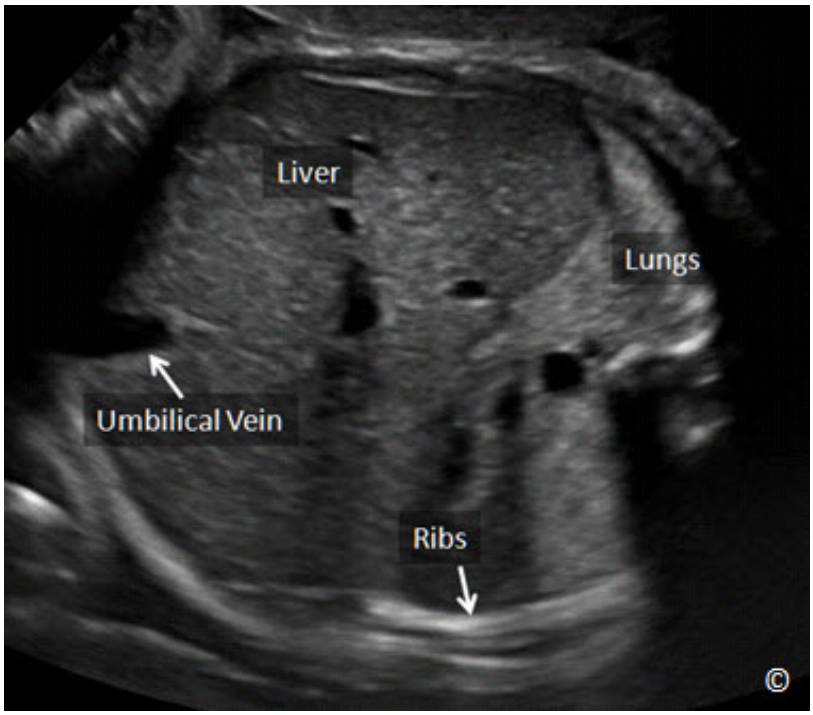

Hình 1.8: Những khác nhau trên thang độ xám trong hình siêu âm 2D vùng bụng thai nhi trong quý II. Lưu ý xương sườn và mô phổi có hồi âm dày, gan hồi âm kém và tĩnh mạch rốn hồi âm trống. Cường độ sóng hồi âm quyết định độ hồi âm.

BẢNG 1.4	Độ hồi âm khác nhau của mô thai nhi			
Cơ quan	**Hồi âm trống**	**Hồi âm kém**	**Hồi âm vừa**	**Hồi âm dày**
Xương				√
Não		√		
Phổi			√	
Dạ dày	√			
Gan		√		
Ruột non			√	
Thận			√	
Bàng quang	√			
Bánh nhau			√	
Nước ối	√			

M-mode, là "mode chuyển động" sử dụng không thường xuyên trong siêu âm hiện nay nhưng được sử dụng chuyên biệt để đánh giá chuyển động của các buồng tim và van tim thai để làm bằng chứng thai sống và đánh giá một số bất thường tim thai như loạn nhịp tim và bệnh tim bẩm sinh. M-mode phát ra một tia sóng âm duy nhất xuyên qua cơ thể với tần số lập lại xung cao. Thể hiện trên màn hình chỉ thời gian của M-mode trên trục x và độ sâu trên trục y (**Hình 1.9**).

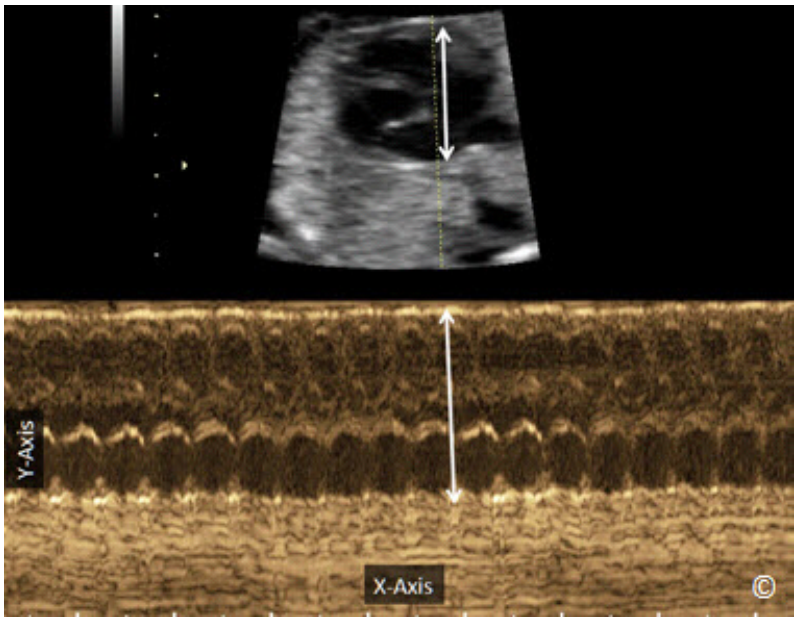

Hình 1.9: Hình M-mode của tim thai nhi trong quý II. M-mode thể hiện (màu nâu) tương ứng với tia sóng âm duy nhất (đường chấm vàng) với trục X chỉ thời gian và trục y chỉ độ sâu. Lưu ý hình ảnh của tim trên B-mode và tương ứng với M-mode bằng các mũi tên đôi.

Mode Doppler màu và Doppler phổ phụ thuộc vào *nguyên lý Doppler (hiệu ứng).* Nguyên lý Doppler mô tả sự biến đổi tần số của ánh sáng hoặc sóng âm khi đến gần hoặc ra xa, tương quan với người quan sát. Một ví dụ truyền thống mô tả hiện tượng vật lý này là sự biến đổi tần số của âm thanh khi xe lửa đi vào ga và rồi khởi hành đi khỏi ga. Âm thanh dương như cao độ hơn khi vào ga, và dường như thấp độ hơn khi khởi hành. Sự thay đổi cao độ âm thanh này chính là sự thay đổi tần số âm thanh, tương ứng với tốc độ chuyển động của nguồn phát sóng, trong ví dụ này là xe lửa. Điều quan trọng cần lưu ý là âm thanh thực sự của xe lửa không thay đổi; đó là cảm nhận sự thay đổi của âm thanh tới một người quan sát đứng yên, được gọi là "hiệu ứng Doppler". Áp dụng trong lâm sàng, khi sóng âm được phát ra với một tần số cố định (f_o) tới một mạch máu xác định, tần số sóng phản hồi (f_d) hay sự thay đổi tần số là tương quan trực tiếp tới vận tốc của hồng cầu đang chuyển động (vận tốc dòng máu) trong mạch máu đó. Sự thay đổi tần số của tín hiệu phản hồi này được thể hiện dưới dạng đồ thị thay đổi theo thời gian. Trong đồ thị này, trục dọc biểu thị cho sự thay đổi tần số và trục ngang biểu thị cho thời gian, khi nó ghi lại những gì xảy ra trong chu kỳ tim (**Hình 1.10**). Sự thay đổi tần số này cao nhất trong thì tâm thu, khi vận tốc dòng máu nhanh nhất và thấp nhất trong thì tâm trương, khi vận tốc dòng máu là thấp nhất ở tuần hoàn ngoại vi (**Hình 1.10**). Vận tốc dòng chảy trong lòng mạch tỷ lệ nghịch với trở kháng của dòng chảy ở hạ lưu, vì thế sự thay đổi tần số cho ta thông tin về trở kháng của dòng chảy ở hạ lưu. Sự thay đổi tần số cũng phụ thuộc vào góc Doppler được tạo thành bởi tia siêu âm hợp với dòng máu (xem công thức trong **Hình 1.10**). Vì rằng góc của tia tới khó đo trong thực hành lâm sàng, các chỉ số (index) đo được bằng tỷ lệ của sự thay đổi tần số được phát triển để định lượng sóng Doppler. Các chỉ số Doppler này, vì thế, không phụ thuộc vào góc Doppler. Các chỉ số Doppler thường được dùng trong siêu âm sản – phụ khoa được mô tả (**Hình 1.11**).

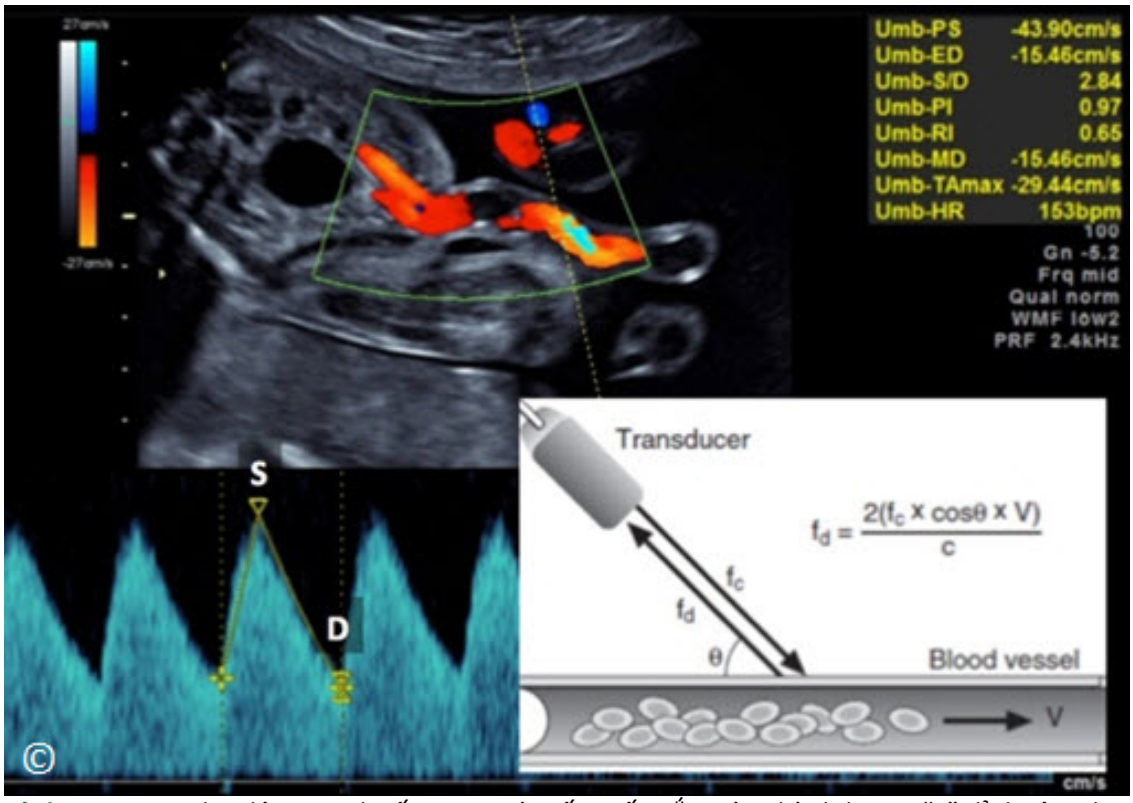

Hình 1.10: Doppler động mạch rốn tại vị trí cuống rốn cắm vào thành bụng. "S" đỉnh tâm thu, "D" cuối tâm trương. Công thức tính hiệu ứng Doppler mô tả trong nền trắng. (Sơ đồ công thức Doppler sửa đổi với sự cho phép từ *A Practical Guide to Fetal Echocardiography Normal and Abnormal Hearts* – Abuhamad, Chaoui, second edition – Wolters Kluwer.

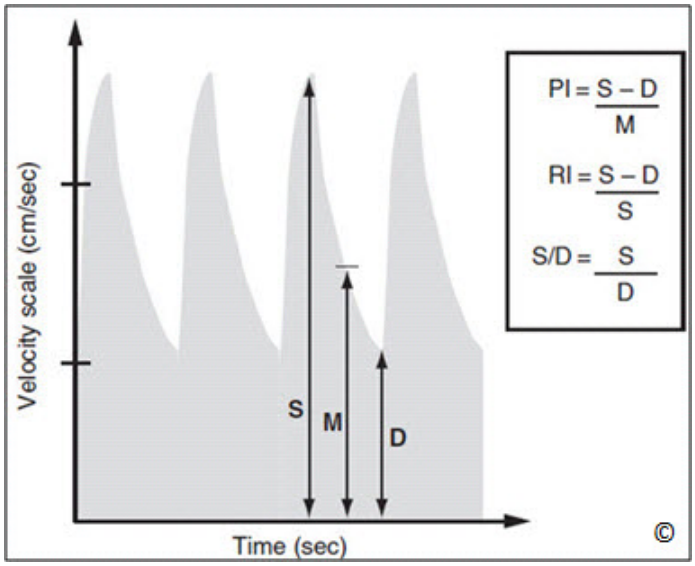

Hình 1.11: Các chỉ số Doppler thường được dùng trong siêu âm sản – phụ khoa. Chỉ số đập (PI - pulsatility index), chỉ số kháng (RI - resistive index), S = vận tốc đỉnh tâm thu, D = vận tốc cuối tâm trương và M = vận tốc trung bình. In lại với sự cho phép từ *A Practical Guide to Fetal Echocardiography: Normal and Abnormal Hearts* – Abuhamad, Chaoui, second edition – Wolters Kluwer.

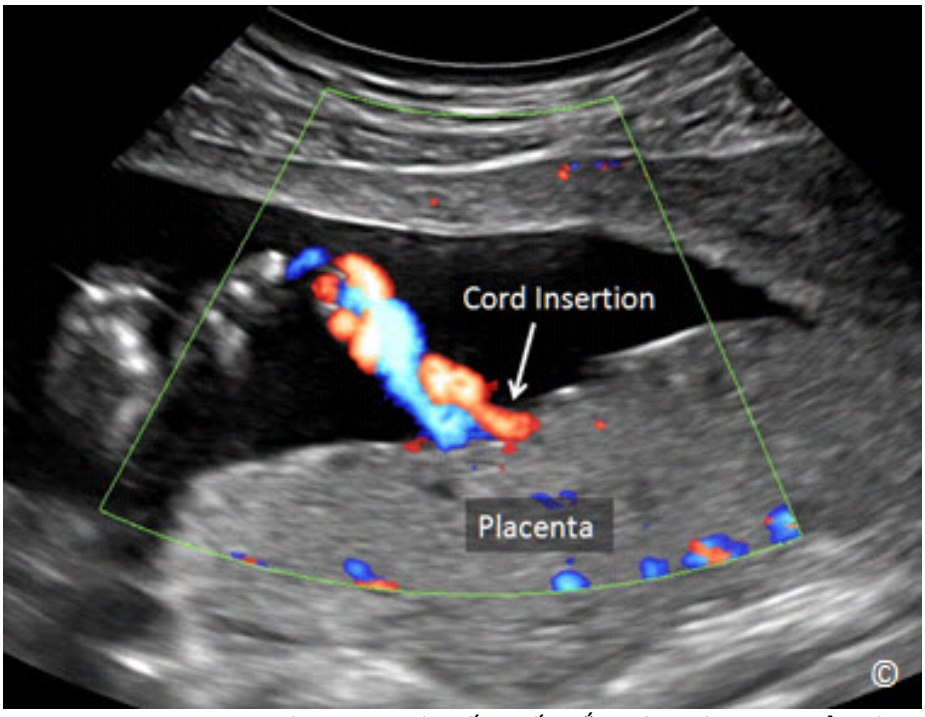

Figure 1.12: Doppler màu tại vị trí cuống rốn cắm vào bánh nhau ở thành sau. Máu trong tĩnh mạch rốn được mã hóa màu đỏ (hướng về đầu dò) và máu trong các động mạch rốn được mã hóa màu xanh (chạy xa đầu dò).

Dopple màu là mode được đặt chồng lên hình siêu âm B-mode theo thời gian thực. Mode này được dùng để phát hiện sự hiện diện của dòng chảy của mạch máu trong mô được khảo sát (**Hình 1.12**). Theo quy ước, nếu dòng chảy hướng về đầu dò được mã hóa màu đỏ và nếu dòng chảy chạy xa đầu dò được mã hóa màu xanh. Người làm siêu âm điều chỉnh nhiều thông số của Doppler màu như thang vận tốc (velocity scale) hay tần số lập lại xung (PRF), độ lọc thành (wall filter), kích thước hộp màu và góc Doppler được tạo thành bởi chùm tia siêu âm và hướng của dòng chảy. Thang vận tốc màu và độ lọc thành thấp được dùng cho gường mạch máu trở kháng thấp như dòng chảy mạch máu buồng trứng trong phụ khoa (**Hình 1.13**); thang vận tốc và độ lọc thành cao được dùng cho tuần hoàn trở kháng cao như tại các đường ra của tim **(Hình 1.14)**. Để tối ưu hóa hình ảnh Doppler màu, chùm tia siêu âm cần phải song song với hướng của dòng chảy nếu có thể. Nếu góc Doppler gần 90 độ, sẽ không có tín hiệu màu vì "hiệu ứng Doppler" phụ thuộc vào góc Doppler, và cosine của 90 độ bằng không (**Hình 1.15**).

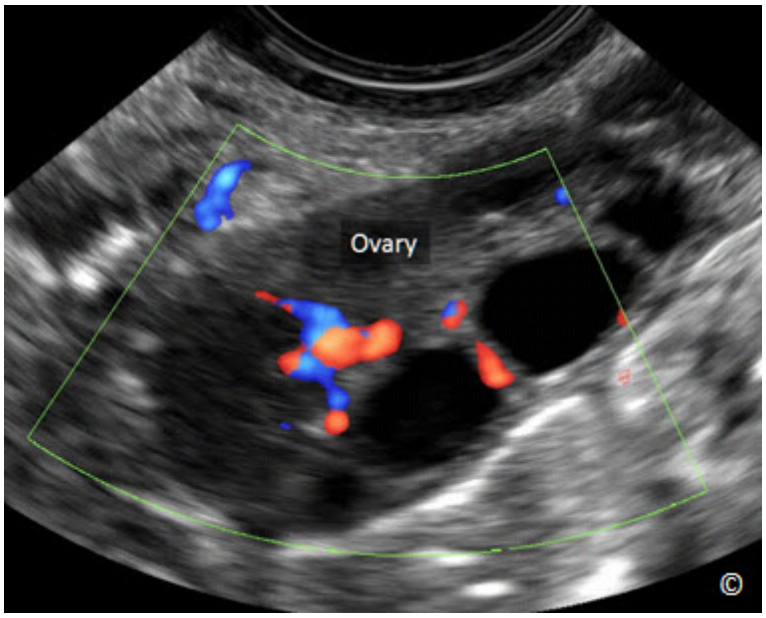

Hình 1.13: Doppler màu của dòng máu trong buồng trứng (ovary). Dòng chảy của mạch máu trong buồng trứng có trở kháng thấp và được nhận biết nhờ thang vận tốc và độ lọc thành thấp.

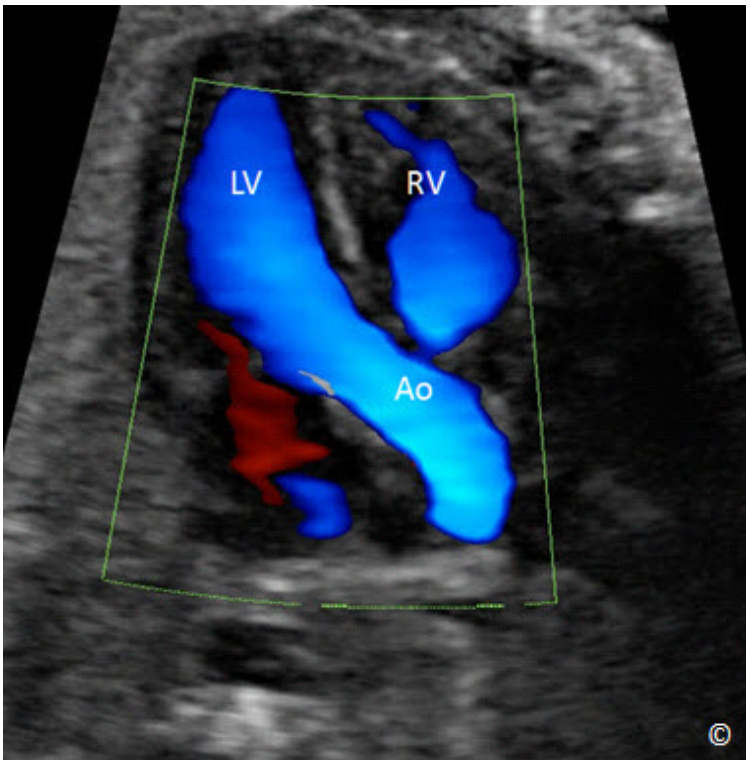

Hình 1.14: Doppler màu buồng ra thất trái của tim thai. Dòng máu trong tim thai có vận tốc cao và như thế cần phải đặt thang vận tốc cao. LV=thất trái, RV=thất phải, Ao=động mạch chủ.

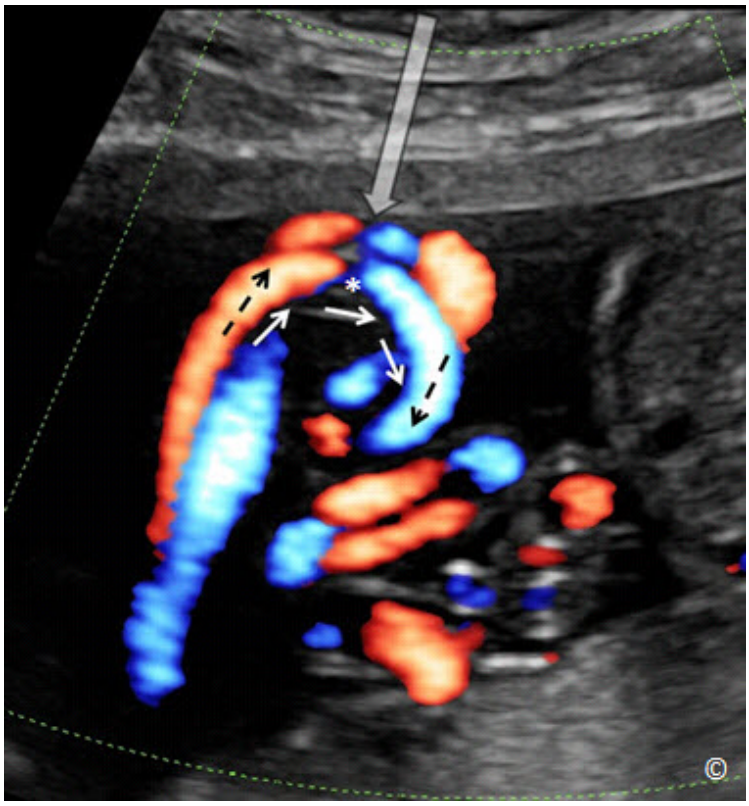

Hình 1.15: Dòng máu trong cuống rốn cho ta biết hiệu ứng Doppler. Các mũi tên trắng chỉ hướng của dòng máu. Lưu ý là không có tín hiệu màu của dòng chảy (dấu sao) khi tia siêu âm (mũi tên xám) tạo một góc 90 độ với dòng chảy. Các mũi tên đen biểu thị cho các dòng chảy gần như song song với tia siêu âm, và như thế thể hiện bằng sắc màu sáng nhất, tương ứng với vận tốc cao nhất.

Ở mode Doppler xung, định lượng dòng chảy có thể thực hiện tại bất cứ điểm nào trong lòng mạch bằng cách đặt cửa sổ Doppler vào **(Hình 1.16)**. Tương tự ở Doppler màu, ta phải điều chỉnh thang tốc độ, độ lọc thành và góc Doppler. Dòng chảy hướng về đầu dò sẽ có phổ trên đường nền và dòng chảy chạy xa đầu dò có phổ dưới đường nền. Ở mode Doppler xung, chỉ có một tinh thể áp điện hoạt động, nó luân phiên gửi và nhận tia siêu âm.

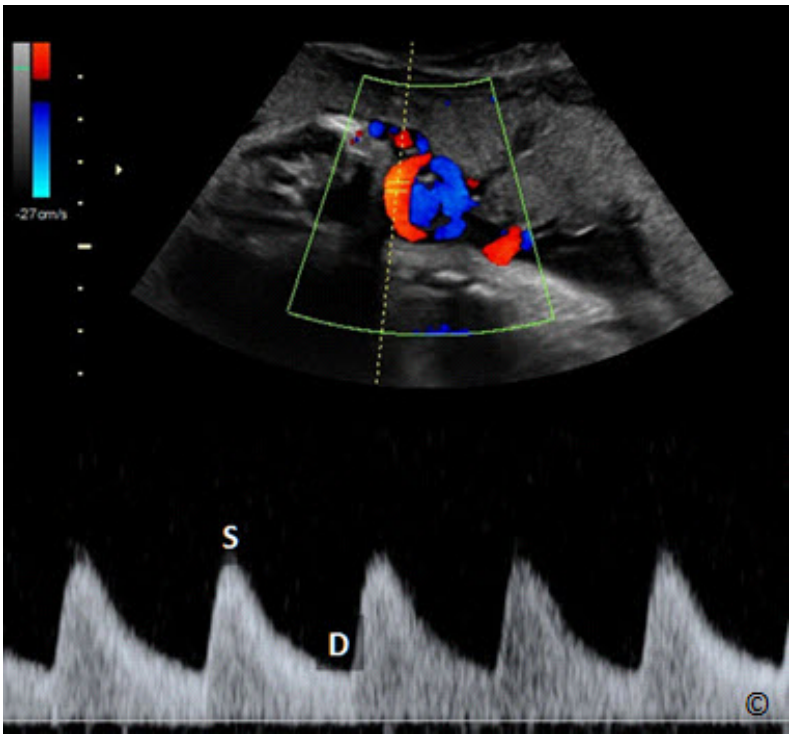

Hình 1.16: Mode Doppler xung ở động mạch rốn. S: đỉnh tâm thu, D: cuối tâm trương.

Mode Doppler năng lượng là mode Doppler nhạy, được trang bị trên những máy siêu âm hiện đại giúp ta nhận biết được những dòng chảy vận tốc thấp **(Hình 1.17)**. Biên độ của tín hiệu phản hồi được xử lý cơ bản. Doppler năng lượng ít bị ảnh hưởng của góc Doppler hơn Doppler màu và Doppler phổ.

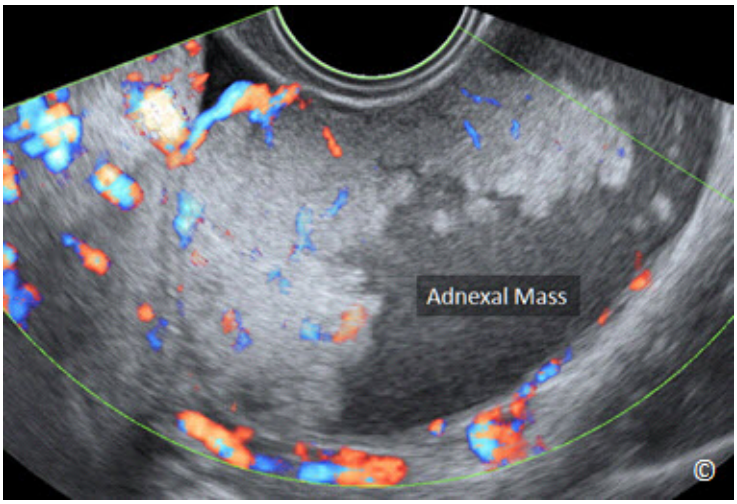

Hình 1.17: Doppler năng lượng thể hiện tưới máu trong bướu buồng trứng ranh giới (lành-ác). Mode Doppler năng lượng giúp nhận biết dòng chảy vận tốc thấp.

CÁC HIỆU ỨNG SINH HỌC CỦA SIÊU ÂM LÀ GÌ?

Siêu âm là một dạng năng lượng cơ học và công suất của nó phụ thuộc mode siêu âm. Thông thường B-mode có năng lượng thấp nhất và Doppler có năng lượng cao nhất. Về mặt lý thuyết, siêu âm vẫn tiềm tàng khả năng gây hại, lợi ích của bệnh nhân phải luôn luôn đặt nặng hơn nguy cơ. Thông thường, siêu âm được xem là một kỹ thuật hình ảnh an toàn so với các kỹ thuật hình ảnh khác có bức xạ i-on hóa như X quang và Cắt lớp điện toán (CT). Có hai chỉ số quan trọng để đo lường hiệu ứng sinh học của siêu âm; Chỉ số Nhiệt (Thermal Index - TI) và Chỉ số Cơ (Mechanical Index - MI). Chỉ số Nhiệt dự báo sự gia tăng nhiệt độ tối đa dưới những điều kiện lâm sàng liên quan và được xác định như tỷ số của năng lượng sử dụng trên năng lượng yêu cầu để tạo nên một sự gia tăng nhiệt độ 1° C. Chỉ số Nhiệt được báo cáo ở 3 dạng; TIS - Thermal index Soft tissue: chỉ số nhiệt mô mềm; TIB - Thermal index Bone: chỉ số nhiệt xương; , TIC - Thermal index Cranial: chỉ số nhiệt hộp sọ. Chỉ số Cơ (Mechanical index - MI) dự đoán hiệu ứng tạo hang của siêu âm, hậu quả từ sự tương tác của sóng âm với những bóng khí ổn định, vi thể trong các mô. Các hiệu ứng khác bao gồm trong phân loại này là hiệu ứng vật lý (sóng xung kích) và hóa học (phóng thích các gốc tự do) của siêu âm trên mô.

Năm 1992, Tiêu chuẩn công suất hiển thị (Output Display Standard - ODS) được áp đặt cho tất cả các máy siêu âm. Trong tiêu chuẩn công suất hiển thị này, nhà sản xuất máy được yêu cầu hiển thị theo thời gian thực (real time) Chỉ số Nhiệt và Chỉ số Cơ trên màn hình máy siêu âm với mục đích lưu ý người sử dụng các hiệu ứng sinh học của khảo sát siêu âm (**Hình 1.18**). Người sử dụng phải được cảnh báo về công suất và chắc chắn rằng nó được duy trì ở mức độ hợp lý. Mặc dù thiếu những báo cáo khoa học xác nhận hiệu ứng sinh học gây hại khi tiếp xúc với sóng siêu âm trong chẩn đoán, lợi ích và nguy cơ tiềm tàng của khảo sát siêu âm cần được ước lượng và nguyên tắc ALARA cần phải được luôn luôn tuân thủ. Nguyên tắc ALARA (As Low As Reasonably Achievable) có nghĩa là " có thể đạt được với liều thấp nhất có thể" khi sử dụng máy siêu âm để hạn chế tối đa nguy cơ. Luôn luôn chú ý đến Chỉ số Nhiệt và Chỉ số Cơ trên màn hình máy siêu âm, và giữ Chỉ số Nhiệt dưới 1 và Chỉ số Cơ dưới 1 cho siêu âm sản khoa.

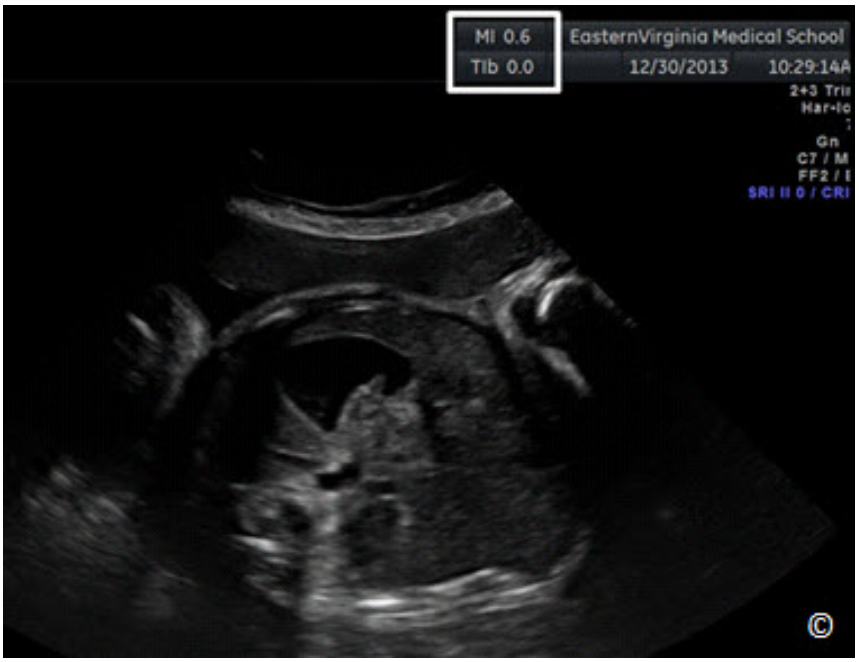

Hình 1.18: Hình ảnh siêu âm bụng thai nhi quý III. Lưu ý hiển thị MI và TIb trong hộp màu trắng. MI= Chỉ số Cơ và TIb=Chỉ số Nhiệt xương.

NHỮNG TUYÊN BỐ LIÊN QUAN CHÍNH THỨC TỪ CÁC HIỆP HỘI SIÊU ÂM LÀ GÌ?

Nhiều hiệp hội quốc gia và quốc tế đã có những tuyên bố chính thức liên quan đến việc sử dụng siêu âm trong sản – phụ khoa. Chúng tôi đã thu thập trong chương này một số tuyên bố liên quan chính thức kèm đường dẫn tới nguồn trên Internet. Điều quan trọng cần lưu ý đó là những tuyên bố liên quan chính thức này luôn được cập nhật, và người đọc cần cần tra cứu website của hội để có được những bản cập nhật nhất.

Hội siêu âm sản – phụ khoa quốc tế (International Society of Ultrasound in Obstetrics and Gynecology - ISUOG) (www.ISUOG.org)

ISUOG – Tuyên bố về việc sử dụng an toàn siêu âm Doppler trên thai nhi 11 tới 13+6 tuần tuổi thai (1):

1) Doppler xung (phổ, năng lượng và màu) không nên sử dụng thường quy.
2) Doppler xung có thể được sử dụng cho mục đích sàng lọc nguy cơ tam bội nhiễm sắc thể (trisomies).
3) Khi sử dụng siêu âm Doppler, hiển thị Chỉ số Nhiệt (TI) cần phải $\leq$1.0 và thời gian khảo sát càng ngắn càng tốt (thường không lâu hơn 5–10 phút) và không được quá 60 phút.

4) Khi sử dụng siêu âm Doppler cho mục đích nghiên cứu, giảng dạy và huấn luyện, hiển thị Chỉ số Nhiệt (TI) cần phải ≤1.0 và thời gian khảo sát càng ngắn càng tốt (thường không lâu hơi 5–10 phút) và không được quá 60 phút. Cần phải có sự đồng thuận của người được khảo sát.
5) Trong giáo dục, bàn luận về Doppler màu và xung cho thai quý I cần phải đi kèm với thông tin về tính an toàn và các hiệu ứng sinh học (Chỉ số Nhiệt, thời gian khảo sát và làm thế nào để giảm công suất)
6) Khi khảo sát động mạch tử cung mang thai quý I, cần phải tiến hành sao cho thai nhi nằm ngoài chùm tia khảo sát Doppler.

ISUOG- Tuyên bố tính an toàn, 2000 (tái xác nhận 2003) (2):

Chỉ số Nhiệt (TI) và Chỉ số Cơ (MI) không dự báo hoàn hảo về các nguy cơ của các hiệu ứng sinh học do nhiệt và không do nhiệt, nhưng hiện tại chúng cần được chấp nhận vì nó thực tế và dễ hiểu nhất để ước lượng tiềm năng của các nguy cơ.

B-mode và M-mode

Công suất sóng âm phát ra thường không đủ cao để tạo ra những hiệu ứng nguy hại. Vì thế chúng an toàn cho thai ở bất kỳ thời điểm nào.

Siêu âm Doppler

Sự gia tăng nhiệt độ một cách đáng kể có thể được tạo ra khi sử dụng Doppler xung, đặc biệt ở vùng lân cận của xương. Điều này không ngăn cản được sử dụng mode này khi có chỉ định lâm sàng, miễn là người sử dụng có đủ hiểu biết về công suất sóng âm và Chỉ số Nhiệt. Sự thận trọng được khuyến cáo khi sử dụng Doppler màu với hộp màu rất nhỏ, vì mode này tạo ra tiềm năng cao nhất cho các hiệu ứng sinh học. FDA (Food and Drug Administration) khuyến cáo siêu âm có chất cản âm chứa nhiều vi bọt khí, nguy cơ cảm ứng và bổ trợ sự tạo hang là cao hơn trong trường hợp sử dụng chất này.

Thai nghén

Dựa trên chứng cứ hiện tại, việc sử dụng siêu âm thường quy cho sản phụ suốt quá trình thai nghén bằng siêu âm B-mode không bị chống chỉ định. Nguy cơ làm tổn hại đến thai nhi bởi các tác nhân gây hại là đặc biệt lớn trong quý I. Ta phải nhớ rằng nhiệt sẽ tạo ra trên bề mặt đầu dò khi khảo sát qua ngã âm đạo. Doppler phổ và màu có thể tạo ra cường độ cao và việc khảo sát thường quy bởi các phương tiện này trong giai đoạn bào thai hiếm được chỉ định. Thêm vào đó, vì sự hấp thụ sóng âm cao của xương, tiềm năng nung nóng mô kế cận cũng phải được nghĩ đến. Thời gian khảo sát và công suất của sóng âm cần được giữ ở mức thấp nhất mà vẫn đạt được thông tin cho chẩn đoán và hạn chế chỉ định các khám nghiệm y khoa không cần thiết, nhất là với mục đích giải trí đơn thuần.

Giáo dục

Việc giáo dục người sử dụng máy siêu âm là quan trọng nhất, vì họ chịu trách nhiệm cho việc sử dụng an toàn máy siêu âm nay được chia sẻ giữa người sử dụng và nhà sản xuất máy, bảo đảm sự chính xác của công suất máy thể hiện trên màn hình.

ISUOG-Tuyên bố về việc sử dụng siêu âm không nhằm mục đích Y khoa (2009) (3):

Hội siêu âm sản – phụ khoa quốc tế (ISUOG) và Hội siêu âm và sinh học thế giới (World Federation of Ultrasound in Medicine and Biology - WFUMB) không tán thành việc sử dụng siêu âm cho mục đích thương mại như làm hình lưu niệm của thai nhi. Không có báo cáo nào về tổn hại trên thai nhi trên 40 năm qua khi siêu âm được dùng và giám sát với mục đích y khoa. Tuy vậy, siêu âm là tiếp xúc với một dạng năng lượng, vì thế có nguy cơ tiềm tàng các hiệu ứng sinh học. Vài hiệu ứng này có thể, dưới một số tình huống nhất định, ảnh hưởng đến sự phát triển thai nhi. Vì thế, việc sử dụng siêu âm không được kiểm soát, không đem lại lợi ích y khoa cần phải được ngăn ngừa. Hơn nữa, siêu âm cần được sử dụng bởi các nhà chuyên môn được huấn luyện và cập nhật về ứng dụng lâm sàng và các hiệu ứng sinh học của siêu âm.

Viện siêu âm trong Y khoa Mỹ (American Institute of Ultrasound in Medicine - AIUM) (www.AIUM.org)

AIUM-Có thể đạt được với liều thấp nhất có thể - (As Low As Reasonably Achievable - ALARA) Nguyên tắc (2008) (4):

Lợi ích và nguy cơ tiềm tàng của mỗi khảo sát cần được xem xét. Nguyên tắc "có thể đạt được với liều thấp nhất có thể" **(**ALARA) cần được tôn trọng khi điều chỉnh công suất máy siêu âm. Chi tiết hơn về ALARA có thể tìm thấy trong ấn phẩm của AIUM "An toàn siêu âm y khoa".

AIUM-Những kết luận đối với dịch tễ học cho Siêu âm Sản khoa (2010) (5):

Dựa trên các dữ kiện dịch tễ học đã có và những kiến thức ngày nay về tác động cơ học, sự chứng minh yếu ớt về mối liên quan giữa siêu âm chẩn đoán và những hiệu ứng không mong muốn trên con người. Vài nghiên cứu đã đề cập đến một số ảnh hưởng lên thai nhi như cân nặng thấp khi sinh, chậm biết nói, khó đọc khó viết, không thuận tay phải. Những nghiên cứu khác lại không mô tả những hậu quả như thế. Bằng chứng dịch tễ học được dựa trên những điều kiện tiếp xúc với sóng siêu âm trước năm 1992, năm mà giới hạn về công suất của sóng siêu âm được gia tăng đáng kể khi áp dụng trong siêu âm sản khoa.

AIUM-Sử dụng thận trọng và An toàn lâm sàng (2012) (6):

Siêu âm chẩn đoán đã được sử dụng từ cuối những năm 1950s. Căn cứ vào những lợi ích của nó, những hiệu quả được thừa nhận cho chẩn đoán y khoa, bao gồm việc sử dụng cho thai nhi, Viện siêu âm trong Y khoa Mỹ đã phát biểu về tính an toàn lâm sàng khi sử dụng:
Những hiệu ứng bất lợi được xác nhận rõ ràng gây ra khi tiếp xúc với sóng âm từ các thiết bị siêu âm chẩn đoán hiện tại đã được báo cáo ở bệnh nhân được siêu âm không sử dụng chất cản âm.

Các hiệu ứng sinh học (như chảy máu phổi khu trú) đã được báo cáo ở loài có vú khi tiếp xúc sóng âm nhưng ý nghĩa lâm sàng của những hiệu ứng như thế chưa biết rõ. Siêu âm cần được sử dụng bởi những nhà chuyên môn để mang lại lợi ích Y khoa cho bệnh nhân. Sự tiếp xúc với sóng âm trong quá trình khảo sát cần phải tuân thủ nguyên tắc "có thể đạt được với liều thấp nhất có thể" (ALARA).

AIUM-Sử dụng thận trọng trong thai nghén (2012) (7):

AIUM khuyến nghị việc sử dụng có trách nhiệm trong siêu âm chẩn đoán và phản đối kịch liệt việc sử dụng không nhằm mục đích Y khoa, chỉ nhằm mục đích giải trí. Việc sử dụng siêu âm không có chỉ định để xem thai nhi, chụp hình thai nhi, hoặc xác định giới tính thai nhi là không thích đáng và trái ngược với thực hành y khoa có trách nhiệm. Siêu âm cần phải được sử dụng bởi những nhà chuyên môn có chất lượng để cung cấp lợi ích y khoa cho sản phụ.

AIUM-Tuyên bố về đo đạc tần số tim thai (2011) (8):

Khi muốn đo đạc tần số tim thai bằng máy siêu âm, AIUM khuyến cáo sử dụng M-mode trước tiên, vì công suất sóng âm thấp hơn ở M-mode so với sử dụng Doppler xung. Nếu sử dụng M-mode không thành công, ta có thể sử dụng Doppler xung với những hướng dẫn như sau: sử dụng trong thời gian rất ngắn (4-5 nhịp tim thai) giữ Chỉ số Nhiệt (cho mô mềm (TIS) cho quý I, cho xương (TIB) cho quý II và III) theo nguyên tắc "có thể đạt được với liều thấp nhất có thể" (ALARA).

Tài liệu tham khảo:

1) International Society of Ultrasound in Obstetrics and Gynecology official statement on the Safe use of Doppler in the 11 to 13+6 week fetal ultrasound examination. UOG: Volume 37, Issue 6, Date: June 2011, Page: 628
2) International Society of Ultrasound in Obstetrics and Gynecology official statement on Safety. UOG: Volume 21, Issue 1, Date: January 2003, Page: 100
3) International Society of Ultrasound in Obstetrics and Gynecology official statement on Non-Medical use of ultrasound. UOG: Volume 33, Issue 5, Date: May 2009, Page: 617
4) American Institute of Ultrasound in Medicine official statement on http://www.aium.org/officialStatements/39
5) American Institute of Ultrasound in Medicine official statement on As Low As Reasonably Achievable principal; 2008. http://www.aium.org/officialStatements/16
6) American Institute of Ultrasound in Medicine official statement on Conclusions regarding epidemiology for obstetric ultrasound; 2010 http://www.aium.org/officialStatements/34

7) American Institute of Ultrasound in Medicine official statement on Prudent use in pregnancy; 2012. http://www.aium.org/officialStatements/33
8) American Institute of Ultrasound in Medicine official statement on Measurement of fetal heart rate; 2011. http://www.aium.org/officialStatements/43

CÁC ĐẶC TÍNH CƠ BẢN CỦA MÁY SIÊU ÂM

Người dịch: BS Nguyễn Quang Trọng

2

GIỚI THIỆU

Việc khảo sát siêu âm đòi hỏi nhiều kỹ năng bao gồm kiến thức y khoa, kỹ thuật khéo léo và biết cách điều chỉnh những nút chức năng của máy siêu âm. Máy siêu âm ngày nay phức tạp và rất tiến bộ về công nghệ, khả năng hậu xử lý. Việc tối ưu hóa hình ảnh siêu âm phụ thuộc vào hiểu biết chức năng cơ bản của máy siêu âm. Chương này sẽ tập trung ôn lại những thành phần của máy và những yếu tố cơ bản của việc tối ưu hóa hình ảnh. Chương tiếp theo (chương 3) sẽ gới thiệu một số kỹ thuật siêu âm hữu ích.

MÁY SIÊU ÂM

Kỹ thuật chế tạo máy siêu âm đã thay đổi mạnh mẽ sau một thập niên vừa qua cho phép thu nhỏ đáng kể kích thước của máy siêu âm. Sự đa dạng của máy siêu âm ngày nay bao gồm những máy có thể nằm gọn trong lòng bàn tay, cho đến những máy kỹ thuật cao có thể thực hiện được những nghiên cứu siêu âm tinh vi. Điều quan trọng cần lưu ý là trước khi sử dụng máy siêu âm, bạn phải có hiểu biết của người sẽ sử dụng thiết bị cho mục đích y khoa nào mà nó được hướng đến để sử dụng, thiết bị sẽ được sử dụng trong môi trường nào, và nó sẽ được bảo trì sửa chữa ra sao. Trả lời cho những câu hỏi quan trọng này sẽ giúp chúng ta chọn được máy siêu âm phù hợp. Ví dụ như, máy siêu âm dành cho nơi có nguồn điện không ổn định sẽ có các đặc tính như xách tay, cứng cáp, và có thể dùng pin để phù hợp với nguồn điện dao động. Hơn nữa, những máy này được thiết kế sao cho dễ dàng vận chuyển cho sửa chữa và bảo trì.

Đầu dò siêu âm

Đầu dò siêu âm bao gồm đầu dò, dây đầu dò và ổ kết nối, giúp kết nối đầu dò với máy siêu âm. Đầu dò có một mặt tiếp xúc (footprint) (**Hình 2.1**) nơi sóng âm được phát ra và trở về đầu dò. Mặt tiếp xúc này cần phải tiếp xúc tốt với cơ thể để cho sóng âm dễ dàng lan truyền. Chất gel được bôi trên bề mặt da/niêm mạc của cơ thể cho sóng âm dễ lan truyền, sóng âm không lan truyền tốt trong không khí. Mỗi đầu dò cũng có một đánh dấu đầu dò (probe marker) nằm ở một phía của đầu dò nhằm giúp ta định hướng (**Figure 2.2**). Đánh dấu đầu dò có thể là một khuyết, một chấm, hoặc một bóng đèn phát sáng ở một bên đầu dò. Dùng đánh dấu đầu dò trong việc cầm đầu dò và định hướng sẽ được thảo luận kỹ trong chương kế tiếp (Chương 3).

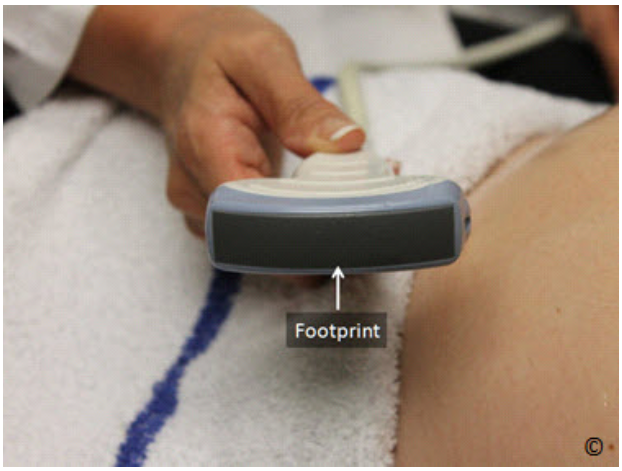

Hình 2.1: Mặt tiếp xúc của đầu dò cong khảo sát qua thành bụng. Mặt tiếp xúc là nơi sóng âm đi và về đầu dò.

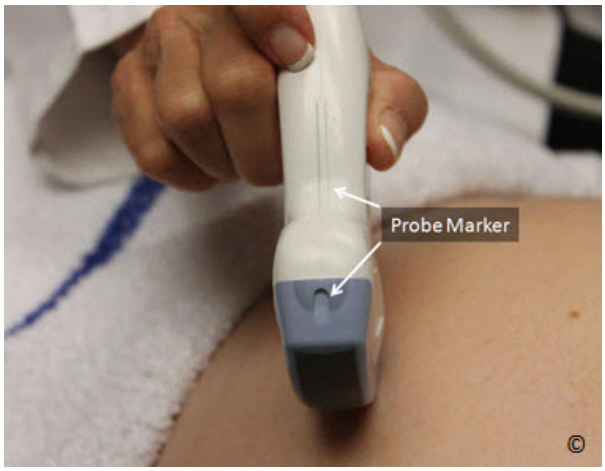

Hình 2.2: Đánh dấu đầu dò trên đầu dò cong khảo sát qua thành bụng. Đánh dấu đầu dò giúp ta cầm và định hướng (được thảo luận trong chương 3).

Đầu dò được chế tạo theo hình dáng, kích thước và tần số và phù hợp với các áp dụng lâm sàng chuyên biệt. Nhìn chung, đầu dò cho tim có mặt tiếp xúc nhỏ. Đầu dò cho mạch máu có tần số cao và mặt tiếp xúc phẳng, đầu dò cho sản phụ và vùng bụng có mặt tiếp xúc cong để phù hợp với vùng khảo sát (**Hình 2.3**).

Hình 2.3: Đầu dò qua ngã bụng dùng trong sản khoa. Lưu ý mặt tiếp xúc cong, giúp dễ tiếp xúc với thành bụng.

Đầu dò phẳng (linear transducer) tạo ra chùm sóng âm đi song song, cho ra hình ảnh siêu âm có hình chữ nhật. Chiều rộng của hình và số đường khảo sát là đồng nhất qua tất cả các mô (**Hình 2.4**). Đầu dò này cho độ phân giải tốt ở vùng gần (phần nông). Đầu dò phẳng không dùng tốt cho các phần cong của cơ thể vì khí bị chen giữa da và đầu dò (**Hình 2.5**).

Hình 2.4: Lát cắt ngang ngực thai nhi quý II. Lưu ý khung hình chữ nhật và có độ phân giải vùng gần tốt.

Hình 2.5: Đầu dò phẳng khảo sát thai cuối quý II. Lưu ý khoảng trống giữa đầu dò và bụng thai phụ (các mũi tên trắng). Điều này có thể khắc phục bằng cách ép nhẹ đầu dò lên vùng bụng cần khảo sát.

Đầu dò rẽ quạt (sector transducer) tạo hình ảnh hình rẽ quạt, hẹp ở vùng gần, rộng ở vùng xa với độ xuyên thấu sâu hơn. Đầu dò rẽ quạt hữu ích khi khảo sát các vị trí giải phẫu nhỏ, như giữa các xương sườn vì nó nằm gọn trong khoảng liên sườn, hoặc siêu âm xuyên thóp ở trẻ sơ sinh (**Hình 2.6**). Nhược điểm của đầu dò rẽ quạt là độ phân giải kém ở vùng gần và có phần khó thao tác.

Figure 2.6: Đầo dò rẽ quạt; lưu ý mặt tiếp xúc nhỏ, giúp khảo sát những vị trí giải phẫu nhỏ như khoảng liên sườn, vùng thóp trẻ sơ sinh.

Đầu dò cong (curvilinear transducer) lý tưởng cho khảo sát vùng bụng do bề mặt cong của thành bụng (**Hình 2.3**). Tần số đầu dò nằm trong khoảng 2 đến 7 MHz. Mật độ các đường khảo sát giảm dần theo độ sâu khảo sát, hình được tạo thành là một hình cong (curvilinear image), cho phép có một trường nhìn rộng (**Hình 2.7**).

Figure 2.7: Hình siêu âm đầu thai nhi sử dụng đầu dò cong. Lưu ý hình có dáng cong (các mũi tên) và có trường nhìn rộng.

Đầu dò qua ngã âm đạo (transvaginal transducer), giống như các đầu dò nội khoang (endocavitary transducer) khác, có mặt tiếp xúc nhỏ và tần số đầu dò điển hình nằm trong khoảng 5-12 MHz (**Hình 2.8**). Chúng được thiết kế cho những khoang nhỏ khớp với mặt tiếp xúc ở chóp của đầu dò (qua ngã âm đạo) hoặc ở mặt lưng của đầu dò (qua ngã hậu môn). Khi thực hiện siêu âm qua ngã âm đạo, một bao cao su sạch, hoặc một ngón của găng tay phẫu thuật, cần được dùng để bao đầu dò. Gel siêu âm cần được bôi ở bên trong và bên ngoài của lớp cao su bảo vệ để sóng âm dễ dàng lan truyền.

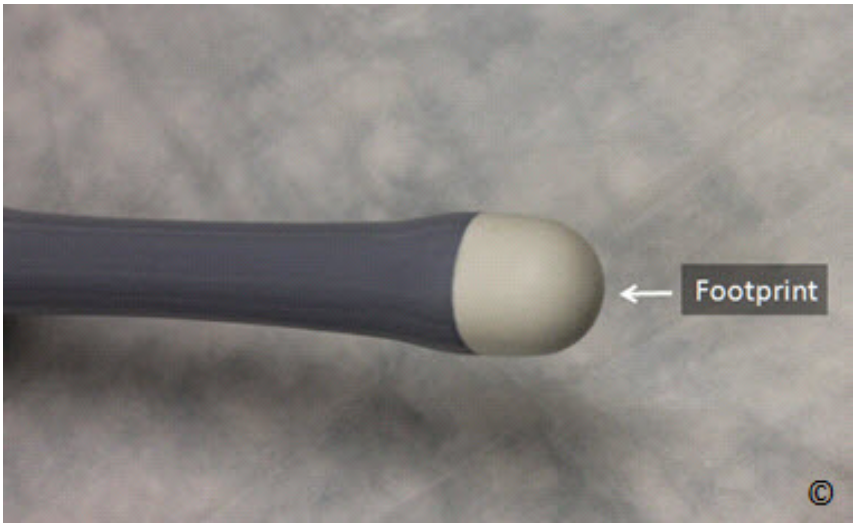

Hình 2.8: Phần đầu của đầu dò qua ngã âm đạo; lưu ý mặt tiếp xúc nhỏ tại đỉnh của đầu dò.

Quy trình vệ sinh đầu dò cần được tôn trọng triệt để nhằm giảm nguy cơ lây nhiễm. Cả đầu dò qua ngã bụng và đầu dò qua ngã âm đạo cần được chùi sạch giữa các lần khảo sát và việc khử trùng đầu dò âm đạo cần được thực hiện theo hướng dẫn quốc gia hoặc hướng dẫn của nhà sản xuất (1).

Điều khiển máy siêu âm

Máy siêu âm có nhiều kiểu dáng và tính năng. Những tính năng được vận hành hoặc từ bàn điều khiển của máy siêu âm, một màn hình chạm, hoặc cả phối hợp cả hai (**Hình 2.9**). Những điều khiển cơ bản mà bạn cần phải hiểu rõ đó là:

Hình 2.9: Máy siêu âm cho thấy có nhiều nút điều khiển. Hầu hết máy siêu âm có một bàn phím và một banh lăn (trackball) trên bàn điều khiển.

Điều khiển công suất: Điều chỉnh hiệu điện thế dòng điện đến các tinh thể áp điện. Sự gia tăng công suất làm gia tăng cường độ của sóng âm phát ra và trở về đầu dò, và như thế gia tăng tỷ số tín hiệu/sóng âm phát ra. Sự gia tăng công suất làm gia tăng năng lượng truyền đến bệnh nhân. Như thế, tốt nhất là ta vận hành với công suất nhỏ nhất có thể cho loại khảo sát mà ta cần tiến hành. Sử dụng đầu dò tần số thấp hơn có thể giúp khảo sát sâu hơn đồng thời giảm công suất sử dụng.

Độ sâu: Nút điều chỉnh độ sâu (depth) cho phép bạn tăng hoặc giảm độ sâu khảo sát. Điều quan trọng là bạn phải luôn luôn phóng to vùng cần khảo sát đồng thời giảm độ sâu khảo sát đến mức có thể, sao cho cấu trúc cần khảo sát to và rõ. **Hình 2.10 A và B** chỉ cho thấy tầm quan trọng của việc điều chỉnh độ sâu trong siêu âm sản khoa.

Gain: Nút gain điều chỉnh độ sáng tối của màn hình bằng cách khuếch đại độ mạnh của sóng âm trở về. Độ sáng chung của hình có thể điều chỉnh tăng hoặc giảm bằng cách vặn nút gain theo chiều kim đồng hồ hoặc ngược chiều kim đồng hồ. **Hình 2.11 A và B** cho thấy một hình ảnh siêu âm với hai mức gain khác nhau.

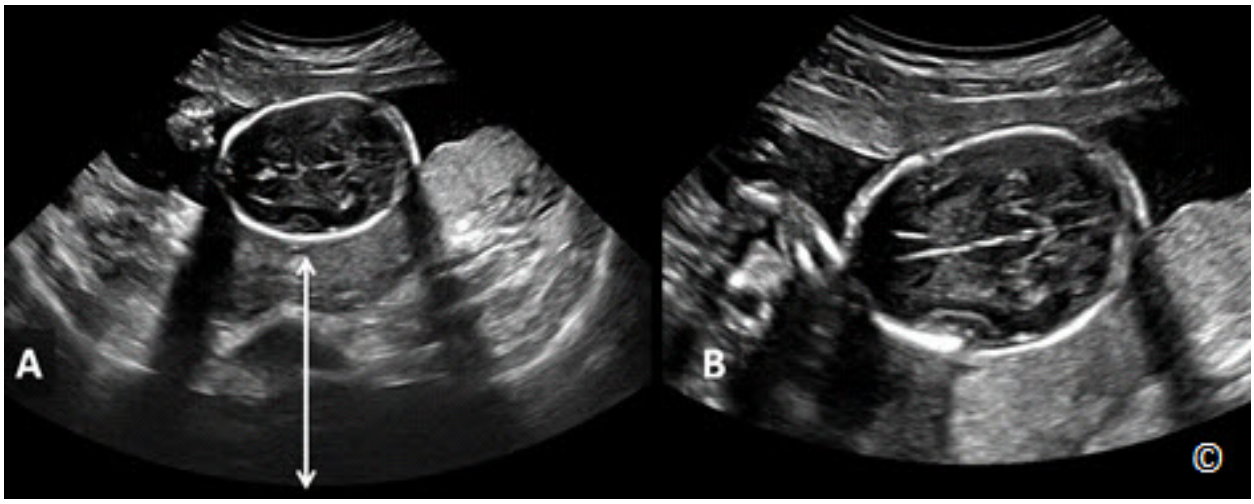

Hình 2.10 A và B: Hình A và B thể hiện lát cắt ngang đầu thai nhi, lát cắt đo đường kính lưỡng đỉnh. Hình A, độ sâu (mũi tên đôi trắng) gia tăng, kết quả là đầu thai nhi thấy nhỏ, những chi tiết giải phẫu khó nhìn. Hình B, độ sâu giảm, cho phép đầu lớn hơn và như thế giúp nhìn chi tiết giải phẫu tốt hơn.

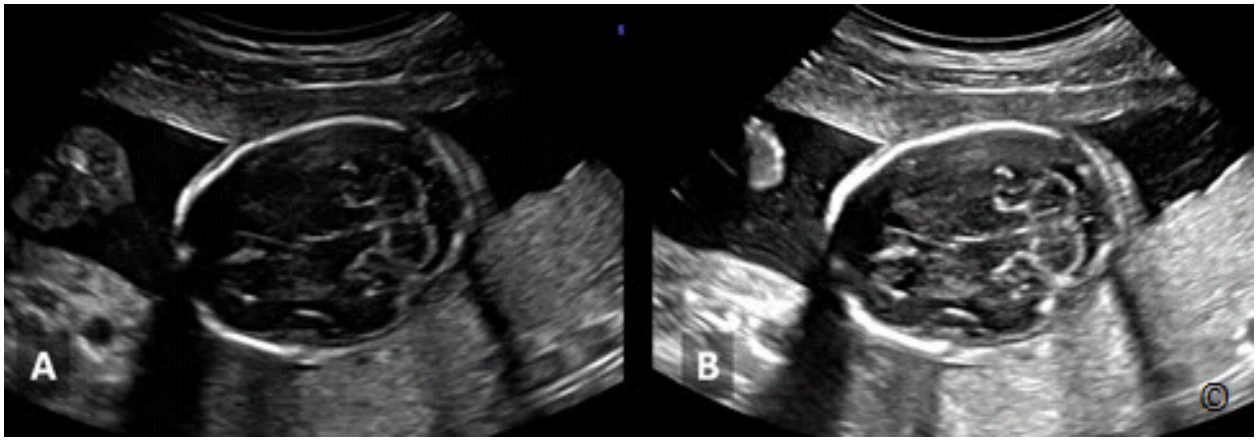

Hình 2.11 A và B: Hình A và B thể hiện lát cắt ngang đầu thai nhi, lát cắt qua tiểu não. Hình A, gain quá thấp và hình B, gain đủ. Lưu ý ta thấy rõ chi tiết não thai nhi với gain cao hơn ở hình (B). Việc điều chỉnh gain ở mức độ tối ưu cần phải có kinh nghiệm.

Bù gain theo thời gian (TGC): TGC cho phép điều chỉnh độ sáng tại một độ sâu cụ thể. Những nút phía trên điều chỉnh tăng – giảm độ sáng vùng nông, những nút phía dưới điều chỉnh tăng – giảm độ sáng vùng sâu. **Hình 2.12** chỉ vị trí điều chỉnh TGC trên bàn điều khiển của một máy siêu âm. Quy luật chung, trong siêu âm bụng, các nút ở nửa trên cần chỉnh lệch nhẹ về bên trái so với các nút ở nửa dưới (bằng cách này, mắt của người làm siêu âm có thể thấy rõ phần sâu của trường nhìn). Quy luật sẽ đảo ngược với đầu dò qua ngã âm đạo, vì vùng cần khảo sát thường nằm nông.

Hình 2.12: Bù gain theo thời gian (TGC) trên bàn điều khiển máy siêu âm. Những nút phía trên (upper field) và phía dưới (lower field) điều chỉnh độ sáng theo thứ tự. Nút chung (overall) giúp chỉnh sáng – tối toàn màn hình.

Vùng tập trung: Vùng tập trung luôn luôn phải được đặt tại độ sâu của vùng cần khảo sát để chắc chắn có được độ phân giải bên tốt nhất. Nhiều vùng tập trung có thể được chọn để có được độ phân giải bên tối đa; tuy nhiên điều này sẽ làm giảm tốc độ khung hình, và đây là điều không mong muốn khi khảo sát các cấu trúc đang chuyển động như thai nhi hoặc tim thai.

Nút dừng hình: Nút này cho phép hình dừng lại (đóng băng) trên màn hình. Trong lúc hình dừng lại ta có thể đo đạc, ghi chú tên cấu trúc lên màn hình trước khi lưu hình. Hơn thế, chức năng "cineloop" (lăn ngược banh lăn – trackball - để xem lại những hình siêu âm ngay trước đó) là một tùy chọn, mà có sẵn trên hầu hết máy siêu âm. Đây là một chức năng rất quan trọng trong siêu âm sản khoa, vì nó trợ giúp trong việc bắt giữ những khung hình trong suốt quá trình chuyển động của thai nhi, như việc đo đạc các xương dài.

Banh lăn (trackball): Banh lăn được dùng để chuyển động những vật thể trên màn hình và cho chuyển động ngược banh lăn trong mode dừng màn hình. Nó có nhiều chức năng như dịch chuyển thước đo, ghi chú trên màn hình, dịch chuyển vùng phóng đại hoặc dịch chuyển hộp màu tới vị trí mong muốn.

Phóng to (zoom): Một số máy siêu âm có chức năng này, nó cho phép phóng to một vùng cần khảo sát lên màn hình theo thời gian thực (real time). Banh lăn được dùng kết hợp với nút này để chọn vùng cần phóng to.

Mode 2D: Nhấn nút 2D khi làm siêu âm B-mode truyền thống. Đây là mode sáng –tối. Trong mode này, hình ảnh thể hiện trên thang độ xám bao gồm những điểm ảnh (pixel) sắp xếp cạnh nhau theo kiểu rẽ quạt hoặc song song với nhiều sắc độ xám, thể hiện cường độ của tín hiệu hồi

âm (**Hình 2.13**). Khi người làm siêu âm nhấn nút này, hình ảnh 2D truyền thống sẽ được kích hoạt. Nút này cũng được dùng để quay trở lại mode 2D từ mode Doppler màu và/hoặc Doppler xung.

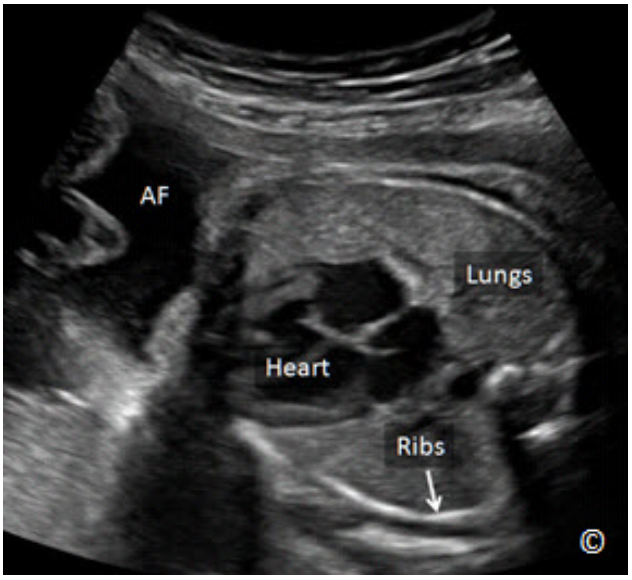

Hình 2.13: Hình siêu âm 2D ngực thai nhi, lát cắt ngang 4 buồng tim. Lưu ý nhiều mức độ xám với xương sườn sáng nhất (hồi âm dày) nằm sau phổi và tim (ribs). Nước ối (AF) hồi âm trống (anechoic) phản ánh cường độ yếu của sóng hồi âm.

M-Mode: Nút M kích hoạt chức năng M-Mode của máy siêu âm. M-Mode có nghĩa là mode chuyển động và trong chức năng này một đường M-Mode xuất hiện ở phần trên của hình với M-Mode thể hiện ở phần dưới của hình **(Hình 2.14)**. Hình M-Mode thể hiện tương ứng với cấu trúc giải phẫu mà tia M-Mode cắt qua. M-Mode được dùng chủ yếu để đánh giá chuyển động, như hoạt động của tim thai giai đoạn sớm (**Hình 2.15**).

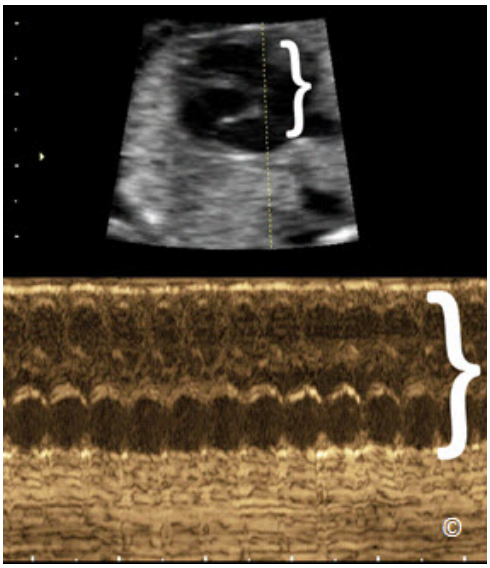

Hình 2.14: Đường M-Mode (đường chấm) cắt ngang qua tim thai (dầu ngoặc nhỏ) ở phần trên của hình. Lưu ý M-Mode thể hiện (dấu ngoặc lớn) ở phần dưới chỉ hoạt động của tim.

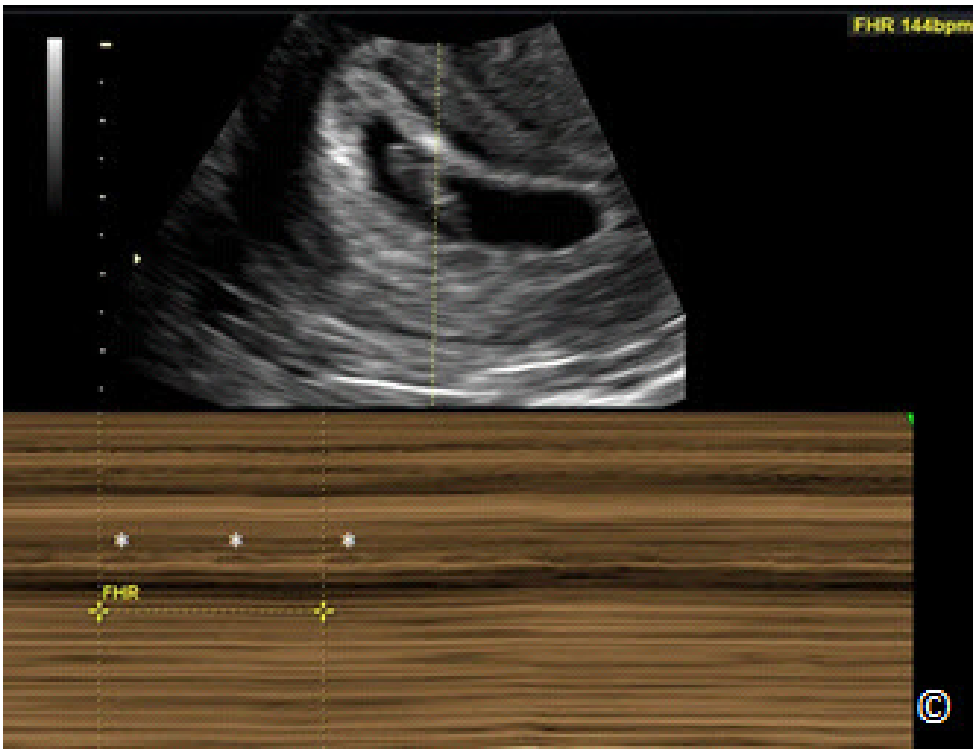

Hình 2.15: Hình M-Mode quý I ghi nhận hoạt động của tim thai. Những vết phản chiếu trên M-Mode (các hoa thị) thể hiện hoạt động tim thai. Thước đo đo tần số tim thai (Fetal Heart Rate - FHR) là 144 lần trên phút (beats per minute - bpm).

Mode Dopper màu: Nút CF kích hoạt mode Doppler màu, lúc này ta thấy xuất hiện thêm một hộp màu chồng lên hình 2D theo thời gian thực (real-time). Người làm siêu âm có thể điều chỉnh kích thước và vị trí của hộp màu trên hình 2D. Doppler màu giúp phát hiện dòng chảy trong mô và màu của dòng chảy được mã hóa dựa vào hướng chảy của nó. Theo quy ước, dòng chảy hướng về đầu dò được mã hóa màu đỏ, chạy xa đầu dò mã hóa màu xanh. Người làm siêu âm cũng có thể điều chỉnh thang vận tốc (velocity scale, PRF- pulse repetition frequency) và độ lọc thành (wall filter). Những thông số này đóng vai trò quan trọng trong đánh giá giường mạch máu. Lưu ý rằng dòng chảy màu tuân thủ nguyên tắc Doppler và vì thế nếu chùm tia siêu âm đi vuông góc với dòng chảy, thông tin Doppler màu sẽ không thể hiện trên màn hình (xem chi tiết trong chương 1). Máy siêu âm thế hệ mới cố gắng khắc phục nhược điểm này bằng cách bổ sung thêm các mode mới như **Doppler năng lượng (Power Doppler)** phản ánh chủ yếu biên độ sóng âm và **Dòng chảy trên B-Mode (B-flow)** (đừng lầm với B-Mode), hai mode này không phụ thuộc góc Doppler.

Mode Doppler xung hoặc Dopper phổ (Pulsed Wave or Spectral Doppler) nút PW kích hoạt mode Doppler xung. Trong mode này, một tia Dopper xung kèm một cửa sổ Doppler (gate) xuất hiện ở nửa trên của màn hình **(Hình 2.16)**. Cửa sổ Doppler có thể được dịch chuyển bởi người làm siêu âm và được đặt trong lòng mạch nhờ hình ảnh Doppler màu. Mode này thường được kích hoạt sau khi mode Doppler màu xác định dòng chảy. Doppler xung cho những thông tin định lượng về mạch máu như tỷ lệ Tâm thu/Tâm trương (P/S ratio) của động mạch rốn (**Hình 2.17**). Dòng chảy hướng về đầu dò thể hiện trên đường nền và chạy xa đầu dò thể hiện dưới

đường nền. Người làm siêu âm có thể đảo ngược phổ Doppler để nó thể hiện trên đường nền **(Hình 2.16)**. Xem chi tiết trong chương 1.

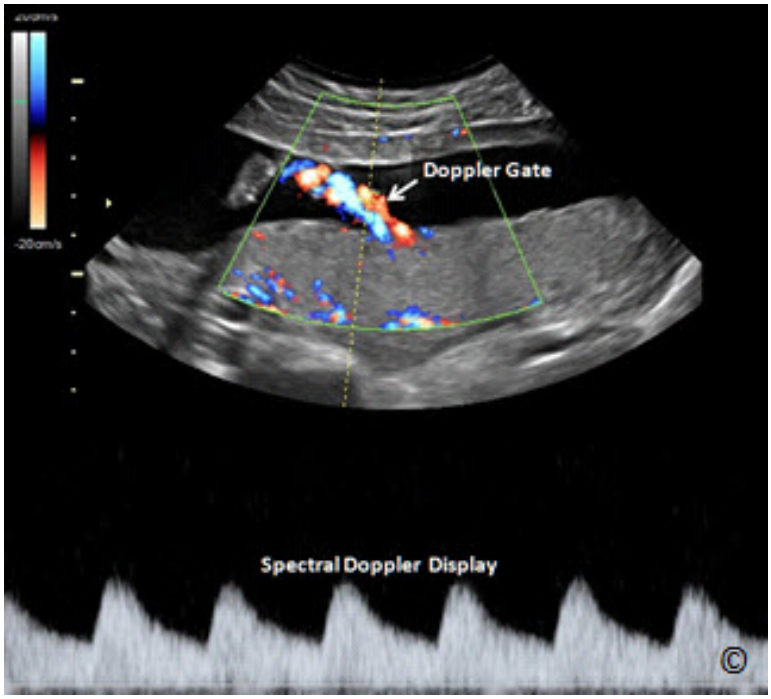

Hình 2.16: Doppler xung động mạch rốn. Lưu ý cửa sổ Doppler (gate) được đặt trong động mạch rốn như thấy trong nửa trên hình và phổ Doppler thể hiện ở nửa dưới của hình. Phổ Doppler được đảo ngược để thể hiện trên đường nền.

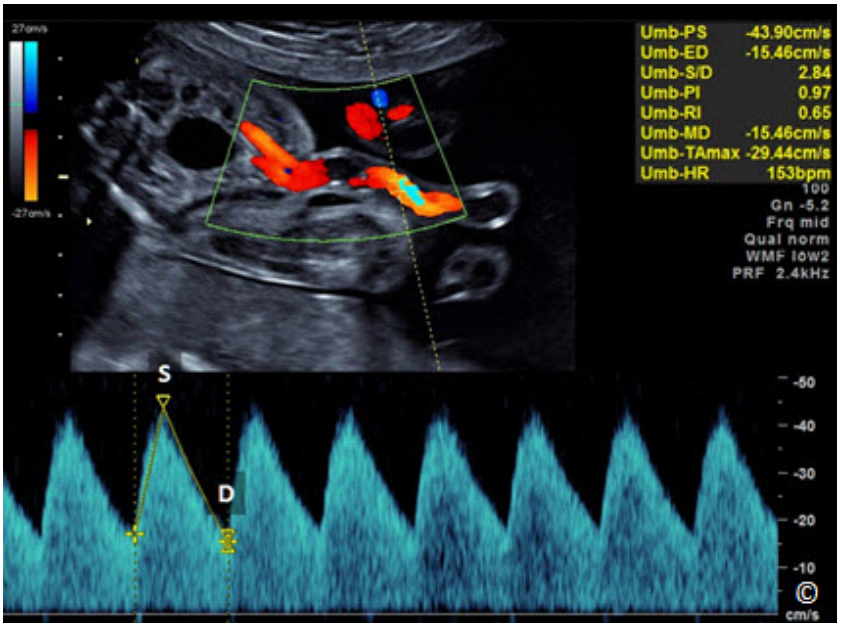

Hình 2.17: Doppler xung động mạch rốn tại chỗ cắm vào thành bụng. Phổ Doppler có màu xanh. S là vận tốc đỉnh tâm thu, D là vận tốc cuối tâm trương. Lưu ý các chỉ số Doppler trên góc phải của màn hình (vàng). Chi tiết hơn, xin đọc chương 1.

Đo đạc: Chức năng đo đạc được kích hoạt khi nhấn nút Measure hoặc Cal (Calculation) trên bàn điều khiển. Chức năng này cho phép người làm siêu âm đo đạc với những định dạng khác nhau, những cấu trúc khác nhau trên màn hình. Khi nhấn nút này, một thước đo xuất hiện trên màn hình. Sử dụng banh lăn (trackball) để di chuyển thước đo đến vị trí mong muốn và nhấn chọn (set). Một khi đã nhấn chọn, một thước đo thứ hai xuất hiện, và ta có thể tiếp tục đo đạc. Những biểu đồ, dữ liệu cài đặt trong máy cho phép ta xác định tuổi thai và ước tính cân nặng thai nhi sau khi đo đạc những thông số cần thiết.

BẮT ĐẦU MỘT KHẢO SÁT

Trước khi tiến hành siêu âm, điều quan trọng cần phải chắc chắn rằng những thông tin thiết yếu về bệnh nhân phải được nhập vào máy siêu âm để có thể lưu hình vào ổ cứng của máy siêu âm, tính toán chính xác tuổi thai và in hình siêu âm cho mục đích làm bằng chứng. Những thông tin tối thiểu cần phải được nhập vào bao gồm tên bệnh nhân, ngày tháng năm sinh và ngày đầu của kỳ kinh cuối. Trên nhiều máy siêu âm, có nút "Patient hoặc Start" giúp bạn điền những thông tin này (**Hình 2.18**). Nếu bạn không nhập những thông tin này hoặc không có tên bệnh nhân; phần lớn máy siêu âm không cho phép bạn in hoặc lưu hình từ khảo sát của bạn.

Hình 2.18: Bàn điều khiển của một máy siêu âm có nút "Patient" (vòng trắng), giúp bạn điền thông tin trên màn hình (không hiển thị ở đây) nơi thông tin của bệnh nhân được nhập vào trước khi tiến hành siêu âm.

Khi bệnh nhân tái khám siêu âm, máy siêu âm hiện đại cho phép bạn tự động lấy lại thông tin của bệnh nhân mà không cần nhập dữ liệu trở lại.

BẰNG CHỨNG KHẢO SÁT

Báo cáo siêu âm được làm sau mỗi khảo sát. Chương 15 cho biết chi tiết những thông số trong báo cáo siêu âm sản – phụ khoa. Điều quan trọng cần biết là hình ảnh bằng chứng là một phần quan trọng của khảo sát và báo cáo siêu âm. Hình ảnh có thể được in trên giấy hoặc lưu bằng kỹ thuật số trên máy siêu âm. Nhiều máy siêu âm có nút in hình siêu âm, cho phép in trên giấy nhiệt hoặc lưu kỹ thuật số chuẩn DICOM trong ổ cứng của máy siêu âm. Người làm siêu âm cũng có thể lưu hình trên ổ cứng ngoài hoặc lưu vào USB. Đây là một chức năng quan trọng cho giáo dục và tư vấn. Thường sẽ có những nút chức năng cho việc in giấy nhiệt, lưu ổ cứng, lưu vào USB. Sao lưu dữ liệu thường xuyên các báo cáo siêu âm, bao gồm hình ảnh siêu âm theo quy định quốc gia.

Tài liệu tham khảo:

1) American Institute of Ultrasound in Medicine (AIUM) Guidelines for Cleaning and Preparing Endocavitary Ultrasound Transducers Between Patients (Approved 6/4/2003) – http://www.aium.org/officialStatements/27

NHỮNG KHÍA CẠNH KỸ THUẬT CỦA SIÊU ÂM

3

Người dịch: BS Nguyễn Việt Hùng - Hiệu chỉnh: BS Hà Tố Nguyên

GIỚI THIỆU

Siêu âm là một phương pháp khảo sát hình ảnh học phụ thuộc phần lớn vào kỹ năng của người thực hiện. Các khía cạnh kỹ thuật của siêu âm trong sản phụ khoa vẫn chưa được chuẩn hóa do đó người thực hiện siêu âm phát triển những kỹ năng cũng như phương pháp tiếp cận siêu âm chủ yếu dựa trên những kinh nghiệm và thói quen của bản thân. Hiểu được những nguyên lý kỹ thuật cơ bản của siêu âm giúp nâng cao chất lượng khám và làm giảm những chấn thương do căng thẳng lặp đi lặp lại (Repetitive stress injuries – RSI). Trong chương này, chúng tôi chỉ tập trung trình bày những khía cạnh kỹ thuật của siêu âm sản khoa. Phần phương pháp siêu âm vùng chậu qua ngã âm đạo được thảo luận chi tiết ở chương 11 và 14 và các bước tiến hành siêu âm sản khoa cơ bản được trình bày ở chương 10.

CHUẨN BỊ BỆNH NHÂN

Việc khám siêu âm sản khoa tốt nhất nên được thực hiện với bệnh nhân nằm trên giường với phần thân trên hơi cao và kê đầu bằng một chiếc gối mềm (**Hình 3.1**). Nếu giường siêu âm không thể nâng cao được, hãy đặt một chiếc gối sau lưng giúp bệnh nhân cảm thấy dễ chịu hơn. Giường khám siêu âm tiêu chuẩn có bàn kê chân và phần phía dưới có thể thu lại được cho phép tiến hành siêu âm qua ngã âm đạo nếu cần thiết (**Hình 3.2**), nếu không có, chúng ta cũng có thể kê mông bệnh nhân với một chiếc gối hoặc bô dẹt nếu cần siêu âm qua ngã âm đạo (**Hình 3.3**). Điều quan trọng là cho bệnh nhân nằm gần cạnh giường có đặt máy siêu âm (thường là bên phải của bệnh nhân) để làm giảm đến mức tối thiểu tầm với của cánh tay người thực hiện siêu âm, điều này làm tăng tính an toàn và hiệu quả công việc. Tại mép giường siêu âm, đặt một chiếc gối để kê khuỷu tay của người thực hiện siêu âm nhằm giảm thiểu sự căng của cánh tay và vai, vì thế làm giảm khả năng bị chấn thương do căng thẳng lặp đi lặp lại trong quá trình siêu âm (**Hình 3.4**). Người thực hiện siêu âm cũng có thể gác khuỷu tay lên đùi phải của bệnh nhân (**Hình 3.5**).

Hình 3.1: Tư thế tối ưu của bệnh nhân trên giường siêu âm. Phần thân trên hơi cao (mũi tên) giúp bệnh nhân cảm thấy dễ chịu.

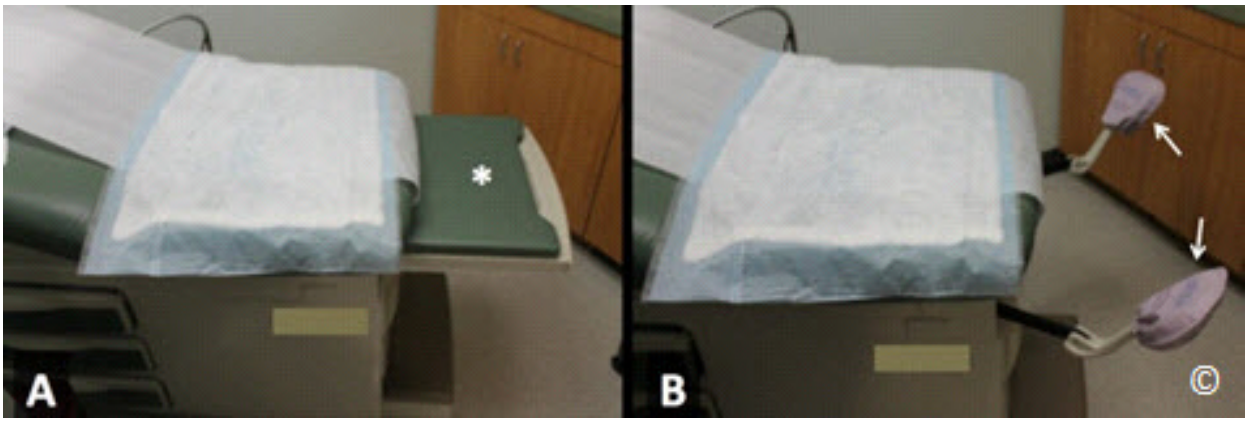

Hình 3.2: Giường khám siêu âm với phần dưới có thể thu lại được ở hình A (dấu hoa thị) và bàn kê chân ở hình B (mũi tên) cho phép thực hiện siêu âm qua ngã âm đạo nếu cần.

Hình 3.3: Phần mông của bệnh nhân (trong hình này là mô hình) được nâng cao bằng cách lót một tấm khăn trải giường (mũi tên) để thực hiện siêu âm qua ngã âm đạo.

Hình 3.4: Một chiếc gối được đặt tại mép giường siêu âm (dấu hoa thị) để hỗ trợ cho khuỷu tay người thực hiện siêu âm.

Hình 3.5: Khuỷu tay của người thực hiện siêu âm kê lên đùi của bệnh nhân (mũi tên) giúp giảm thiểu những chấn thương do căng thẳng lặp đi lặp lại.

Bệnh nhân không cần mặc quần áo chuyên dụng để khám siêu âm nhưng được cung cấp một chiếc khăn hoặc giấy để bảo vệ quần áo (**Hình 3.6**). Ở những nơi không được trang bị đầy đủ, bệnh nhân có thể mang theo khăn để khám siêu âm. Gel siêu âm có thành phần chủ yếu là nước và không để lại vết bẩn nhưng nó làm ướt quần áo gây khó chịu cho bệnh nhân. Với những thiết bị siêu âm hiện đại không yêu cầu bàng quang bệnh nhân căng đầy nước nước tiểu. Nếu tử cung nằm sâu trong khung chậu hoặc bị che lấp bởi khí trong trong ruột, siêu âm qua ngã âm đạo nên được thực hiện để quan sát rõ túi thai và phần phụ ở tam cá nguyệt I hoặc đầu tam cá nguyệt II.

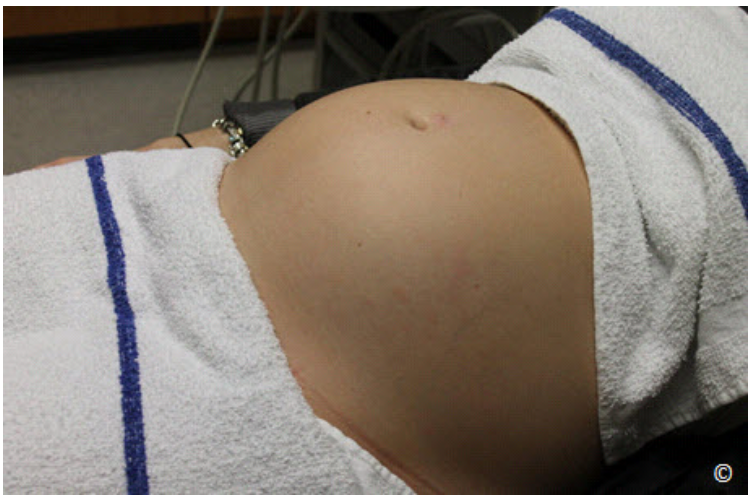

Hình 3.6: Chuẩn bị bệnh nhân siêu âm. Phủ khăn để bảo vệ quần áo của bệnh nhân.

CHẤT DẪN TRUYỀN SÓNG SIÊU ÂM

Chất dẫn truyền sóng siêu âm có thể là gel hoặc dầu giúp loại bỏ lớp không khí giữa đầu dò và da của bệnh nhân (xem chương 1). Gel có nhiều ưu điểm hơn dầu vì dầu để lại vết bẩn và khó lau sạch. Ở những nước nghèo nơi mà giá thành gel siêu âm còn cao thì dầu ăn là một sự thay thế tốt. Sử dụng lượng gel ít nhất có thể vì siêu âm qua một lớp gel dày làm giảm chất lượng hình ảnh do có nhiều bóng khí nhỏ chứa trong gel. Các nhãn hiệu gel đều có khả năng dẫn truyền sóng siêu âm tương đương nhau nhưng nếu thời gian khám siêu âm dài thì chúng ta nên chọn loại gel không khô quá nhanh. Một số loại kem mà bệnh nhân thoa trên bụng trước khi siêu âm có thể làm giảm chất lượng hình ảnh siêu âm như kem chống rạn da có chứa các hóa chất làm giảm dẫn truyền sóng siêu âm. Các nhà sản xuất còn đưa ra thị trường dụng cụ hâm nóng gel nhằm làm giảm sự khó chịu của bệnh nhân nhưng chúng ta có thể thay thế bằng máy hâm sữa với giá thành rẻ hơn.

TƯ THẾ NGƯỜI THỰC HIỆN VÀ VỊ TRÍ CÁC THIẾT BỊ

Trong siêu âm sản khoa, người thực hiện có 02 tư thế chính là đứng hoặc ngồi. Tư thế đứng (**Hình 3.7**) làm giảm thiểu áp lực lên vai và khuỷu tay, duy trì khớp vai ở tư thế khép. Mặc dù tư thế này giúp giảm các chấn thương do căng thẳng lặp đi lặp lại nhưng người thực hiện sẽ cảm thấy không thoải mái nếu cuộc khám siêu âm kéo dài. Tư thế ngồi (**Hình 3.8**) giúp người thực hiện cảm thấy thoải mái và dễ thao tác trên bàn phím máy siêu âm hơn. Ở tư thế này, điều quan trọng là ghế ngồi phải đủ cao so với giường siêu âm để làm giảm tầm với và mức độ dạng khớp vai của người thực hiện (**Hình 3.8**). Trong khi tiến hành siêu âm, chúng ta nhìn thẳng góc với màn hình để tránh các ảnh giả, đặc biệt là với những màn hình siêu âm mới. Ví dụ, đường kính lưỡng đỉnh có thể khó đo đạc khi chúng ta nhìn nghiêng. Phòng khám nên để ánh sáng mờ để tránh phản chiếu lên màn hình máy siêu âm.

Hình 3.7: Tư thế đứng làm giảm thiểu áp lực lên vai và khuỷu tay, duy trì khớp vai ở tư thế khép.

Hình 3.8: Tư thế ngồi giúp người thực hiện cảm thấy thoải mái và dễ thao tác trên bàn phím máy siêu âm hơn

GIẢM THIỂU CÁC CHẤN THƯƠNG DO CĂNG THẲNG LẶP ĐI LẶP LẠI

Các bác sĩ siêu âm thường bị những chấn thương do căng thẳng lặp đi lặp lại ở cổ, vai, khuỷu tay và cổ tay. Để tránh những chấn thương này cần chú ý đến các yếu tố sau:

Tư thế

Vị trí của máy siêu âm và bệnh nhân được bố trí hợp lý cho phép người thực hiện siêu âm thao tác thoải mái. Không được nghiêng hoặc cúi người quá mức và tránh với tay, đặc biệt khi siêu âm cho bệnh nhân béo phì qua ngã bụng (**Hình 3.9**) hoặc ngã âm đạo. Ở tư thế đứng, người siêu âm đứng gần bệnh nhân và sử dụng chiếc giường như một vật hỗ trợ để dựa vào. Ở tư thế ngồi, sử dụng một chiếc ghế đủ cao và có chỗ gác chân. Bệnh nhân nằm sát cạnh giường có đặt máy siêu âm cho phép người thực hiện siêu âm đặt tay lên bàn điều khiển để thao tác trong suốt quá trình siêu âm. Tay không cầm đầu dò (thường là tay trái) đặt trên "nút dừng hình" (freeze knob) để có thể dừng ngay lập tức khi thấy được hình ảnh mong muốn. Phần khuỷu của tay cầm đầu dò được hỗ trợ bởi một chiếc gối được đặt ở mép giường hoặc đặt trên đùi của bệnh nhân như trong **Hình 3.4 và 3.5.**

Hình 3.9: Khi khám siêu âm ở bệnh nhân béo phì không nên với tay để giảm thiểu các chấn thương do căng thẳng lặp đi lặp lại.

Ánh sáng môi trường xung quanh

Ánh sáng môi trường xung quanh mờ vừa phải, không quá sáng để màn hình máy siêu âm không bị chói nhưng cũng không quá tối để dễ dàng thao tác trên bàn phím. Ánh sáng mờ trong phòng siêu âm cho phép tối ưu hóa khả năng hiển thị hình ảnh. Trong môi trường nhiều ánh sáng chúng ta có xu hướng tăng sáng toàn bộ hình ảnh do đó làm giảm độ phân giải, việc này dẫn đến khả năng bỏ sót những cấu trúc có phản âm tăng nhẹ so với mô xung quanh.

Màn hình

Đặt màn hình của máy siêu âm ngang tầm mắt và vuông góc với tầm nhìn của người thực hiện siêu âm. Những máy siêu âm thế hệ mới có màn hình phẳng và có thể điều chỉnh được. Bệnh nhân có thể quan sát hình ảnh siêu âm qua màn hình phụ (được đặt phù hợp với tầm mắt của bệnh nhân), điều này giúp tránh sự căng cơ thành bụng gây khó khăn cho việc siêu âm khi bệnh nhân xoay người nhìn vào màn hình của máy siêu âm.

CÁCH CẦM ĐẦU DÒ VÀ CHIỀU HƯỚNG CỦA HÌNH ẢNH

Đầu dò siêu âm bụng có nhiều kích thước và hình dạng khác nhau tùy theo mục đích sử dụng (xin xem thêm chương 2). Thông thường, đầu dò cong (curvilinear tranducer) thích hợp nhất để siêu âm trong sản khoa vì chúng có độ cong phù hợp với thành bụng của thai phụ (**Hình 3.10**).

Những đầu dò có chức năng đặc biệt như đầu dò 3 chiều thì to và nặng hơn khiến việc thao tác khó khăn hơn.

Hình 3.10: Đầu dò cong được sử dụng trong siêu âm sản khoa.

Hình 3.11: Cách cầm đầu dò ưa thích của chúng tôi. Người thực hiện siêu âm cầm đầu dò một cách thoải mái với áp lực tối thiểu vào các khớp cổ tay và ngón tay. Điều quan trọng là đầu dò nằm trọn trong lòng bàn tay và các ngón tay ôm lấy thân của đầu dò (**Hình 3.11**). Ở tư thế này, các ngón tay cho phép di chuyển trượt, xoay hay chếch đầu dò đầu dò một cách chính xác nhất với áp lực tối thiểu lên cổ tay. Lưu ý cầm gần phần chân của đầu dò. Cách giữ đầu dò với các ngón tay ở phần giữa thân (**Hình 3.12**) buộc người thực hiện sử dụng chuyển động của cổ tay làm tăng khả năng bị chấn thương do căng thẳng lặp đi lặp lại và không thể thao tác tốt với đầu dò. Cuối cùng, cách cầm phần đầu dò gần dây cáp (**Hình 3.13**) ít hiệu quả nhất vì đòi hỏi cử động cả khuỷu tay và vai do đó gây mệt mỏi cho người thực hiện.

Hình 3.11: Cách cầm đầu dò ưa thích của chúng tôi. Đầu dò được giữ trong lòng bàn tay với áp lực tối thiểu vào các khớp cổ tay và ngón tay.

Hình 3.12: Cách cầm đầu dò với các ngón tay ở phần giữa thân nên tránh vì khi thao tác đòi hỏi chuyển động của khớp cổ tay và có thể gây nên những chấn thương do căng thẳng lặp đi lặp lại.

Hình 3.13: Cách cầm đầu dò với các ngón tay ở phần gần dây cáp ít hiệu quả nhất vì đòi hỏi cử động cả khuỷu tay và vai khi thao tác dẫn đến những chấn thương do căng thẳng lặp đi lặp lại.

Tất cả các đầu dò đều có một gờ chỉ điểm giúp phân biệt 2 phía của đầu dò. Khi thực hiện lát cắt ngang, gờ chỉ điểm ở bên phải của bệnh nhân (**Hình 3.14**) và khi thực hiện lát cắt dọc thì gờ chỉ điểm hướng về phía đáy tử cung (phía đầu của bệnh nhân) (**Hình 3.15**). Sự định hướng này cho phép hiển thị phía bên phải bụng của bệnh nhân (trên mặt cắt ngang) và phía trên bụng của bệnh nhân (trên mặt cắt dọc) là phía bên phải màn hình máy siêu âm (bên trái của người thực hiện).

Từ sự quy ước đơn giản này mà người khác có thể dễ dàng hiểu được hình ảnh siêu âm từ đó đánh giá vị trí của thai và nhau một cách nhanh chóng.

Hình 3.14: Khi thực hiện lát cắt ngang, gờ chỉ điểm hướng về bên phải bệnh nhân.

Hình 3.15: Khi thực hiện lát cắt dọc, gờ chỉ điểm hướng về phía đáy tử cung (phía đầu của bệnh nhân).

Dây cáp đầu dò cần được nâng đỡ để giảm lực kéo khi siêu âm, có thể móc chúng vào khe giữ đầu dò của máy siêu âm (**Hình 3.16**). Cần đảm bảo dây cáp không quá cứng gây hạn chế sự linh hoạt khi thao tác với đầu dò. Đầu dò nên được đặt nhẹ nhàng trên bụng bệnh nhân với áp lực tối thiểu. Ấn mạnh đầu dò không giúp nâng cao chất lượng hình ảnh mà còn gây khó chịu cho bệnh

nhân và người thực hiện. Hơn nữa việc này có thể làm chậm nhịp tim thai trong một số trường hợp. Trường hợp duy nhất cần đè mạnh đầu dò là vào cuối thai kỳ, khi mà đầu thai nhi nằm thấp trong khung chậu gây khó khăn cho việc đánh giá các cấu trúc giải phẫu và các chỉ số sinh trắc học của đầu thai nhi.

Hình 3.16: Dây cáp của đầu dò nên được đặt như hình để giảm thiểu lực kéo khi siêu âm.

KỸ THUẬT SIÊU ÂM

Siêu âm là một phương pháp khảo sát hình ảnh học phụ thuộc vào người thực hiện, một số kỹ thuật siêu âm có thể giúp cải thiện hình ảnh và tối ưu hóa hình ảnh các cấu trúc giải phẫu của thai nhi và những phần phụ. Chúng tôi chọn ra những kỹ thuật cơ bản được sử dụng thường xuyên.

Lựa chọn đầu dò và chế độ siêu âm thích hợp

Điều quan trọng để bắt đầu khám siêu âm là lựa chọn đầu dò và chế độ siêu âm thích hợp. Có nhiều loại đầu dò với kích thước và tần số khác nhau, một số phù hợp ở tam cá nguyệt I và số khác phù hợp ở tam cá nguyệt III. Để biết thêm chi tiết về đặc tính của các loại đầu dò vui lòng xem chương 2. Các máy siêu âm đều được nhà sản xuất cài đặt nhiều chế độ khác nhau nhằm tối ưu hóa độ phân giải và tốc độ khung hình phù hợp cho từng loại siêu âm. Do đó người thực hiện cần phải hiểu rõ các chế độ siêu âm để có lựa chọn thích hợp cho từng trường hợp cụ thể. Khi mua máy siêu âm, chúng ta cần có một chuyên gia kỹ thuật của nhà sản xuất hướng dẫn về các chế độ cũng như chức năng của máy.

Di chuyển đầu dò nhẹ nhàng trên bụng bệnh nhân

Kỹ thuật này có rất nhiều lợi điểm, vừa làm giảm sự khó chịu của bệnh nhân vừa làm giảm nguy cơ bị chấn thương do căng thẳng lặp đi lặp lại ở cổ tay và khuỷu tay người thực hiện. Việc đặt đầu dò nhẹ nhàng trên bụng bệnh nhân cho phép có một lớp nước ối giữa thành tử cung và cơ

quan cần khảo sát giúp cho hình ảnh rõ ràng hơn (**Hình 3.17 A và B**). Áp lực duy nhất cần thiết giúp giữ đầu dò tiếp xúc đầy đủ với da bệnh nhân.

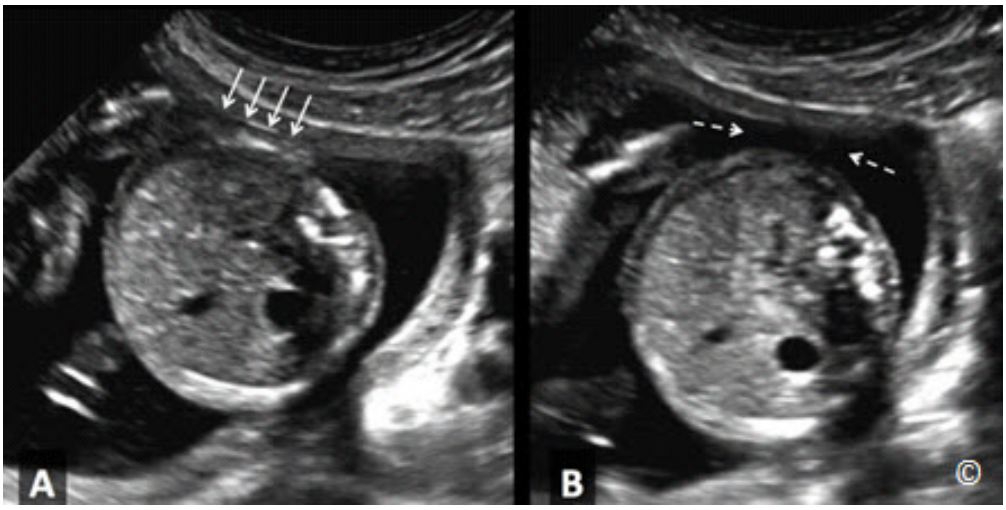

Hình 3.17 A và B: Mặt cắt ngang bụng thai nhi ở tam cá nguyệt 2. Ở hình A, tăng áp lực trên bụng thai phụ làm đè ép bụng thai nhi (các mũi tên). Áp lực nhẹ nhàng vừa phải ở hình B giúp cải thiện hình ảnh nhờ lớp nước ối giữa thành tử cung và bụng thai nhi (mũi tên không liên tục). Hơn nữa áp lực này không gây biến dạng chu vi bụng thai nhi làm tăng độ chính xác khi đo đạc.

Giảm thiểu độ sâu (depth)

Việc giảm thiểu độ sâu khảo sát trên màn hình rất quan trọng nhằm tối ưu hóa khả năng vận hành của máy siêu âm, đặc biệt là trong siêu âm sản khoa (**Hình 3.18 A and B**). Điều này sẽ giúp nâng cao độ phân giải và tốc độ khung hình. Hình ảnh có độ sâu lớn hơn đòi hỏi máy siêu âm phải xử lý hình ảnh nhiều hơn làm giảm độ phân giải và tốc độ khung hình.

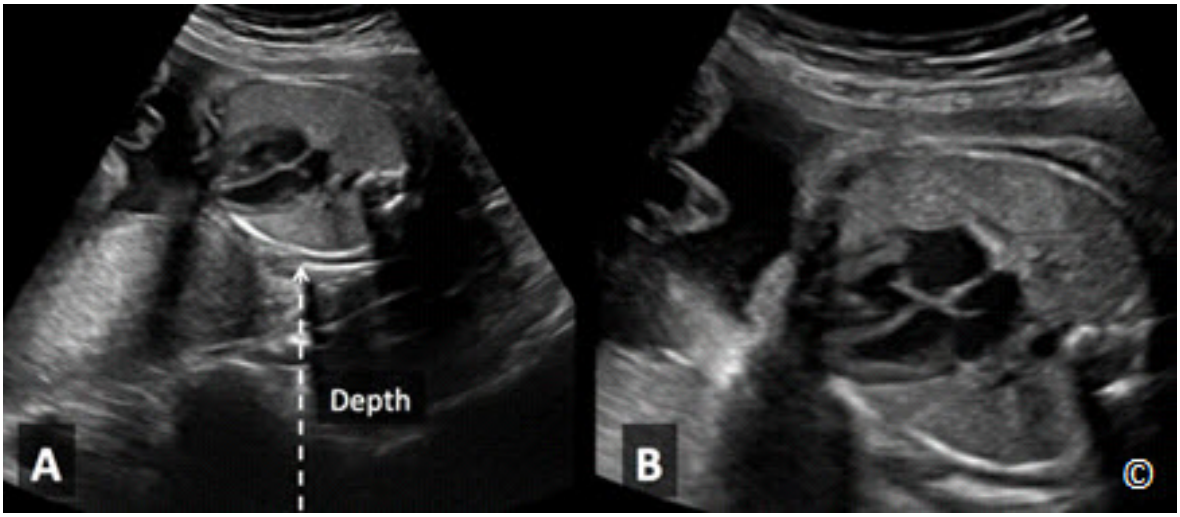

Hình 3.18 A và B: Hình ảnh siêu âm mặt cắt 4 buồng tim thai nhi ở tam cá nguyệt 2. Hình A: tim thai rất nhỏ gây hạn chế đánh giá trong khi phần sâu bên dưới (mũi tên) không giúp ích cho chẩn đoán. Hình B: giảm chiều sâu khảo sát giúp phóng đại hình ảnh và tăng tốc độ khung hình.

Giảm thiểu độ rộng của chùm tia siêu âm (sector width)

Hầu hết các máy siêu âm đều có thể điều chỉnh độ rộng của chùm tia siêu âm. Chúng ta nên bắt đầu khám với chùm tia siêu âm rộng (**Hình 3.19**) và sau đó thu hẹp dần cho phù hợp với cơ quan cần khảo sát (**Hình 3.20**).

Hình 3.19: Mặt cắt ngang đầu thai nhi ở tam cá nguyệt 2. Ban đầu chúng ta tiếp cận với chùm tia siêu âm rộng và sau đó điều chỉnh độ rộng của chùm tia phù hợp với cơ quan cần khảo sát nhằm tối ưu hóa chất lượng hình ảnh (Xem **Hình 3.20**).

Hình 3.20: Mặt cắt ngang đầu thai nhi ở cùng một thai trong hình 3.19. Điều chỉnh độ rộng chùm tia siêu âm phù hợp giúp tối ưu hóa chất lượng hình ảnh và tăng tốc độ khung hình.

Điều chỉnh vùng trung tâm (focal zone – tại vùng này hình ảnh siêu âm có độ phân giải cao nhất)

Vùng trung tâm nên đặt ngang mức cơ quan cần khảo sát (**Hình 3.21 A và B**). Đặt nhiều vùng trung tâm làm giảm tốc độ khung hình do đó cần tránh khi siêu âm sản khoa.

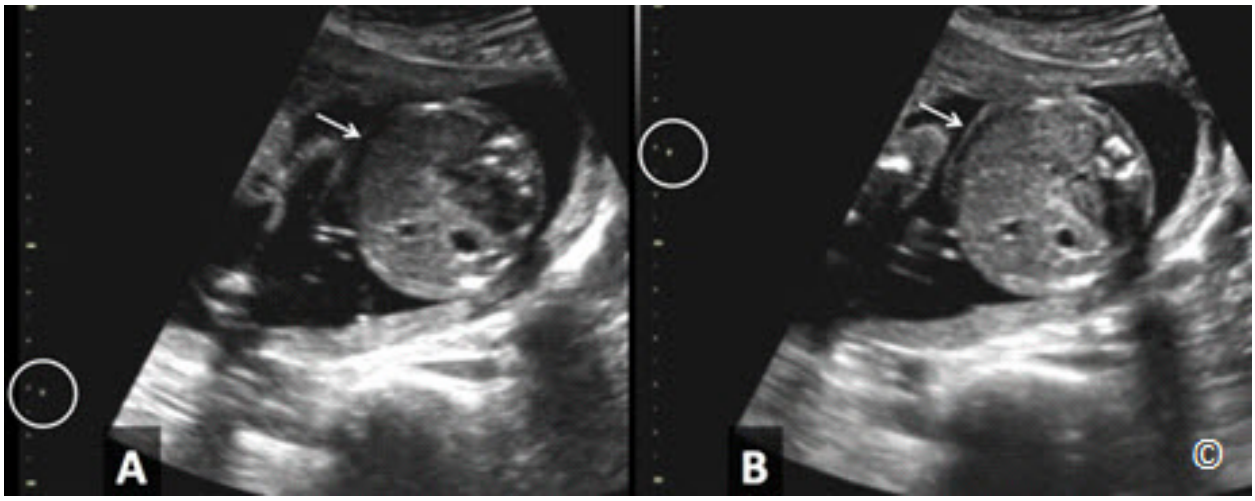

Hình 3.21 A và B: Mặt cắt ngang bụng thai nhi. Ở hình A, vùng trung tâm được đặt thấp hơn cơ quan cần khảo sát (dấu khoanh tròn). Đặt lại vùng trung tâm (dấu khoanh tròn) ngay cơ quan cần khảo sát (bụng) giúp cải thiện độ phân giải bên (dấu mũi tên)

Phóng to vùng cần khảo sát

Sau khi chúng ta điều chỉnh độ sâu, độ rộng chùm tia siêu âm và vùng trung tâm, phóng to vùng cần khảo sát bằng chức năng "zoom" của máy siêu âm (**Hình 3.22 A và B**). Chúng ta có thể phóng to toàn bộ hoặc một phần hình ảnh siêu âm. Chức năng này rất quan trọng cho phép khảo sát chi tiết các bộ phận bên trong thai nhi đặc biệt là tim với cấu trúc giải phẫu phức tạp và kích thước nhỏ (**Hình 3.22-B**).

Có 2 cách phóng to: cách thứ nhất là xoay nút "zoom" sang phải hoặc trái để làm toàn bộ hình ảnh to lên hoặc nhỏ đi, cách thứ hai lả sử dụng một hộp (có thể điều chỉnh vị trí và kích thước) để chọn vùng cần phóng to, gọi là "write-zoom" (cách này cho phép máy siêu âm tập trung nhiều dữ liệu hơn vào khu vực đó). Làm quen với cả hai cách này khi thực hiện siêu âm.

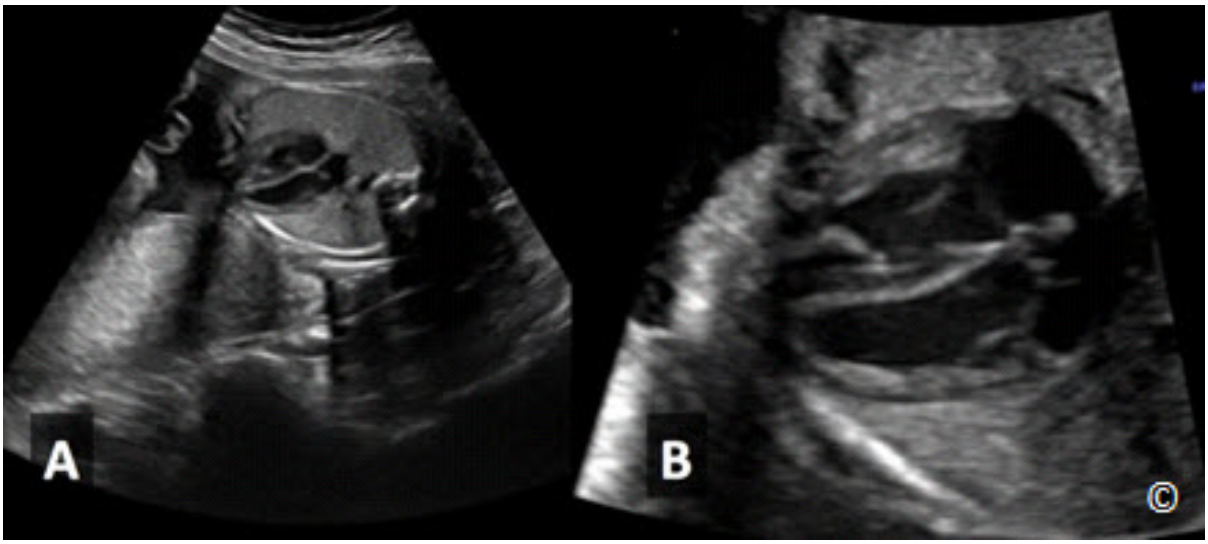

Hình 3.22 A và B: Mặt cắt 4 buồng tim thai nhi với hình ảnh không được phóng to ở hình A. Ở hình B, với cùng một thai, hình ảnh được phóng to giúp cho việc khảo sát các chi tiết giải phẫu tim thai dễ dàng hơn. Chức năng phóng to rất quan trọng trong siêu âm tim thai.

Duy trì vùng cần khảo sát ở giữa màn hình máy siêu âm

Điều quan trọng là đưa vùng cần khảo sát vào trung tâm màn hình để giảm thiểu ảnh hưởng của độ phân giải bên vì độ phân giải siêu âm giảm đáng kể từ khu vực trung tâm của hình ảnh sang hai bên. Hơn nữa, kỹ thuật này cho phép chùm tia siêu âm hướng vuông góc với cơ quan cần khảo sát giúp nâng cao chất lượng hình ảnh (**Hình 3.23 A và B**). Kỹ thuật trượt cho phép chúng ta đưa vùng cần khảo sát từ phía ngoài vào trung tâm của màn hình mà không bị mất định hướng. Kỹ thuật trượt theo trục dài của đầu dò được thể hiện ở **Clip 3.1A**. Kỹ thuật này giúp đưa bộ phận cần khảo sát từ phía ngoài vào trung tâm của màn hình, tương ứng với đoạn phim siêu âm ở **Clip 3.1B**.

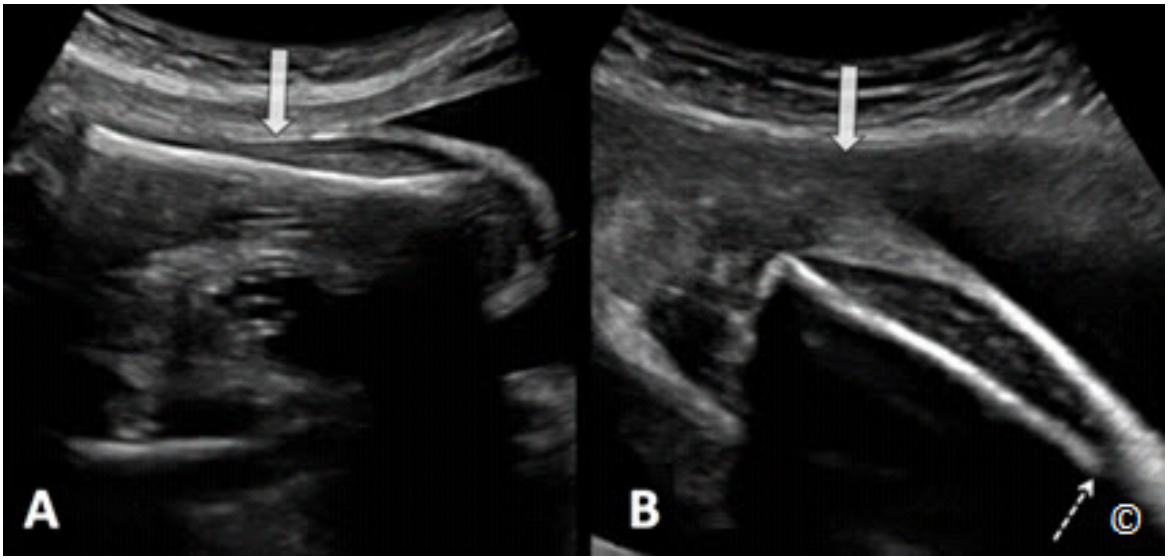

Hình 3.23 A và B: Hình ảnh siêu âm mặt cắt dọc xương đùi. Ở hình A, xương đùi nằm ở trung tâm của màn hình cho phép thấy rõ giới hạn để đo đạc. Ở hình B, đầu xa của xương đùi nằm ở phía ngoài của màn hình nên bị giảm độ phân giải (mũi tên không liên tục). Mũi tên lớn ở hình A và B thể hiện hướng của chùm tia siêu âm.

KỸ THUẬT SIÊU ÂM CHO SẢN PHỤ BÉO PHÌ

Tỷ lệ người béo phì ngày càng gia tăng, những báo cáo mới nhất ước tính số lượng người béo phì chiếm khoảng 1/3 dân số trưởng thành (1) và hơn 1/2 số phụ nữ mang thai ở Hoa Kỳ (2). Phụ nữ béo phì có nguy cơ cao bị các biến chứng trong thai kỳ bao gồm: đái tháo đường thai kỳ, tăng huyết áp và mổ lấy thai (3). Ngoài biến chứng cho mẹ, béo phì cũng gây nguy hiểm cho thai nhi như sinh non, thai lưu, thai to và tỷ lệ bất thường bẩm sinh cao (4). Mặc dù siêu âm tầm soát trong thai kỳ được khuyến cáo ở tất cả các sản phụ nhưng nó đặc biệt quan trọng ở những sản phụ béo phì vì tỷ lệ các bất thường cấu trúc cao hơn nhất là dị tật ống thần kinh, dị tật tim và khiếm khuyết thành bụng (5).

Siêu âm khảo sát hình thái học học thai nhi ở sản phụ béo phì đang gặp thách thức với nhiều nghiên cứu khẳng định béo phì làm giảm đáng kể tỷ lệ hoàn thành cuộc siêu âm và siêu âm tầm soát có tỷ lệ phát hiện các bất thường thai thấp hơn (6-9). Một cuộc họp đồng thuận về hình ảnh học thai nhi diễn ra mới đây tại Hoa Kỳ, được bảo trợ bởi nhiều hiệp hội trong đó có Viện quốc gia về sức khỏe và sự phát triển của trẻ Eunice Kennedy Shriver (NICHD: National Institute of Child Health and Development), đã đưa ra những khuyến cáo cho những sản phụ béo phì, bao gồm siêu âm hình thái học lúc 20 - 22 tuần (trễ hơn 2 tuần so với sản phụ không bèo phì) và nếu chưa thể đánh giá đầy đủ có thể hẹn sản phụ vào lần siêu âm tiếp theo sau 2-4 tuần (10)

Khó khăn chính gặp phải khi siêu âm sản phụ béo phì là lớp mỡ thành bụng dày, nó không chỉ làm tăng đáng kể khoảng cách từ đầu dò đến thai nhi mà còn làm tán xạ chùm tia siêu âm dẫn đến giảm độ phân giải (**Hình 3.24**). Một số kỹ thuật siêu âm được sử dụng để làm giảm khoảng cách từ da đến thai nhi nhằm cải thiện chất lượng hình ảnh trên sản phụ bèo phì. Các kỹ thuật thường dùng:

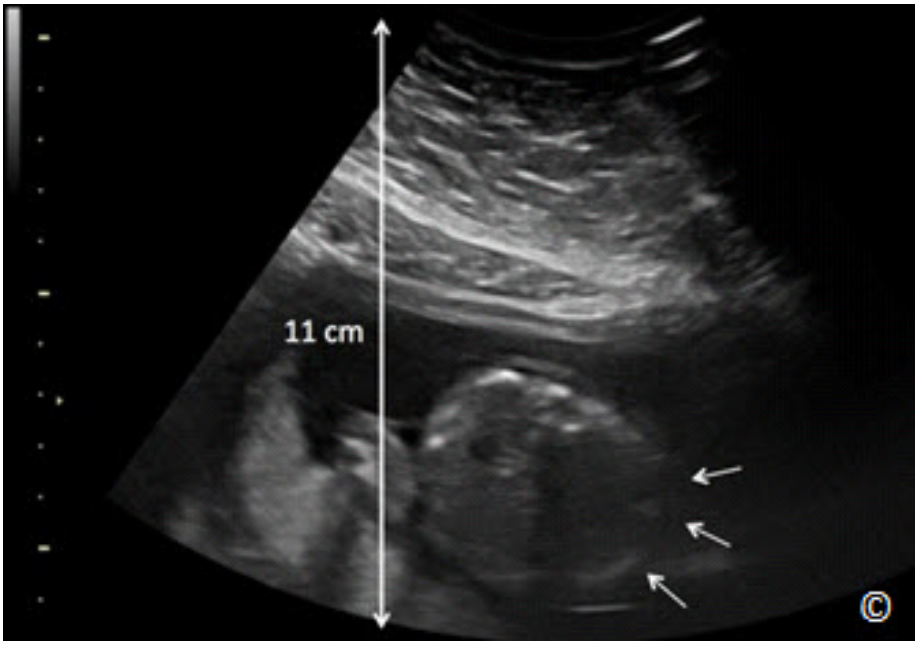

Hình 3.24: Hình ảnh siêu âm bụng thai nhi ở độ sâu 11 cm trên sản phụ béo phì. Lưu ý vùng bụng bên trái của thai nhi có độ phân giải kém (các mũi tên nhỏ)

Siêu âm qua ngã âm đạo trong giai đoạn đầu thai kỳ

Siêu âm qua ngã âm đạo từ 13 đến 15 tuần được chứng minh là cho hình ảnh tối ưu của thai nhi ở những sản phụ béo phì với chỉ số khối cơ thể cao (BMI – Body mass index). Nhiều nghiên cứu cho thấy khả năng thực hiện siêu âm "sớm" khảo sát giải phẫu của thai trong dân số chung (từ 12 đến 14 tuần) và nên được áp dụng với sản phụ béo phì. Cần thực hiện những nghiên cứu sâu hơn nữa để xác nhận tính khả thi của phương pháp này trong dân số béo phì.

Siêu âm phía dưới lớp mỡ thành bụng

Người thực hiện dùng tay trái đẩy lớp mỡ thành bụng lên trên trong khi tay phải siêu âm phía dưới, không nên áp dụng trong thời gian dài vì dễ gây mệt mỏi. Chúng ta có thể nhờ trợ lý hoặc bệnh nhân nâng lớp mỡ thành bụng. Phương pháp này giúp giảm khoảng cách từ bề mặt da đến thai nhi trong hầu hết các trường hợp (**Hình 3.25**).

Hình 3.25: Siêu âm bên dưới lớp mỡ thành bụng ở sản phụ béo phì. Ở hình này, bệnh nhân giúp giữ lớp mỡ thành bụng ở phía trên (mũi tên) trong suốt quá trình siêu âm.

Siêu âm phía trên lớp mỡ thành bụng

Siêu âm được thực hiện ở phía trên lớp mỡ thành bụng ở đường giữa trong khi đẩy lớp mỡ thành bụng xuống dưới làm giảm khoảng cách từ bề mặt da đến thai nhi (**Hình 3.26**). Bàng quang căng đầy nước tiểu giúp đẩy tử cung về phía trên làm tăng tính hiệu quả của kỹ thuật này.

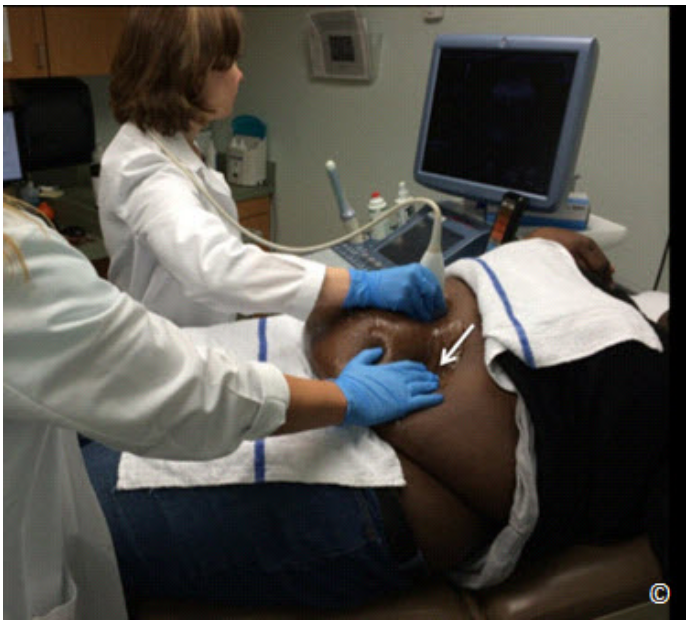

Hình 3.26: Siêu âm phía trên lớp mỡ thành bụng ở sản phụ béo phì. Ở hình này, người trợ lý đẩy lớp mỡ thành bụng xuống dưới (mũi tên) trong suốt qua trình siêu âm.

Sử dụng lỗ rốn như một "cửa sổ âm" (acoustic window)

Đổ đầy gel vào lỗ rốn và siêu âm qua nó, đầu dò âm đạo có thể được sử dụng vì kích thước nhỏ (**Hình 3.27**). Phương pháp này cho phép khảo sát thai nhi rõ hơn ở một số bệnh nhân béo phì.

Hình 3.27: Siêu âm qua lỗ rốn với đầu dò âm đạo ở bệnh nhân béo phì. Kỹ thuật này giúp cải thiện hình ảnh ở một số bệnh nhân béo phì.

Cho bệnh nhân nằm ở tư thế Sims

Tư thế Sims là bệnh nhân nằm nghiêng sang trái với đùi và đầu gối co lên làm cho lớp mỡ thành bụng di chuyển sang trái và người siêu âm đặt đầu dò ở phần bên phải của bụng, nơi có lớp mô mỡ mỏng (**Hình 3.28**).

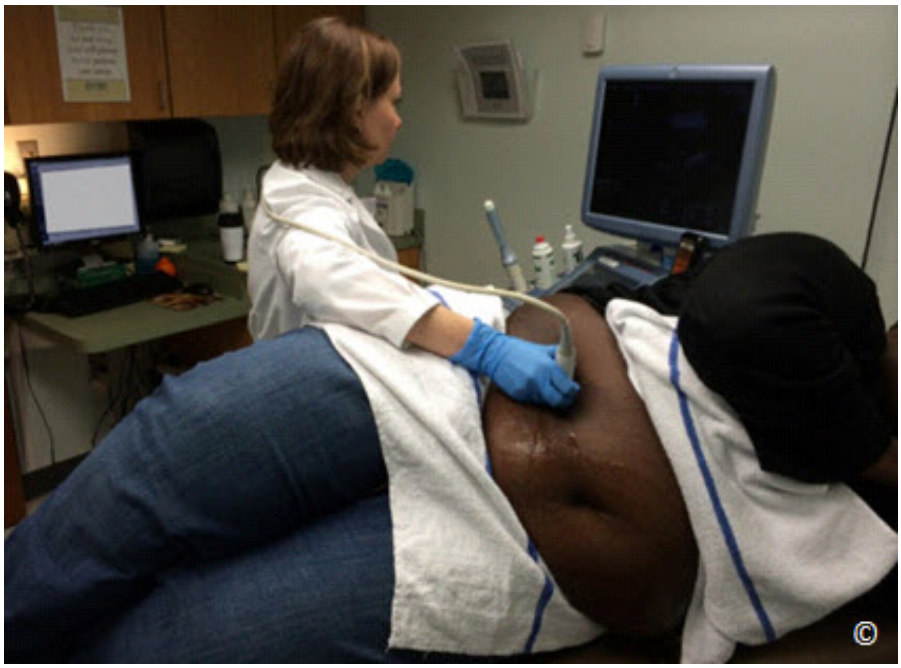

Hình 3.28: Siêu âm sản phụ béo phì ở tư thế Sims. Lớp mỡ thành bụng trượt sang trái, siêu âm ở phần bên phải bụng sản phụ có thể cải thiện hình ảnh vì mô mỡ ít.

CLIP 3.1

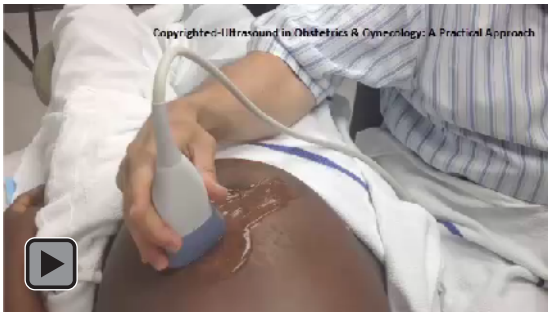

CLIP 3.2

References:

1) Center for Disease Control and Prevention; Adult Obesity Facts – http://www.cdc.gov/obesity/data/adult.html
2) Flegal KM, Carroll MD, Kit BK, Ogden CL. Prevalence of obesity and trends in the distribution of BMI among US adults 1999-2010. JAMA 2012; 307: 491-7.
3) Cedergren MI. Maternal morbid obesity and the risk of adverse pregnancy outcome. Obstet Gynecol 2004; 103:219-24.
4) Stothard KJ, Tennant PW, Bell R, Rankin J. Maternal overweight and obesity and the risk of congenital anomalies: a systematic review and meta-analysis. JAMA 2009; 301: 636-50.
5) Watkins ML, Rasmussen SA, Honein MA, Botto LD, Moore CA. Maternal obesity and risk for birth defects. Pediatrics 2003; 111:1152-8.
6) Dashe JS, McIntire DD, Twickler, DM. Effect of maternal obesity on the ultrasound detection of anomalous fetuses. American College of Obstetricians and Gynecologists 2009; 113: 1001-8.
7) Dashe, JS, McIntire DD, Twickler DM. Maternal obesity limits the ultrasound evaluation of fetal anatomy 2009; 28: 1025-30.
8) Fuchs F, Houllier M, Voulgaropoulos A, Levaillant JM, Colmant C, Bouyer J, Senat MV. Factors affecting feasibility and quality of second-trimester ultrasound scans in obese pregnant women. Ultrasound Obstetric Gynecology 2013; 41: 40-46.
9) Hershey D. Effect of maternal obesity on the ultrasound detection of anomalous fetuses, Obstetric Gynecology 2009; 114:694.
10) Reddy UM, Abuhamad AZ, Levine D, Saade GR. Fetal Imaging Executive Summary of a Joint Eunice Kennedy Shriver National Institute of Child Health and Human Development, Society for Maternal-Fetal Medicine, American Institute of Ultrasound in Medicine, American College of Obstetricians and Gynecologists, American College of Radiology, Society for Pediatric Radiology, and Society of Radiologists in Ultrasound Fetal Imaging Workshop. J Ultrasound Med 2014; 33:745–757.
11) Paladini D. Sonography in obese and overweight pregnant women: clinical, medicolegal and technical issues. *Ultrasound Obstetric Gynecology* 2009; 33: 720–729
12) Rossi AC, Prefumo F. Accuracy of ultrasonography at 11-14 weeks of gestation for detection of fetal structural anomalies: a systematic review. Obstet Gynecol. 2013 Dec; 122(6):1160-7.
13) Souka AP, Pilalis A, Kavalakis Y, Kosmas Y, Antsaklis P, Antsaklis A. Assessment of fetal anatomy at the 11-14-week ultrasound examination. Ultrasound Obstet Gynecol. 2004 Dec; 24(7):730-4.
14) Whitlow BJ, Economides DL. The optimal gestational age to examine fetal anatomy and measure nuchal translucency in the first trimester. Ultrasound Obstet Gynecol. 1998 Apr; 11(4):258-61.

SIÊU ÂM QUÍ MỘT THAI KÌ

Người dịch: BS Lâm Thị Ngọc Ánh - Hiệu chỉnh: BS Hà Tố Nguyên

4

GIỚI THIỆU

Siêu âm quí 1 thai kì thường được thực hiện nhằm mục đích xác định vị trí thai và cũng là thời điểm giao nhau giữa siêu âm phụ khoa và siêu âm sản khoa. Việc thực hiện siêu âm thai trong 3 tháng đầu đòi hỏi sự chính xác vì nó thực sự quan trọng trong việc xác định túi thai nằm trong tử cung, số lượng, sự sống phôi thai và đánh giá tuổi thai một cách chính xác, tất cả yếu tố này có ý nghĩa quan trọng trong việc theo dõi thai kì.

Những mục tiêu chủ yếu của siêu âm quí 1 được liệt kê trong **bảng 4.1**. Những mục tiêu này có thể thay đổi tuỳ theo tuổi thai trong 3 tháng đầu, như lúc 6 tuần, 9 tuần hay 12 tuần, nhưng những mục tiêu chính thì giống nhau. Trong chương này, chúng tôi sẽ bàn luận về hướng tiếp cận siêu âm 3 tháng đầu, sau đó là những chỉ định siêu âm thai trong giai đoạn sớm. Những mốc siêu âm theo thứ tự thời gian trong 3 tháng đầu ở một thai kì bình thường và những dấu hiệu siêu âm của một thai ngừng tiến triển cũng sẽ được trình bày, cũng như một số trường hợp bất thường thai có thể phát hiện qua siêu âm 3 tháng đầu. Ngoài ra, chúng tôi sẽ đề cập đến tầm quan trọng của việc đánh giá bánh nhau trong song thai ở quý 1 thai kì.

BẢNG 4.1	Những mục tiêu chính trong siêu âm 3 tháng đầu

- Xác định có thai.
- Sự xác định vị trí túi thai nằm trong tử cung
- Xác định sự sống của phôi thai (xác định tim thai)
- Phát hiện những dấu hiệu của thai ngưng tiến triển sớm.
- Xác định đơn thai hay đa thai (xác định số bánh nhau trong đa thai)
- Đánh giá tuổi thai.
- Đánh giá phôi thai bình thường và túi thai trước 10 tuần.
- Đánh giá giải phẫu thai cơ bản sau 11 tuần.

SIÊU ÂM QUA NGÃ ÂM ĐẠO TRONG 3 THÁNG ĐẦU THAI KÌ

Ngoại trừ một số trường hợp ngoại lệ, nhiều tác giả đã đồng thuận rằng siêu âm qua ngã âm đạo nên được thực hiện trong 3 tháng đầu. So với siêu âm ngã bụng, siêu âm qua ngã âm đạo có nhiều thuận lợi và vị trí đầu dò gần với tử cung, túi thai và các cơ quan vùng chậu. Điều này cho phép người siêu âm có thể đánh giá những chi tiết giải phẫu tốt hơn trong 3 tháng đầu (**Hình**

4.1). Khi thao tác nhẹ nhàng, đa số sản phụ không gặp trở ngại với đầu dò âm đạo. Trong bảng 4.2 khuyến cáo những bước thực hiện siêu âm qua ngã âm đạo.

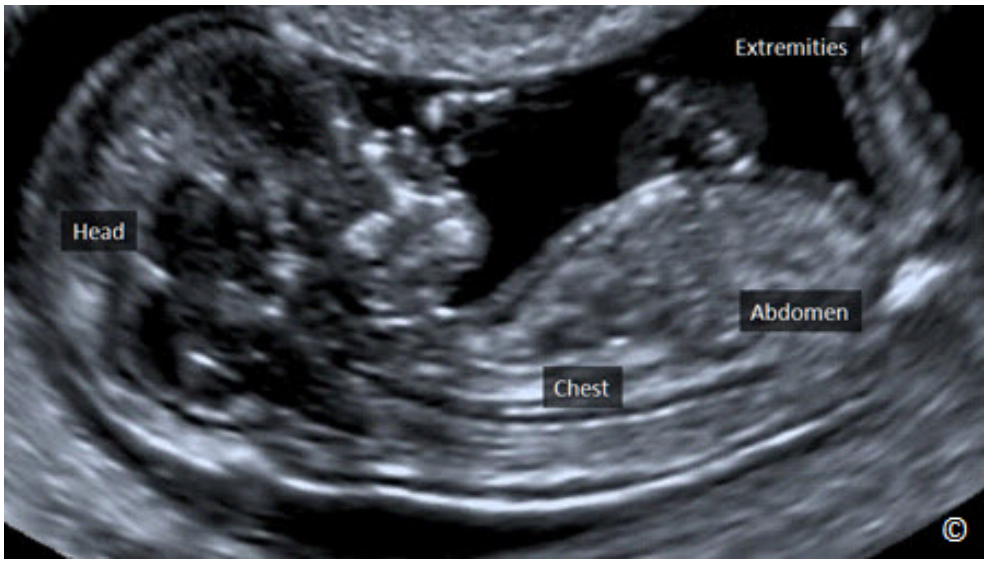

Hình 4.1: Mặt cắt dọc giữa của một thai kì 12 tuần khi siêu âm ngã âm đạo cho phép đánh giá những cấu trúc giải phẫu của thai rõ ràng hơn(chú thích).

BẢNG 4.2	Những bước thực hiện siêu âm ngã âm đạo

- Trước khi làm thủ thuật, thông báo cho bệnh nhân biết và được sự chấp thuận của bệnh nhân (bằng miệng).
- Bàng quang của bệnh nhân phải trống. Bệnh nhân nằm ở tư thế sản khoa hay tư thế nằm ngửa 2 chân duỗi thẳng, phần mông được nâng lên bởi miếng lót đệm.
- Dùng khăn che chắn kín đáo cho bệnh nhân và nếu có thể, ngoài bệnh nhân và bác sĩ, khuyến cáo nên chỉ có thêm một người thứ 3 trong phòng .
- Kiểm tra đầu dò sạch sẽ (theo y văn), kiểm tra sự kết nối đường truyền tín hiệu giữa đầu dò và máy siêu âm trước khi làm thủ thuật.
- Cho chất bôi trơn vào bề mặt đầu dò, vào mặt trong và mặt ngoài của bao caboth, chú ý không để không khí lọt vào.
- Đưa đầu dò vào ống âm đạo một cách nhẹ nhàng và về phía trước (về phía ruột già) để làm giảm sự khó chịu cho bệnh nhân.
- Trong quá trình thực hiện, trò chuyện với bệnh nhân, giải thích những gì bạn đang làm và hỏi cảm giác khó chịu của bệnh nhân nếu có.

Khi bắt đầu vào thực hiện, nên nhìn một cách tổng thể, quan sát tử cung về vị trí, kích thước, hình dáng, cấu trúc của nó, cũng như các cơ quan lân cận, như hai phần phụ, bàng quang và túi cùng. Sau đó, những vùng cần khảo sát, ví dụ như thai, nên được phóng to nhằm đạt được hình ảnh rõ nhất và có thể đánh giá một cách chi tiết.

CHỈ ĐỊNH SIÊU ÂM 3 THÁNG ĐẦU

Nhiều nơi trên thế giới, siêu âm 3 tháng đầu thường không được chỉ định thường qui (1) như đối với 3 tháng giữa để khảo sát hình thái thai nhi. Những chỉ định siêu âm 3 tháng đầu rất khác nhau nhưng nhìn chung có liên quan đến triệu chứng của người mẹ. **Bảng 4.3** liệt kê những chỉ định thường thấy cho siêu âm 3 tháng đầu.

BẢNG 4.3	Những chỉ định thường thấy cho siêu âm 3 tháng đầu.

- Mất kinh (bệnh nhân không biết có thai)
- Đau vùng chậu
- Xuất huyết âm đạo
- Bệnh nhân quên ngày kinh.
- Cảm giác chủ quan của thai phụ.
- Tử cung lớn hơn hay nhỏ hơn so với ngày của đánh giá lâm sàng.
- Xét nghiệm giá trị của hCG tăng hay dương tính.
- Đo độ mờ da gáy.

CÁC ĐẶC ĐIỂM CỦA SIÊU ÂM 3 THÁNG ĐẦU

Một thai bình thường trong tử cung trải qua một quá trình biến đổi quan trọng và nhanh chóng trong giai đoạn sớm, từ một tập hợp các tế bào không biệt hoá thành một phôi thai nằm trong túi ối kết nối với bánh nhau và túi noãn hoàng. Tất cả sự thay đổi này xảy ra trong khoảng 3-4 tuần. Điều này có thể được nhìn thấy trên siêu âm: khởi đầu là túi màng đệm, bằng chứng đầu tiên của thai trên siêu âm, đến phôi thai với hoạt động của tim. Nhận diện được các đặc điểm của siêu âm trong 3 tháng đầu thai kì và hiểu được tiến trình bình thường của thai sẽ giúp chẩn đoán xác định thai và chẩn đoán các trường hợp các thai ngừng tiến triển.

Túi thai (Gestational age)

Túi thai, hay còn gọi là khoang màng đệm, là bằng chứng đầu tiên của thai trên siêu âm. Ban đầu, túi thai nằm hơi lệch tâm trong màng rụng, hay còn gọi là "dấu hiệu túi thai trong màng rụng" (Intradecidual sac sign), túi thai nằm vùi vào trong niêm mạc (**Hình 4.2**). Không nên lầm lẫn túi thai với ứ dịch (máu) nằm giữa hai lớp màng rụng (**Hình 4.3 A và B**). Túi dịch giữa hai lớp màng rụng này được gọi là "Túi thai giả", gặp trong thai ngoài tử cung. Túi thai nhìn thấy trên siêu âm ngã âm đạo vài ngày sau khi trễ kinh, khoảng 4 đến 4.5 tuần tính từ ngày đầu của kì kinh cuối. Hình ảnh của túi thai trên siêu âm giai đoạn sớm có thể khó nhìn thấy nhưng phát triển khá nhanh khoảng 1mm mỗi ngày. Khi túi thai có đường kính trung bình 2 – 4 mm, bờ của nó có phản âm dày, giúp cho sự chẩn đoán dễ dàng hơn (**Hình 4.4**). Vòng phản âm dày của túi thai là một dấu hiệu siêu âm quan trọng, giúp phân biệt túi thai thật với túi thai giả, chính là sự tụ dịch hay máu trong lòng tử cung. Ban đầu túi thai có dạng hình tròn nhưng với sự xuất hiện của túi noãn hoàng và phôi thai, túi thành trở thành dạng elip (**Hình 4.5**). Kích thước, hình dáng của túi thai có thể thay đổi và đường kính trung bình của túi thai (MSD: mean sac diameter) được tính bằng trung bình của ba đường kính lớn nhất trên mặt cắt dọc, ngang và đứng ngang. Khi MSD ≥25 mm mà không có sự hiện diện của phôi thai được chẩn đoán là thai ngừng tiến triển (**Hình 4.6).** Ngưỡng Cut-off này có độ đặc hiệu và giá trị tiên đoán dương là 100% (2). Khi MSD ở khoảng 16 mm – 24 mm, không thấy phôi thai thì chỉ nên nghi ngờ chứ không nên đưa ra chẩn đoán chắc chắn thai ngừng phát triển (2).

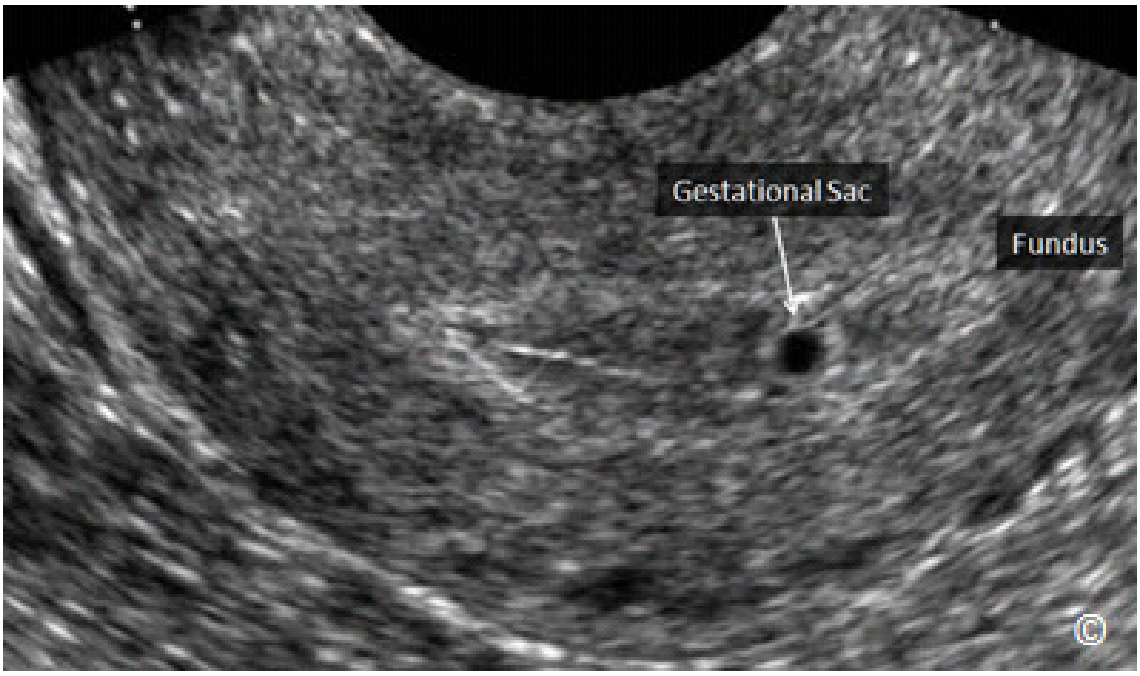

Hình 4.2: Mặt cắt dọc giữa của tử cung cho thấy túi thai 4.5 tuần (mũi tên). Lưu ý vòng phản âm dày bao quanh túi thai. Vòng phản âm dày này giúp phân biệt túi thai thật và tuí thai giả.

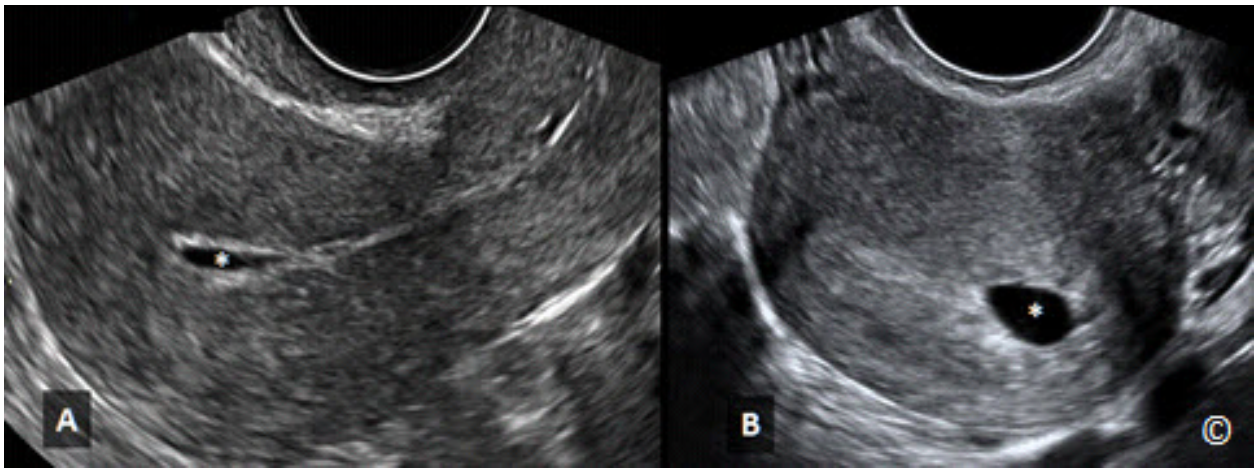

Hình 4.3 A & B: Mặc cắt dọc giữa (A) và mặt cắt ngang (B) của vùng ứ dịch trong lòng tử cung (dấu sao) với vòng sáng (túi thai giả). Không nên nhầm lẫn dấu hiệu này với túi thai thật trong long tử cung.

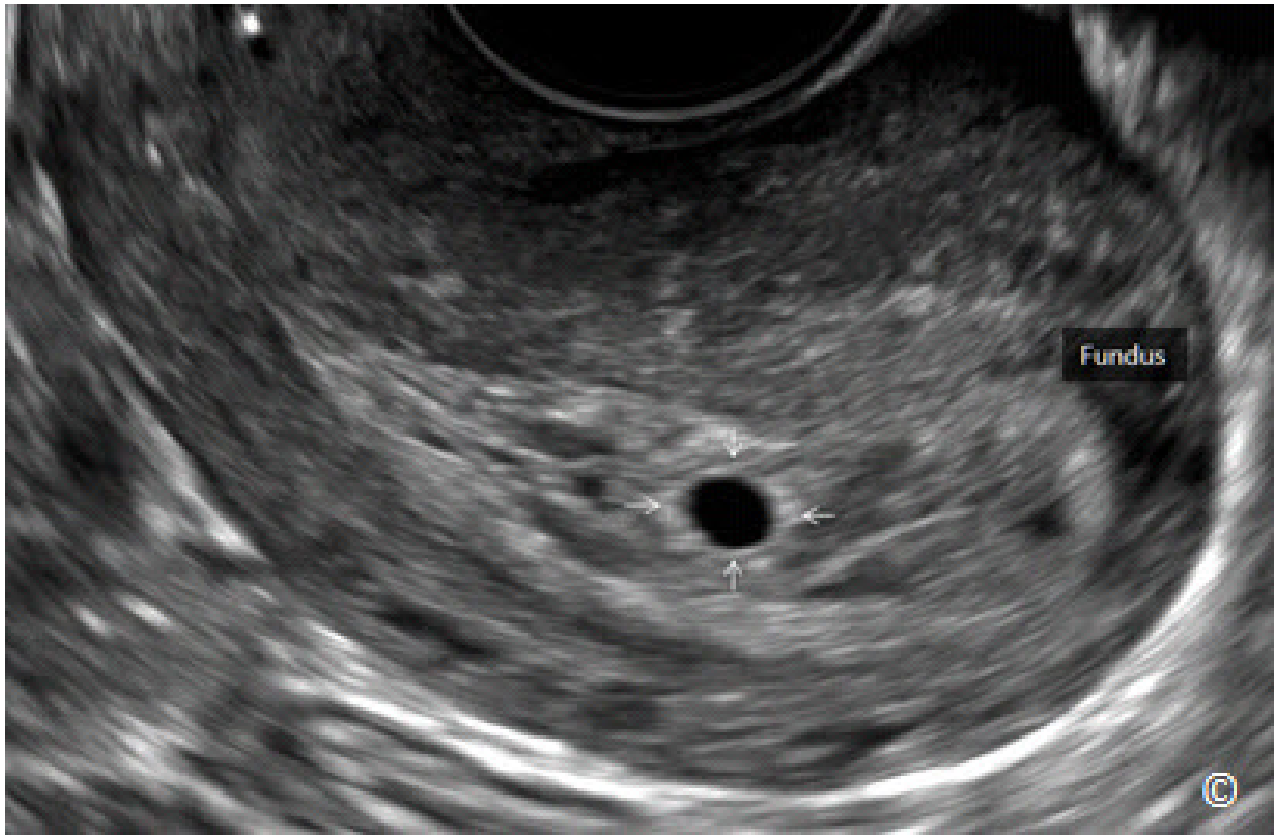

Hình 4.4: Mặt cắt dọc của tử cung với túi thai 4.5 tuần. Chú ý viền bờ dày sang (mũi tên) của túi thai. Bờ dày sáng (dạng vòng nhẫn) của túi thai giúp chẩn đoán phân biệt với tụ dịch hay máu trong lòng tử cung.

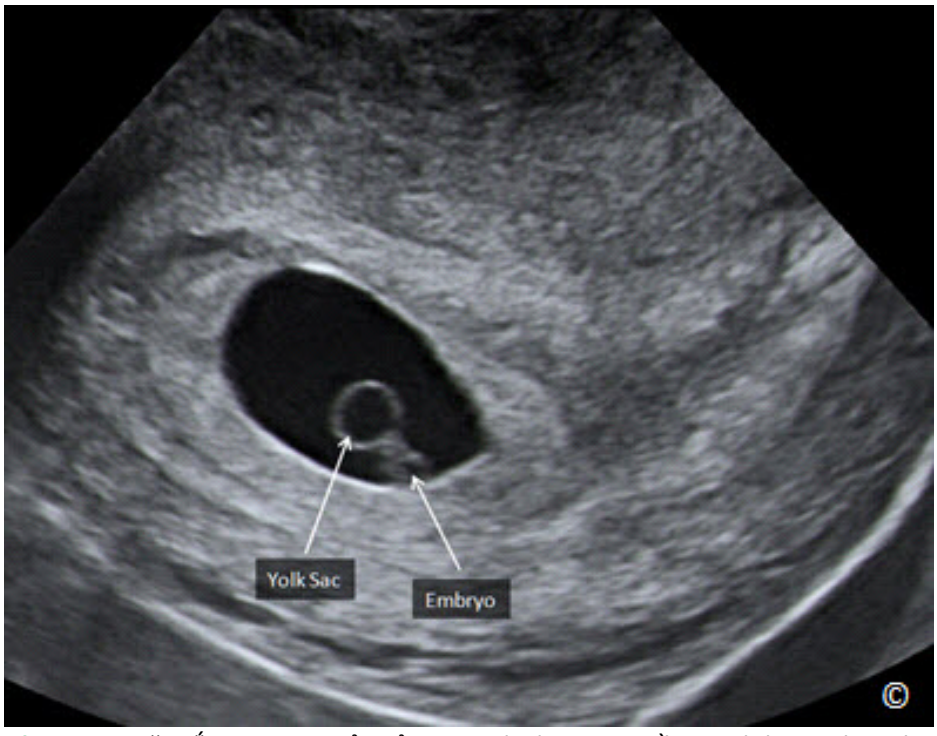

Hình 4.5: Mặt cắt dọc giữa của tử cung có túi thai 6 tuần. Chú ý sự hiện diện của túi noãn hoàng (mũi tên) và một phôi thai nhỏ (mũi tên). Hình dạng của túi thai dạng ellip hơn là dạng tròn.

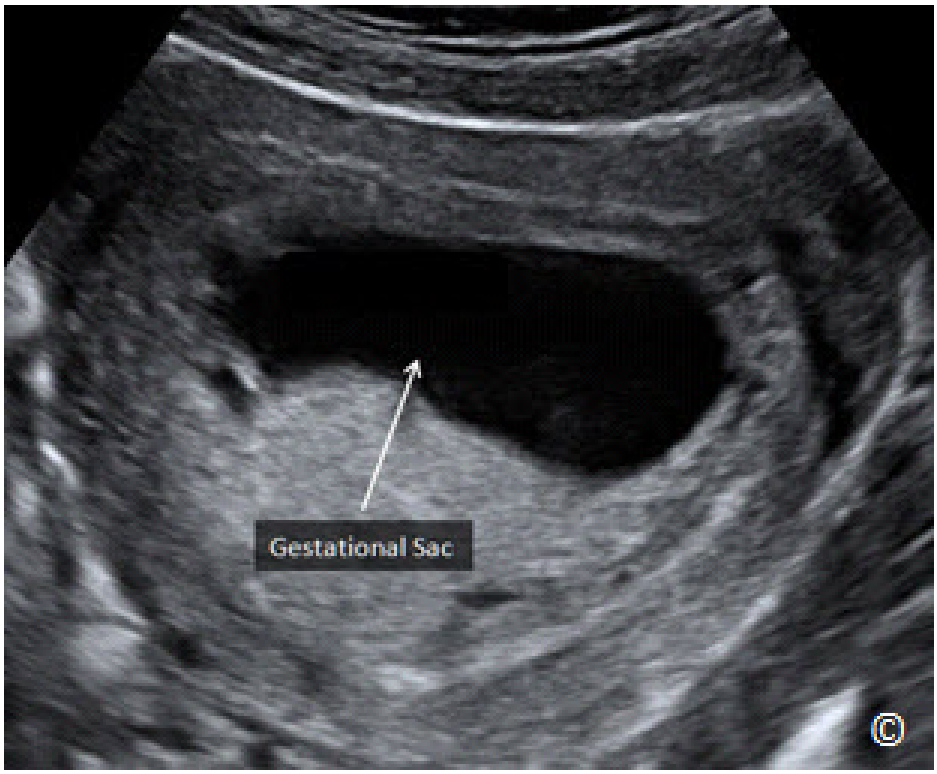

Hình 4.6: Một túi thai lớn (MSD > 25 mm), không nhìn thấy phôi thai. Chẩn đoán là thai ngừng tiến triển.

Túi noãn hoàng (Yolk Sac)

Túi noãn hoàng được nhìn thấy lúc thai 5 tuần (theo ngày kinh cuối) trên siêu âm ngã âm đạo, là một vòng nhỏ nằm trong túi thai với viền bờ dày sáng (**Hình 4.7**). Túi noãn hoàng thấy rõ lúc thai 5 tuần + 5 ngày, đường kính khoảng 2 mm lúc thai 6 tuần và tăng chậm đến 6 mm lúc thai 12 tuần. Phôi thai được nhìn thấy đầu tiên là nằm gần với thành tự do của túi noãn hoàng và kết nối với túi noãn hoàng qua ống vitelline (**Hình 4.8**). Túi noãn hoàng có đường kính < 3mm khi thai 6-10 tuần hoặc đường kính > 7 mm lúc thai < 9 tuần nên nghi ngờ đến một thai kì bất thường, cần phải theo dõi bằng siêu âm để đánh giá tình trạng thai (**Hình 4.9 A và B**).

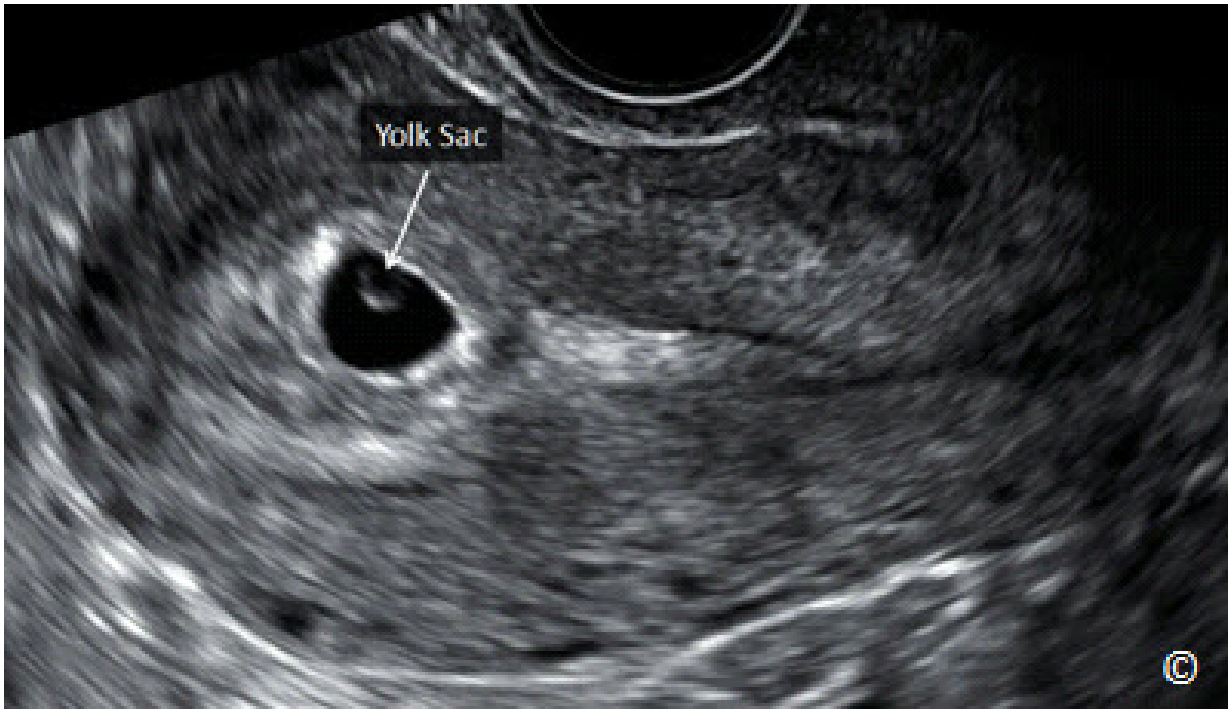

Hình 4.7: Mặt cắt dọc giữa của tử cung có túi thai 5.5 tuần. Chú ý túi noãn hoàng nằm trong túi thai (mũi tên) với đường bờ echo dày sáng.

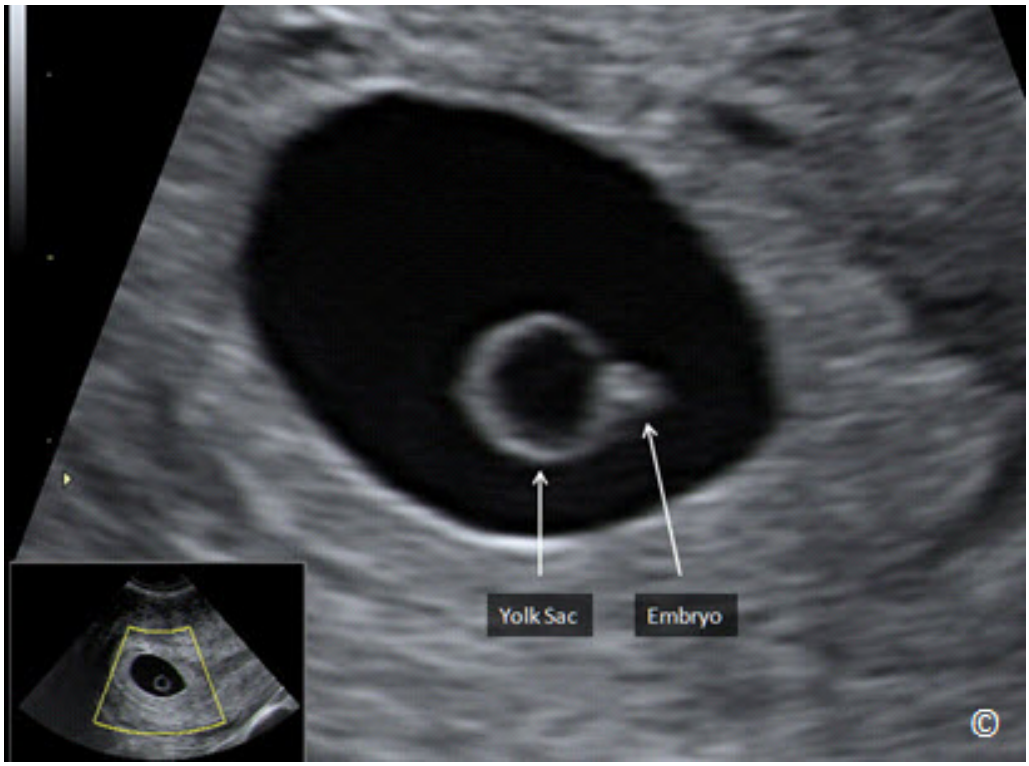

Hình 4.8: Túi thai 6 tuần. Chú ý vị trí của phôi (mũi tên) nằm gần sát thành tự do của túi noãn hoàng (mũi tên). Phôi thai bị dính vào túi noãn hoàng thông qua ống vitelline (không nhìn thấy được). Túi noãn hoàng và phôi thai có hình ảnh giống như chiếc nhẫn có gắn hột kim cương.

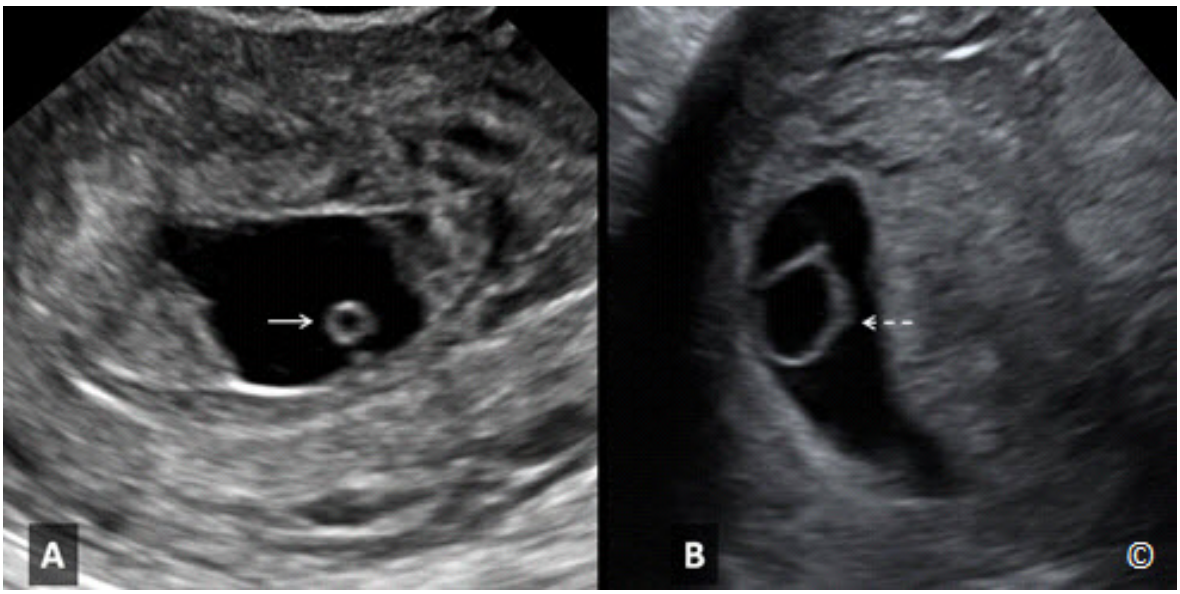

Hình 4.9 A & B: Hình 4.9 A và B cho thấy 2 túi thai có kích thước túi noãn hoàng bất thường: túi nhỏ trong hình A (mũi tên liên tục) và túi lớn trong hình B (mũi tên đứt quãng). Kích thước bất thường của túi noãn hoàng nghi ngờ tới một thai kì bất thường.

Túi ối

Túi ối là một đường viền echo dày bao quanh phôi (**hình 4.10**). Túi ối xuất hiện sau túi noãn hoàng và trước khi phôi thai được nhìn thấy. Trong khi túi thai có nhiều biến đổi về hình dạng và kích thước, thì sự phát triển của túi ối liên lại quan mật thiết với sự phát triển của phôi từ 6 tuần đến 10 tuần.

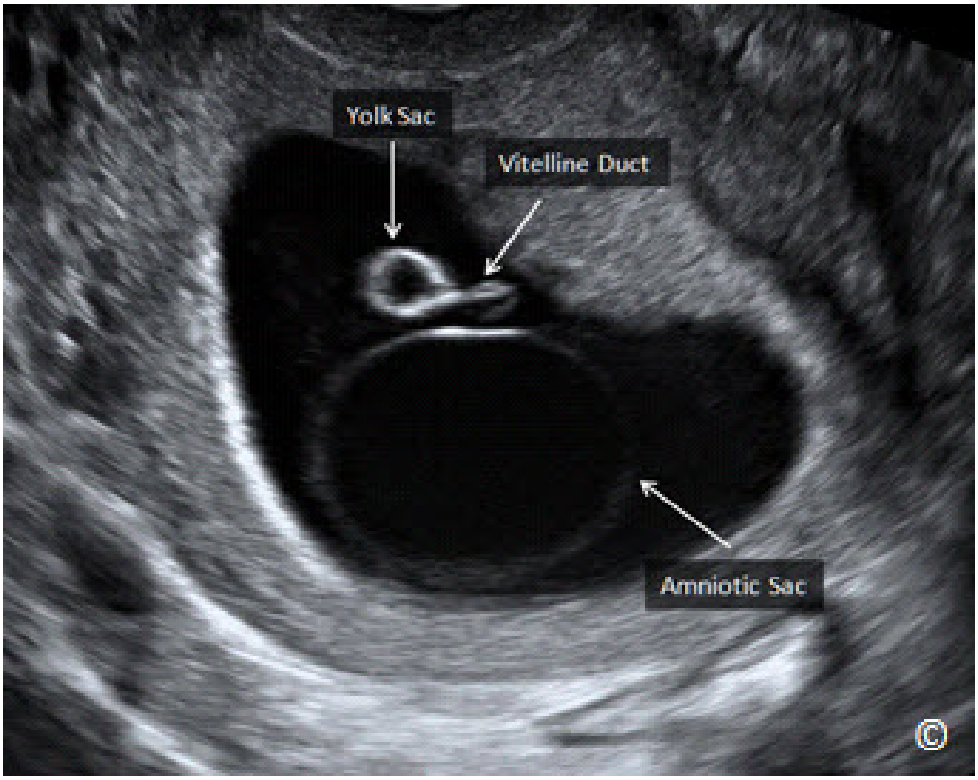

Hình 4.10: Túi thai 7 tuần. Túi ối (có chú thích) được nhìn thấy là một màng vòng tròn phản âm mỏng. Túi noãn hoàng và ống noãn hoàng nằm bên ngoài túi ối (có chú thích).

Phôi thai

Phôi thai được nhìn thấy lần đầu qua siêu âm ngã âm đạo là một điểm sự dày lên ở đỉnh túi noãn hoàng, tương tự như hình ảnh "nhẫn kim cương" (**hình 4.8**), ở thời điểm khoảng 5 tuần. Hoạt động tim thai đầu tiên nhìn thấy lúc thai 6 đến 6.5 tuần. Phôi thai kích thước 2-3 mm có thể nhìn thấy bằng đầu dò siêu âm ngã âm đạo có độ phân giải cao (**Hình 4.11**), nhưng hoạt động tim thai chỉ chắc chắn khi chiều dài phôi ≥ 5 -7 mm. Nhịp tim thai tăng nhanh trong giai đoạn sớm của thai kì từ khoảng 100 – 115 nhịp/phút thời điểm < 6 tuần, đến 145 – 170 nhịp/phút lúc 8 tuần và giảm xuống 137 - 144 nhịp/phút từ 9 tuần trở đi. Chiều dài phôi tăng nhanh khoảng 1mm mỗi ngày. Đo chiều dài phôi thai, chiều dài đầu-mông (CRL: the Crown-Rump-Length), đươc tính bằng mm. Đó là khoảng cách dài nhất theo đường thẳng từ đầu thai đến phần đuôi tận cùng của

thai và đây cũng là sự đánh giá tuổi thai chính xác nhất. Những nghiên cứu gần đây khuyến cáo sử dụng ngưỡng cut-off CRL ≥ 7 mm (thay vì ≥ 5 mm) mà không có hoạt động tim thai để chẩn đoán thai ngừng tiến triển. Dấu hiệu này có độ đặc hiệu và giá trị tiên đoán dương là 100% (gần như có thể xác định). Vì chúng ta thường nhìn thấy hoạt động tim thai thường thấy ngay khi phát hiện phôi thai, việc không có nhịp tim khi CRL < 7 mm thì chỉ nên nghi ngờ, không nên đưa ra chẩn đoán(2, 3).

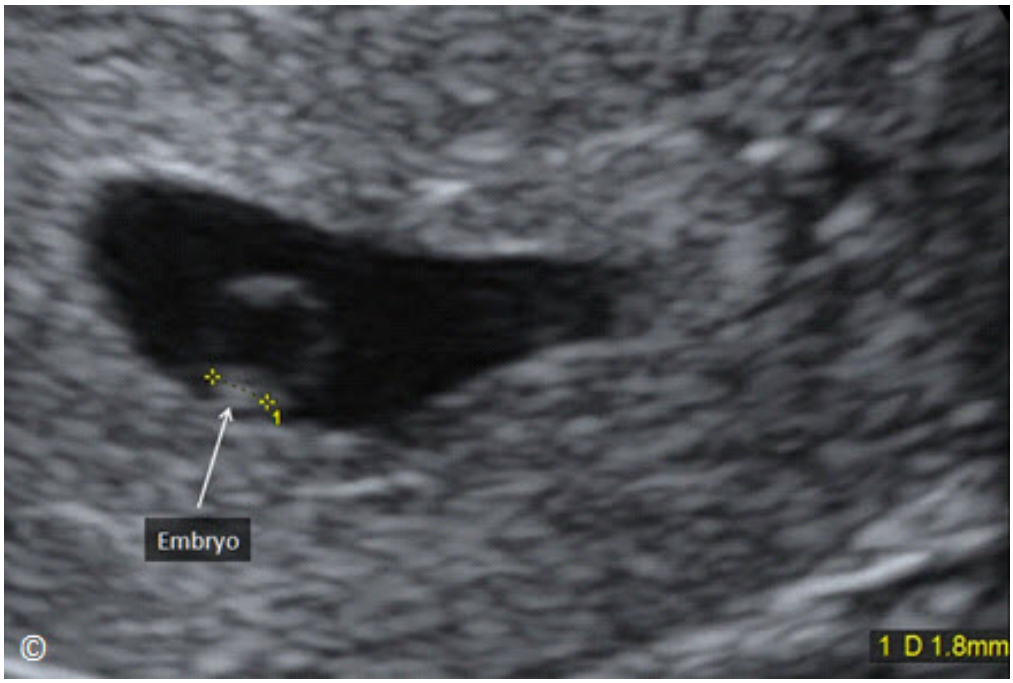

Hình 4.11: Siêu âm ngã âm đạo túi thai có phôi thai (chú thích) dài 1,8 mm. Ghi nhận vị trí phôi gần túi noãn hoàng (không chú thích).

Chú ý rằng phôi thai phát triển ở trong khoang ối (intraamniotic), trong khi túi noãn hoàng nằm ngoài khoang ối (extraamniotic) (**hình 4-10**). Dịch chứa trong túi noãn hoàng là khoang ngoài phôi.

Sự xuất hiện của phôi thai trên siêu âm thay đổi từ 6 đến 12 tuần. Lúc thai 6 tuần, phôi thai có dạng hình trụ mỏng và chưa thấy các phần cơ thể, "sự xuất hiện của hạt gạo" (**Hình 4.12**). Khi tuổi thai tăng lên, phôi thai phát triển những đường cong cơ thể và hình thành rõ ràng trên siêu âm những phần như đầu, ngực, bụng và tứ chi: "sự xuất hiện của gấu Gummy"(**Hình 4.13, 4.14 và 4.1**). Quan sát kỹ những chi tiết giải phẫu qua siêu âm ngã âm đạo ở thai 12 tuần cho phép chẩn đoán những bất thường lớn. Điều này đòi hỏi người có trình độ chuyên môn cao và có lẽ vượt qua phạm vi của cuốn sách này. Chúng tôi cung cấp bảng bất thường thai chính (**Bảng 4.4**) có thể được chẩn đoán từ thời điểm 12 tuần trở đi. **Hình 4.15 – 4.18** cho thấy những ví dụ bất thường thai trước hay tại thời điểm thai 12 tuần.

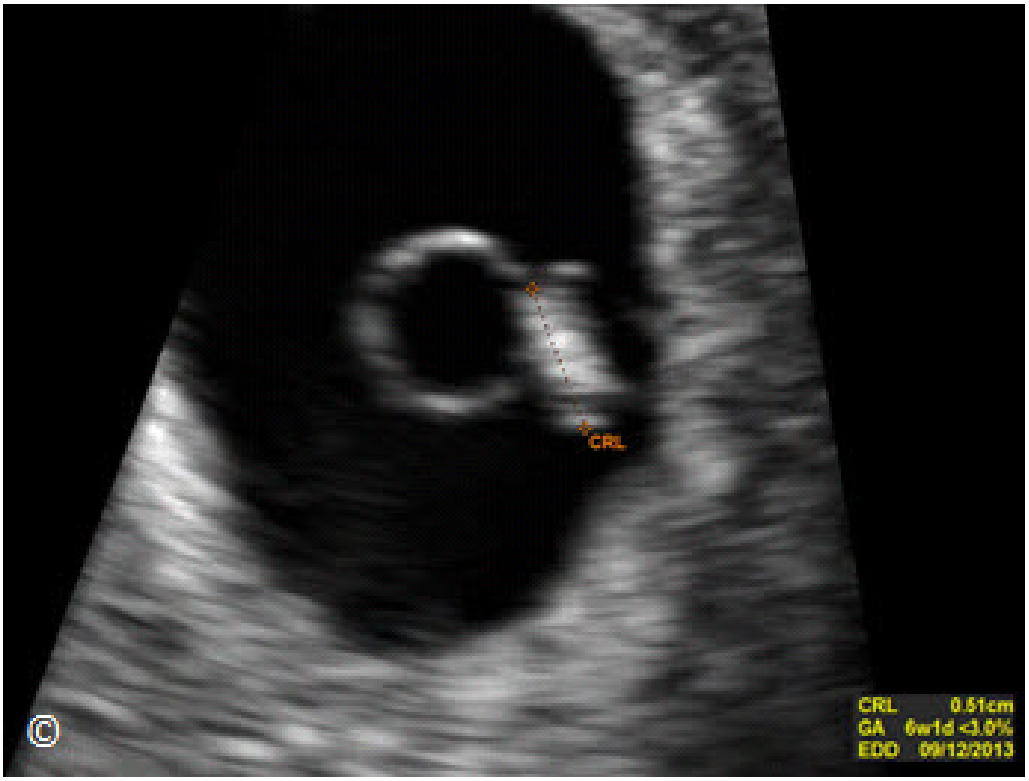

Hình 4.12: Túi thai lúc 6 tuần có phôi thai , CRL= 5.1 mm. Ghi nhận hình dạng phôi thai thẳng, giống hạt gạo.

Hình 4.13: Túi thai có phôi thai 8 tuần. Ghi nhận sự xuất hiện những đường cong cơ thể của phôi thai (chú thích), giống hình dạng gấu Gummy. Túi noãn hoàng cũng được chú thích.

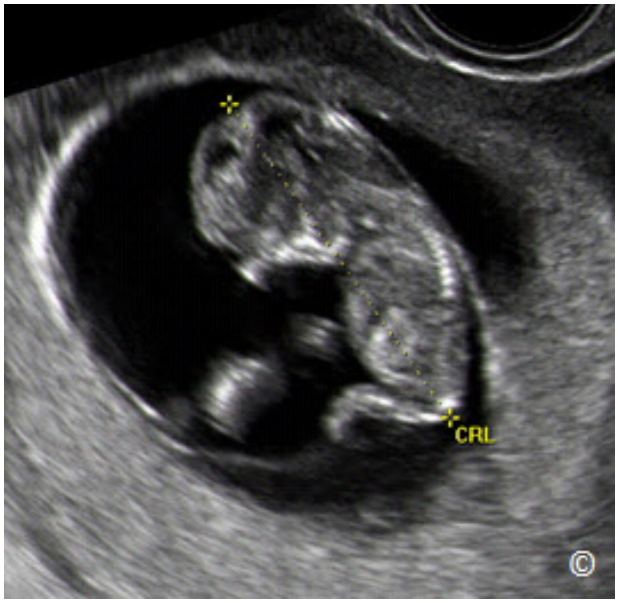

Hình 4.14: Túi thai có phôi thai 10 tuần. Ghi nhận sự phác hoạ rõ ràng phần đầu, ngực, bụng và tứ chi.CRL (Crown-Rump Length): chiều dài đầu mông.

BẢNG 4.4	Những bất thường có thể chẩn đoán được trong giai đoạn sớm của thai kì.

- Thai vô sọ - lồi não
- Holoprosencephaly thể Alobar và semilobar
- Thoát vĩ nào lớn
- Ngũ chứng Cantrell (bất thường khiếm khuyết thành bụng-ngực nghiêm trọng với thoát vị rốn và tim lạc chỗ)
- Hở thành bụng
- Thoát vị rốn lớn (chú ý trường hợp thoát vị chứa ruột có thể là sinh lý)
- Bất thường phức hợp cơ thể (Limb-body-wall complex hay body-stalk anomaly)
- Cystic hygroma
- Bất thường chi lớn
- Phù thai Frank

Hình 4.15: Mặt cắt dọc giữa của thai 11 tuần bị chứng thai vô sọ. Chú ý hình dạng đầu thai bị mất hộp sọ (mũi tên).

Hình 4.16: Mặt cắt trán của thai 10 tuần có nang bạch huyết cystic hygroma. Chú ý chỗ sưng phồng lên dưới da (mũi tên). CRL = Crown-Rump Length.

Hình 4.17: Thai mắc ngũ chứng Cantrell lúc 12 tuần. Chú ý khiếm khuyết lồng ngực và thành bụng (mũi tên), với khối thoát vị rốn lồi ra.

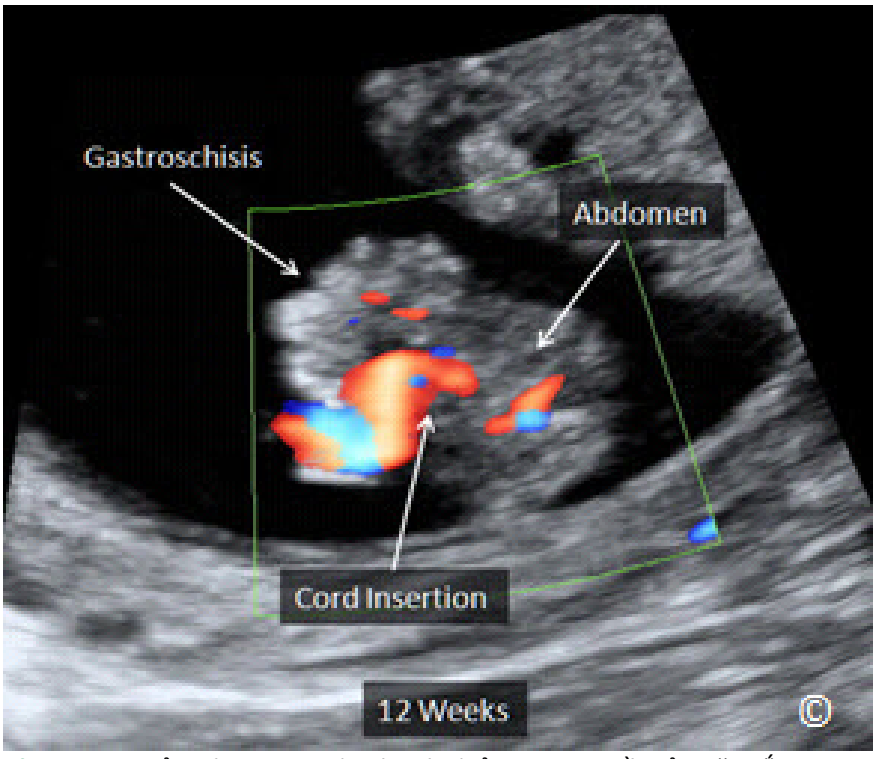

Hình 4.18: Hở thành bụng (chú thích) ở thai 12 tuần ở mặt cắt ngang bụng. Chú ý nơi dây rốn cắm vào nằm bên trái chỗ khiếm khuyết (chú thích).

ĐA THAI VÀ MÀNG ĐỆM

Chương 7 sẽ mô tả chi tiết về siêu âm trong trường hợp đa thai. Trong chương này, chúng tôi sẽ đề cập đến vai trò của siêu âm 3 tháng đầu trong việc đánh giá màng ối và màng đệm. Song thai và đa thai được chẩn đoán dễ dàng hơn trong giai đoạn sớm. 3 tháng đầu là thời điểm hoàn hảo nhất để chẩn đoán đa thai và đánh giá màng đệm. Trong đa thai, siêu âm 3 tháng đầu đóng vai trò thiết yếu để đánh giá loại màng đệm và phải được ghi nhận trong kết quả siêu âm. Khi thai lớn, việc xác định số màng đệm trong đa thai trở nên rất khó khăn.

Trong phần này, chúng tôi sẽ tập trung vào song thai, trường hợp nhiều thai hơn vượt qua phạm vi cuốn sách này nhưng những qui tắc chẩn đoán thì tương tự song thai. Trường hợp đa thai như vậy nên được đưa đến trung tâm chẩn đoán hình ảnh tuyến trên. Song thai có thể sử dụng chung 1 bánh nhau và được gọi là một nhau/một màng đệm (monochorionic (MC)). Song thai có thể có 2 bánh nhau riêng biệt và gọi là hai nhau/hai màng đệm (dichorionic (DC)). Song thai 2 bánh nhau được xem như 2 thai riêng biệt độc lập trong một tử cung và rất hiếm có thông nối mạch máu trong bánh nhau giữa 2 thai. Tất cả song thai 2 bánh nhau, theo định nghĩa, sẽ có 2 túi ối (diamniotic). Song thai 2 hợp tử luôn luôn có 2 bánh nhau. Bánh nhau của chúng có thể chia ra hoặc dính nhau. Song thai 2 hợp tử phổ biến hơn song thai 1 hợp tử, với tỉ lệ 3:1.

Đa số song thai đồng hợp tử có 1 bánh nhau và hai túi ối (~75 %), một số trường hợp là hai nhau hai túi ối (~25 %), và hiếm hơn một màng đệm-một túi ối (~1%). Song thai dính là loại một túi ối và ít phổ biến. Ba thể song thai này chẩn đoán tốt nhất trong giai đoạn sớm sau 8 tuần khi các túi noãn hoàng đã xuất hiện và việc quản lý theo dõi thai kì sau đó phụ thuộc nhiều vào những nhóm nhỏ sau:

1) Trong song thai 2 nhau - 2 ối có 2 túi thai, màng ngăn dày bao gồm mô màng đệm, chia ra 2 túi thai riêng. Mô màng đệm chia túi thai tạo nên dấu hiệu "delta, lambda hay twin-peak", và chẩn đoán 2 túi ối (**Hình 4.19**). Trong mỗi túi thai, chúng ta sẽ tìm thấy 1 túi noãn hoàng và 1 phôi thai.
2) Trong song thai 1 nhau - 2 ối, có 1 túi thai nhưng mỗi phôi thai có riêng 1 túi ối và túi noãn hoàng (**Hình 4.20**). Màng ngăn cách chia khoang ối thì mỏng và có đặc điểm hình chữ "T" tại bánh nhau (**Hình 4.21**).
3) Trong song thai 1 nhau - 1 ối, có 1 túi thai, 1 túi ối, 1 túi noãn hoàng nhưng có 2 phôi thai. Không có ghi nhận sự phân chia màng ngăn giữa 2 thai. (**Hình 4.22**).
4) Song thai dính có những đặc điểm bánh nhau giống như 1 nhau-1 ối nhưng phôi thai bị dính nhau. (**Hình 4.23**). Chú ý rằng thuật ngữ "dính" là 1 cách dùng không đúng bởi vì thật sự về mặt cơ chế, đây là sự thất bại trong việc phân chia giữa hai thai. Tuy nhiên, thuật ngữ này vẫn có thể được chấp nhận.

Việc bàn luận chi tiết hơn về đa thai sẽ có trong chương 7.

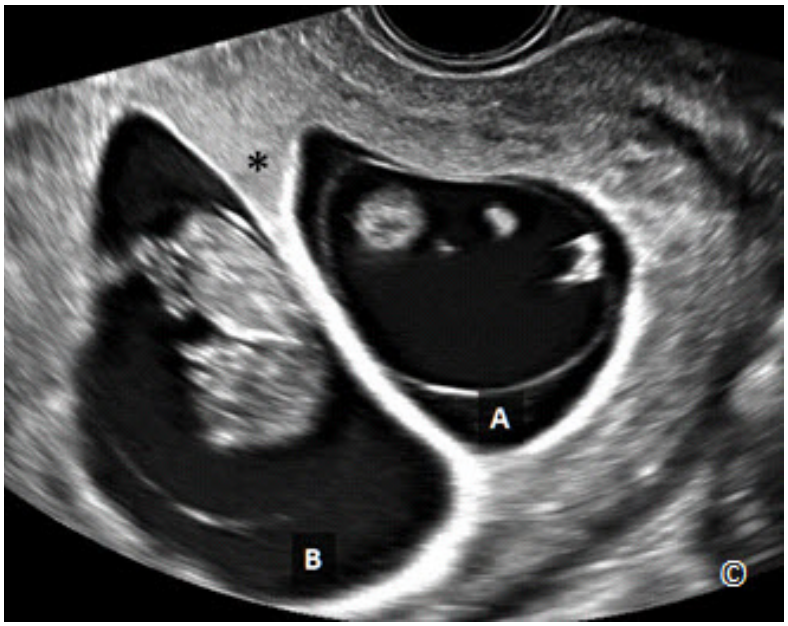

Hình 4.19: Song thai 2 nhau-2 ối. Chú ý màng ngăn dày giữa hai thai (A và B). Mô màng đệm (dấu sao) hiện diện ở nơi dính của màng ngăn như dấu "delta hay lamda" .

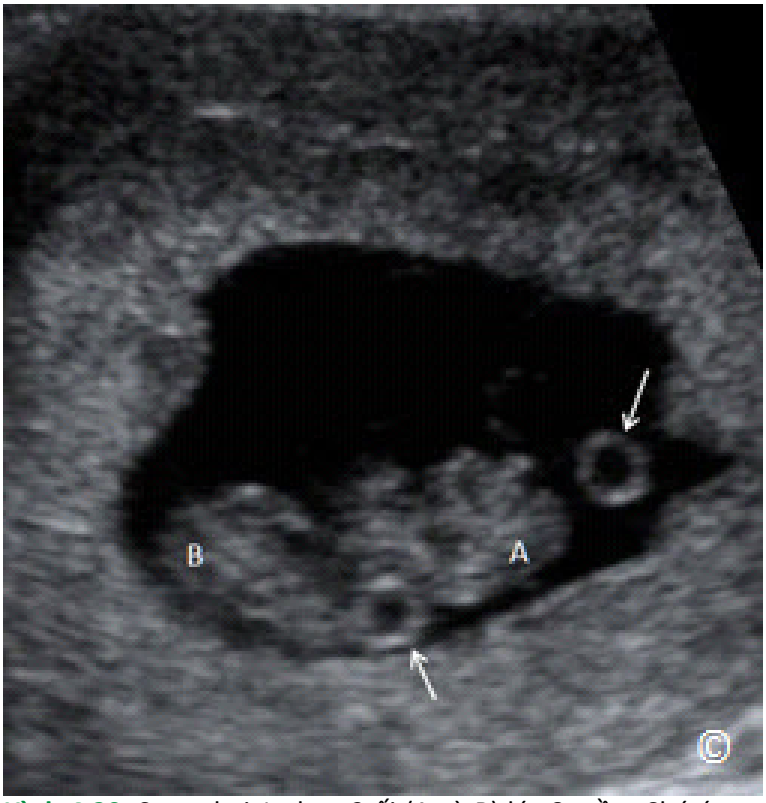

Hình 4.20: Song thai 1 nhau-2 ối (A và B) lúc 8 tuần. Chú ý sự hiện diện của 2 túi noãn hoàng (mũi tên) và màng ngăn mỏng không thể nhìn thấy được trong hình này.

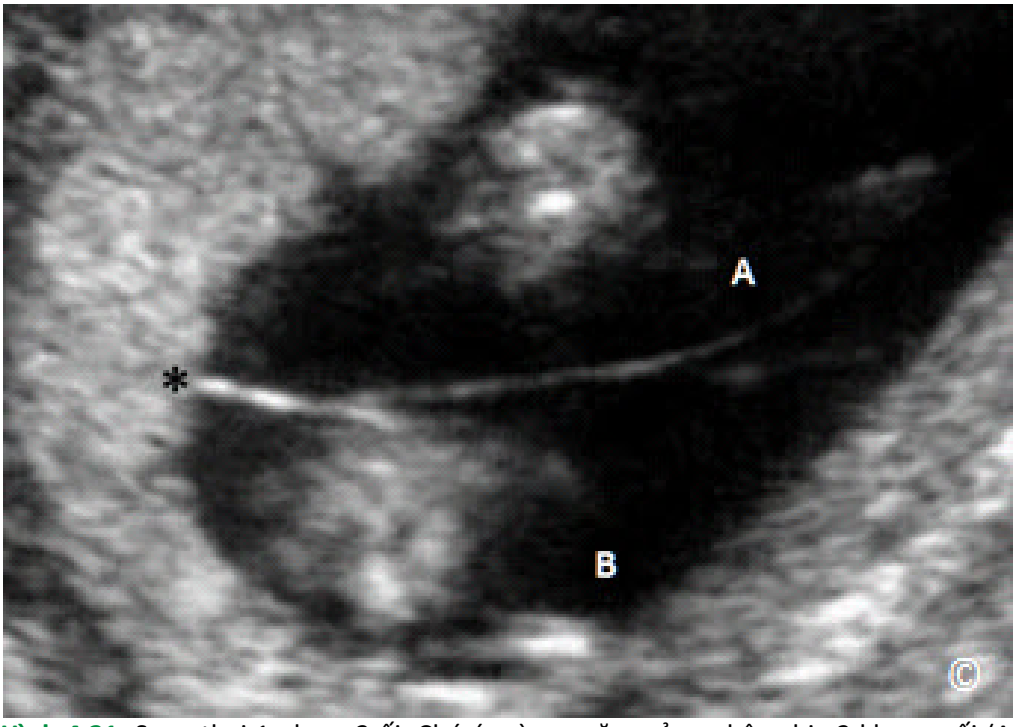

Hình 4.21: Song thai 1 nhau- 2 ối. Chú ý màng ngăn mỏng phân chia 2 khoang ối (A và B) và nơi cắm bánh nhau vào có dấu chữ "T".

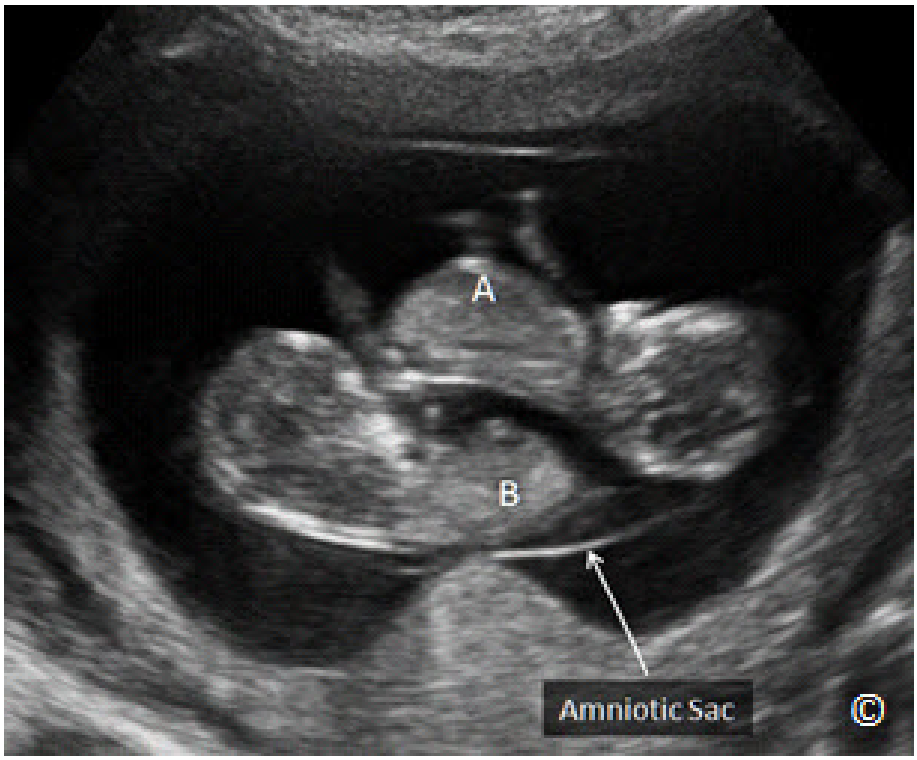

Hình 4.22: Song thai 1 nhau – 1 ối (A và B). Chú ý chỉ có 1 túi ối duy nhất (chú thích).

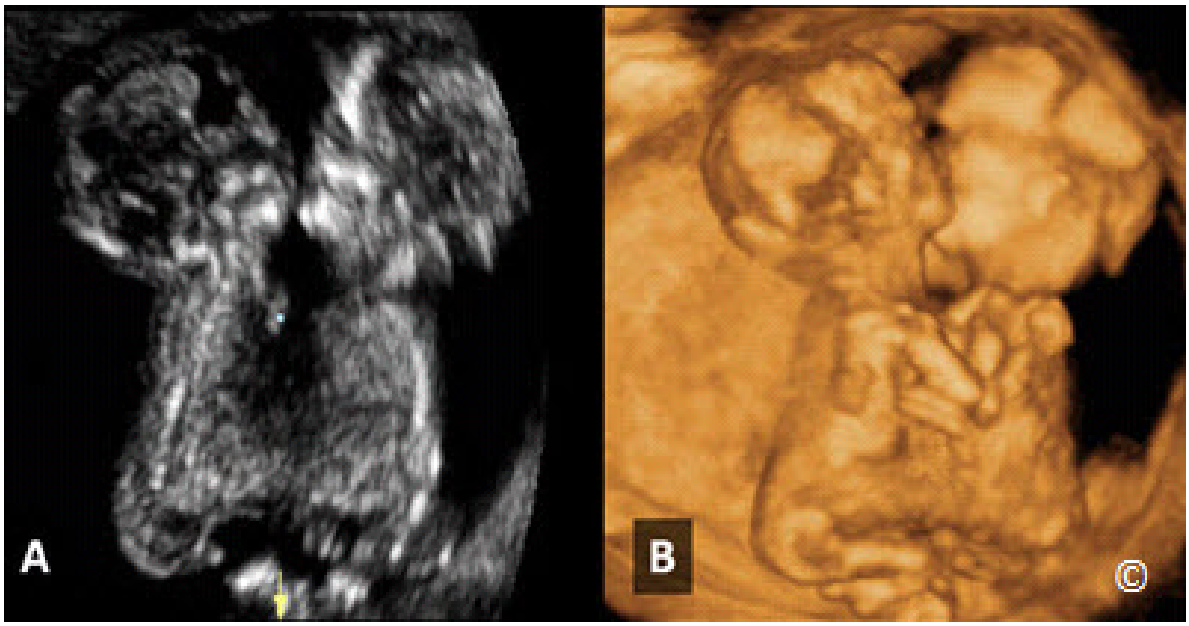

Hình 4.23 A & B: Song thai dính lúc 12 tuần trên siêu âm 2D (A) và 3D (B). Chú ý song thai bị dính ở phần ngực và bụng. Song thai dính được mô tả chi tiết hơn ở chương 7.

XÁC ĐỊNH TUỔI THAI TRONG 3 THÁNG ĐẦU

Một trong những nhiệm vụ quan trọng nhất khi siêu âm 3 tháng đầu là xác định tuổi thai. Tuổi thai được tính bằng cách đo các chỉ số sinh học: 1) Đường kính túi thai khi chưa thấy phôi thai; 2)Chiều dài phôi thai hay chiều dài đầu mông (CRL); 3) Cuối quý 1 (12-13 tuần), đo đường kính lưỡng đỉnh (Biparietal Diameter (BPD)). Những giá trị đó được đối chiếu với bảng tham khảo chuẩn để đưa ra tuổi thai chính xác. Với việc tính được tuổi thai chính xác trong 3 tháng đầu và 3 tháng giữa, siêu âm là công cụ đáng tin cậy khi sản phụ không nhớ rõ ngày kinh cuối và đưa ra chính xác ngày dự sanh.

Trên lâm sàng, tuổi thai được biểu thị bằng "tuần của thai kì" và không tính theo tháng, tuần tuổi thai được tính dựa vào ngày đầu tiên của kì kinh cuối (LMP, kinh cuối) tương ứng với ngày thụ thai cộng thêm 2 tuần. Một cách tính tuổi thai đơn giản hơn là sử dụng công thức của Naegle, lấy ngày đầu của kinh cuối cộng 7 ngày và trừ đi 3 tháng (dùng lịch của năm sau). Nói chung, hầu hết các máy siêu âm đều có công cụ để tính toán, trong đó có tính ngày dự sanh khi thêm vào kinh cuối. **Bảng4.5** liệt kê vài yếu tố về tính tuổi thai trong 3 tháng đầu.

BẢNG4.5	Những yếu tố liên quan tính tuổi thai trong 3 tháng đầu
- Tuổi thai được tính dựa vào ngày đầu của kì kinh cuối (LMP), không phải từ thời điểm thụ thai. - Ngày sanh= ngày đầu kì kinh cuối (LMP) + 280 ngày - Siêu âm cho cách tính tuổi thai - Đo đạc phôi hay thai hay cấu trúc khác trước 14 tuần là cách tin cậy nhất để tính toán tuổi thai theo siêu âm.	

Trong việc tính tuổi thai bằng siêu âm, điều quan trọng là phải nhớ những điểm giới hạn sau:

- Khi xác định ngày dự sanh cho một lần siêu âm, cho dù ngày đó dựa vào kinh chót hay siêu âm, thì ngày dự sanh này cũng không nên thay đổi trong suốt thai kì.
- Nếu bệnh nhân quên ngày kinh cuối, nên dùng siêu âm 3 tháng đầu để tính ngày dự sanh.
- Nếu các số đo sinh học trên siêu âm có khác biệt so với ngày kinh cuối từ 5-7 ngày trong 3 tháng đầu, thì nên dùng siêu âm để tính ngày dự sanh (1).
- Tuổi thai theo siêu âm 3 tháng đầu là chính xác nhất.

ĐO CÁC CHỈ SỐ SINH HỌC TRONG 3 THÁNG ĐẦU

Các số đo sinh học trong 3 tháng đầu của thai kì bao gồm chiều dài phôi thai; hay chiều dài đầu mông (CRL), đường kính túi thai trung bình (MSD), đường kính lưỡng đỉnh (lớn hơn 11 tuần), và hiếm hơn là đo đường kính túi ối và/hay túi noãn hoàng. Trong đó CRL là chỉ số sinh học chính xác nhất và nên được dùng khi nhìn thấy thôi phai.

Chiều dài đầu mông (CRL)

CRL là chiều dài phôi thai tính theo milimet. Về mặt ngữ nghĩa là chiều dài từ đầu đến mông của phôi, chúng ta sẽ đo đường thẳng dài nhất từ đỉnh đầu đến mông của phôi/thai (**Hình4.24**), thay vì đo theo đường cong của cơ thể thai. Đo CRL chính xác hơn ở thời điểm sớm của 3 tháng đầu. Khi đánh giá CRL, nên thực hiện 3 lần đo khác nhau, trên mặt cắt dọc giữa. Những tham số sau được khuyến cáo theo dõi khi tính tuổi thai trong 3 tháng đầu (<14 tuần) bằng CRL:

- Đối với thai < 9 tuần, LMP có sai lệch > 5 ngày là lý do thích đáng giải thích cho sự thay đổi của ngày dự sanh (Expected Date of Delivery (EDD)).
- Đối với thai từ 9 đến 13 6/7 tuần, LMP sai lệch > 7 ngày dẫn đến thay đổi ngày dự sanh.

CRL tăng nhanh khoảng 1,1 mm mỗi ngày. Một công thức gần đúng theo CRL là tuổi thai theo ngày = CRL (mm) + 42, tuy nhiên công thức này có thể không cần thiết bởi vì hầu hết máy siêu âm có phần mềm tích phân cho phép xác định tuổi thai dựa trên CRL hay các dữ liệu số đo sinh học khác. **Bảng4.6** cho thấy tuổi thai và sự tương ứng với CRL theo mm.

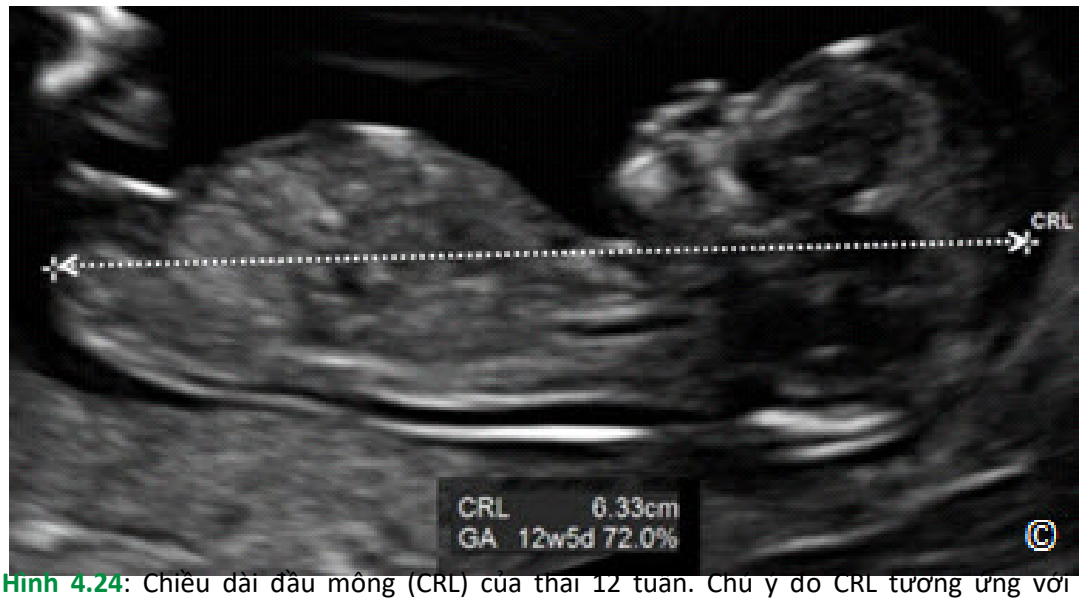

Hình 4.24: Chiều dài đầu mông (CRL) của thai 12 tuần. Chú ý đo CRL tương ứng với đường thẳng dài nhất từ đỉnh đầu đến vùng mông thai nhi.

TABLE 4.6	Tuổi thai và sự tương ứng với CRL (mm)

Tuổi thai (Gestational Age (GA))	CRL (mm)
6 + 0 tuần	5
7 + 0 tuần	10
8 + 0 tuần	15
9 + 0 tuần	23
10 + 0 tuần	32
11 + 0 tuần	42

Đường kính túi thai trung bình

Vì hình ảnh túi thai là bằng chứng đầu tiên của thai kì trên siêu âm và và có thể thấy được trong lớp nội mạc lúc 4 đến 4.5 tuần theo kinh cuối, nên viêch xác định và tính toán tuổi thai có thể dựa vào sự phát hiện và đo kích thước túi thai. Túi thai lần đầu xuất hiện có kích thước đường kính khoảng 2 – 4 mm, nằm trong lớp màng rụng, gần đường giữa với bờ dày sáng. Việc xác định túi thai sớm tốt nhất nên thực hiện bằng siêu âm ngã âm đạo. Đường kính túi thai trung bình (MSD) tính bằng trung bình 3 đường kính lớn nhất của các mặt phẳng dọc, ngang và trán (**Hình4.25 A và B**). Hình ảnh túi thai thể hiện thai nằm trong tử cung nhưng chưa phải là dấu hiệu của thai sống. Hơn nữa, một túi thai trống hay có túi noãn hoàng là dấu hiệu của thai 5-6 tuần, nếu theo dõi thêm 7 – 14 ngày sẽ thấy phôi thai và xác định được khả năng sống của thai. MSD không được khuyến cáo dùng để đánh giá tuổi thai vì CRL là phương pháp tính tuổi thai chính xác hơn và nên được ưu tiên lựa chọn

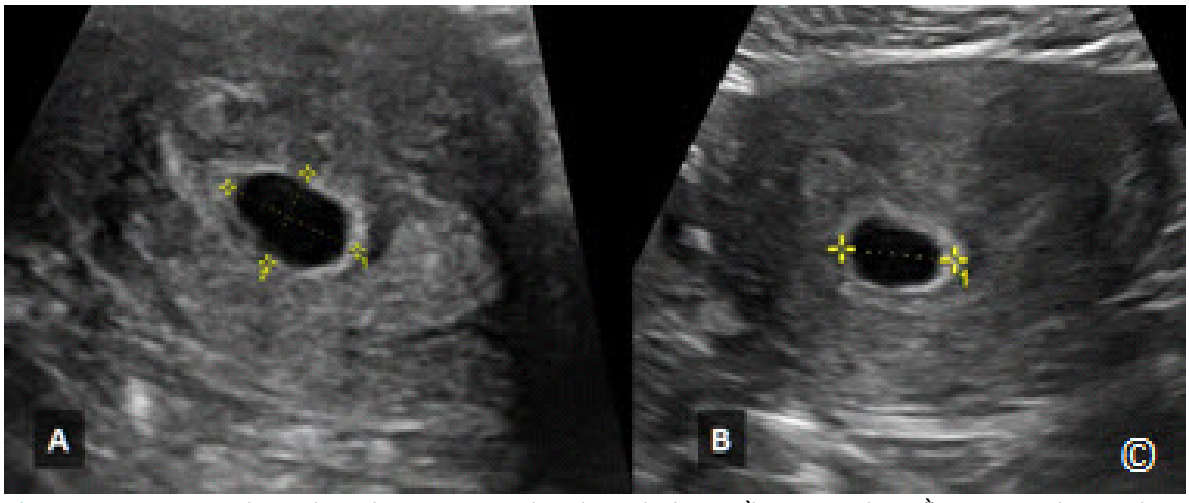

Hình 4.25 A & B: Đường kính túi thai trung bình (MSD) lúc 5 tuần được tính bằng trung bình đường kính lớn nhất của mặt phẳng ngang (A1), ngang (A2), và trán (B1).

Túi ối/ Túi noãn hoàng

Túi ối phát triển quanh phôi thai giống như một màng mỏng bao quanh phôi thai và phản âm kém hơn túi noãn hoàng (**Hình4.10**). Trong khi túi thai thay đổi về kích thước và hình dáng, sự phát triển của túi ối liên quan mật thiết với sự phát triển của phôi.

Khi nhìn thấy phôi thai có hoạt động tim thai trên siêu âm, thì đường kính túi thai trung bình, kích thước túi ối hay túi noãn hoàng không được sử dụng để tính tuổi thai, nhưng có thể dùng để đánh giá sự phát triển bình thường của thai. Nếu các chỉ số này bất thường nhưng phôi thai phát triển bình thường thì không đủ để chẩn đoán thai lưu, nhưng cần phải theo dõi cẩn thận.

ĐỘ MỜ DA GÁY (NUCHAL TRANSLUCENCY)

Độ mờ da gáy (NT) là số đo khoảng dịch dưới da ở phía sau vùng cổ thai nhi trong 3 tháng đầu. NT được đo khoảng giữa 11 tuần và 13 tuần 6 ngày hoặc CRL từ 45 – 84 mm. NT là yếu tố để đánh giá nguy cơ bất thường nhiễm sắc thể và có thể là một dấu chỉ (marker) của các bất thường thai khác. Để có hiệu quả sàng lọc, giá trị NT nên kết hợp với tuổi mẹ và sinh hoá máu mẹ như hCG và Protein A huyết thanh thai kỳ (PAPP-A). Để thống nhất về giá trị NT trong thực hành lâm sàng, các bác sĩ lâm sàng và bác sĩ siêu âm cần phải đạt chứng nhận thực hành về đo NT và nên có một hệ thống nhất quán về chất lượng đo NT của bác sĩ siêu âm. Một số chương trình đảm bảo sự thống nhất trong việc đo NT đã được sử dụng trong nước và quốc tế hiện nay như The Fetal Medicine Foundation (www.fetalmedicine.com) và The Nuchal Translucency Quality Review (www.ntqr.org). **Bảng 4.7** cho thấy kĩ thuật đo NT. **Hình 4.26 và 4.27** cho thấy 2 thai có số đo NT lần lượt là bình thường và dày.

BẢNG4.7	Kĩ thuật đo NT – từ NTQR.org

1. Hai bờ của NT phải rõ ràng
2. Thai nằm trên mặt phẳng dọc giữa
3. Thai phải chiếm gần hết hình ảnh siêu âm
4. Đầu thai ở tư thế trung lập
5. Thai nằm tách ra khỏi màng ối
6. Sử dụng thước đo (+)
7. Thanh ngang của thước đo nằm trên đường bờ của NT
8. Thuốc đo đặt vuông góc với trục dọc của thai
9. Đo ở khoảng NT rộng nhất.

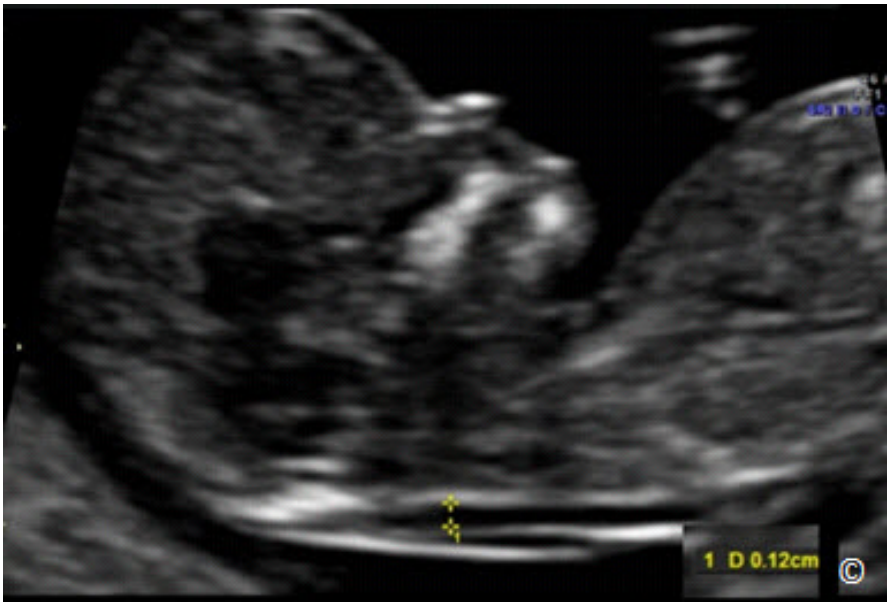

Hình 4.26: Mặt cắt dọc giữa của thai 3 tháng đầu với độ mờ da gáy bình thường.

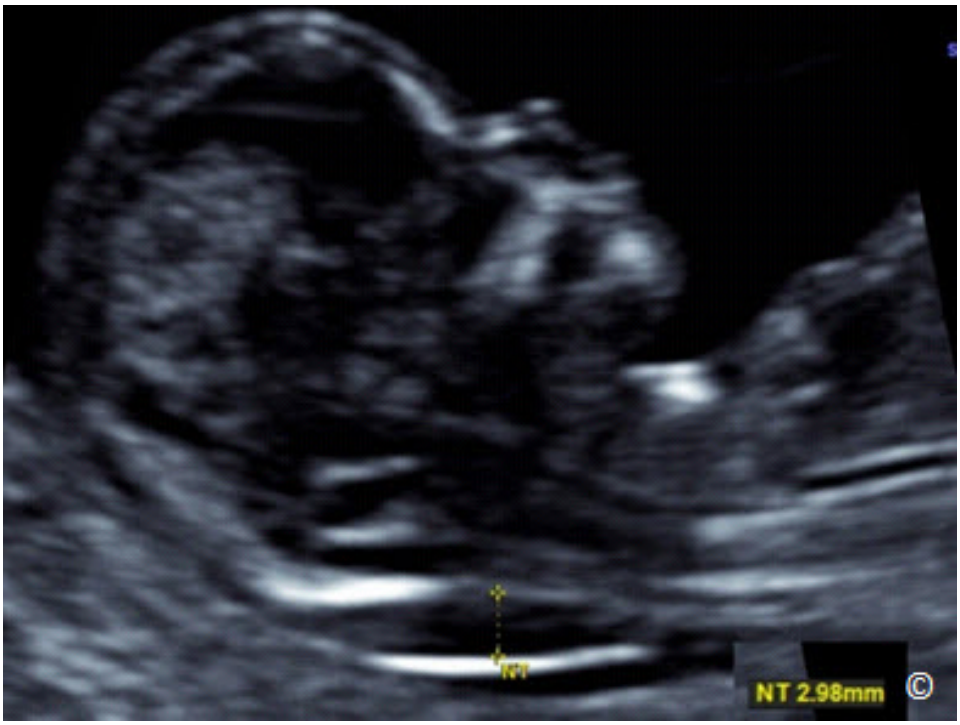

Hình 4.27: Mặt cắt dọc giữa của thai 3 tháng đầu với độ mờ da gáy dày.

NHỮNG YẾU TỐ CỦA THAI LƯU

Các bác sĩ siêu âm thai trong 3 tháng đầu thường gặp phải tình huống nghi ngờ hoặc xác định thai lưu sớm. Trong giai đoạn này, có ít nhất 10 – 15% thai bị chết lưu và siêu âm có thể chẩn đoán trước khi bệnh nhân có triệu chứng. Tuỳ thuộc vào tuổi thai, một vài tình huống sau có thể xảy ra:

- Thai được xác định bằng xét nghiệm thai dương tính nhưng siêu âm không thấy túi thai trong tử cung, gợi ý những chẩn đoán phân biệt: sẩy thai không hoàn toàn, thai ngoài tử cung hay thai trong tử cung giai đoạn sớm khi vẫn chưa thể thấy thai qua siêu âm ngã âm đạo.
- Túi thai thấy được qua siêu âm ngã âm đạo, nhưng không thấy phôi thai hay túi noãn hoàng.
- Phôi thai nhìn thấy qua siêu âm ngã âm đạo, nhưng không thấy hoạt động tim thai.
- Phôi thai có hoạt động tim thai, nhưng những số đo khác không nằm trong giới hạn bình thường (nhịp tim thai, kích thước túi noãn hoàng, phôi, túi ối…..).
- Có xuất huyết dưới màng đệm, có hoặc không có kèm dấu hiệu xuất huyết trên lâm sàng.
- Phôi thai có cấu trúc giải phẫu bất thường.

Trong nhiều trường hợp, nếu tình trạng sức khoẻ của bệnh nhân không có gì nguy hiểm (xuất huyết, đau…) và không nghĩ đến thai ngoài tử cung, thì có thể theo dõi sự thay đổi của các dấu hiệu trên siêu âm và cũng như xác định những chẩn đoán còn nghi ngờ. Trong 3 tháng đầu tiên, sẽ có những thay đổi rõ rệt bên trong túi thai khi thai phát triển theo mỗi tuần, nên nếu sau hơn 1 mà không thấy bất cứ thay đổi nào của túi thai thì đó là một dấu hiệu tiên lượng xấu và có thể xác định chẩn đoán thai lưu đã nghi ngờ trước đó. Sự hiện diện của xuất huyết dưới màng đệm thường đi kèm với kết cục tốt khi không có dấu hiệu khác của thai lưu **(Hình 4.28 A & B)**. Nhiều tác giả cho rằng, trong 3 tháng đầu khi không có những dấu hiệu đặc hiệu của thai lưu, cần phải theo dõi cẩn thận bằng siêu âm để đánh giá những trường hợp thai nghi ngờ chết lưu. **Bảng 4.8** liệt kê những dấu hiệu đặc hiệu của thai lưu, có thể chẩn đoán xác định mà không cần theo dõi bằng siêu âm.

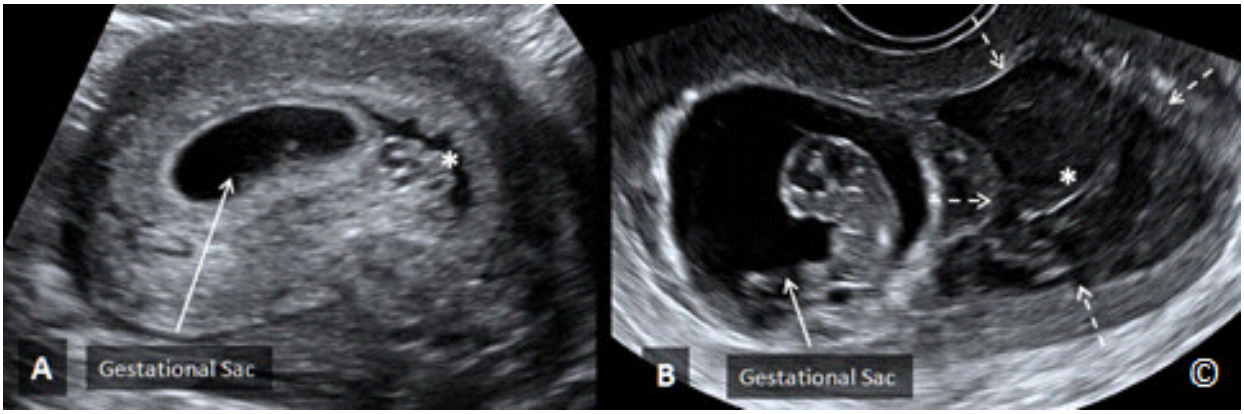

Hình 4.28 A & B: Xuất huyết dưới màng đệm ít (A – dấu sao) và nhiều (B – dấu sao và mũi tên đứt quãng) trong 2 thai. Không kể đến kích thước, xuất huyết dưới màng đệm ở thai B có kết cục tốt.

BẢNG 4.8	Những dấu hiệu chẩn đoán thai lưu giai đoạn sớm trong 3 tháng đầu.

- Phôi thai CRL ≥ 7 mm mà không có hoạt động tim thai.
- Túi thai MSD ≥ 25 mm mà không có phôi.
- Không thấy phôi và tim thai sau ≥ 2 tuần sau khi siêu âm đã thấy túi thai mà không có yolk sac.
- Phôi thai không có tim thai lúc ≥ 11 ngày sau khi siêu âm thấy túi thai có yolk sac.

KẾT LUẬN

Siêu âm trong 3 tháng đầu là một bước quan trọng trong việc đánh giá thai kì, cho phép xác định thai trong tử cung và tính được tuổi thai chính xác. Với một thai kỳ bình thường, có những sự thay đổi đáng kể diễn ra trong 3 tháng đầu và điều này có thể thấy trên siêu âm ngã âm đạo. Cần hiểu rõ các giai đoạn phát triển khác nhau của một thai kỳ bình thường để có sự so sánh giữa những dấu hiệu trên siêu âm và tuổi thai tương ứng. Đây là những kiến thức cơ bản cần thiết để có thể phân biệt giữa thai kì bình thường và thai kì bất thường.

Tài liệu tham khảo:

1) Reddy UM, Abuhamad AZ, Levine D, Saade GR. Fetal Imaging Executive Summary of a Joint Eunice Kennedy Shriver National Institute of Child Health and Human Development, Society for Maternal-Fetal Medicine, American Institute of Ultrasound in

Medicine, American College of Obstetricians and Gynecologists, American College of Radiology, Society for Pediatric Radiology, and Society of Radiologists in Ultrasound Fetal Imaging Workshop. J Ultrasound Med 2014; 33:745–757.

2) Doubilet PM, Benson CB, Bourne T, Blaivas M; Barnhart KT, Benacerraf BR, et al. Diagnostic criteria for nonviable pregnancy early in the first trimester. N Engl J Med. 2013 Oct 10; 369(15): 1443-51.
3) Abdallah Y, Daemen A, Kirk E, Pexsters A, Naji O, Stalder C, Gould D, Ahmed S, Guha S, Syed S,Bottomley C, Timmerman, Bourne T. Limitations of current definitions of miscarriage using mean gestational sac diameter and crown–rump length measurements: a multicenter observational study.Ultrasound Obstet Gynecol 2011; 38: 497-502.

SIÊU ÂM QUÍ HAI THAI KÌ

Người dịch: Lê Thị Thanh Tú - Hiệu chỉnh: BS Hà Tố Nguyên

5

GIỚI THIỆU :

Mục tiêu chính của siêu âm tam cá nguyệt thứ hai là xác định lại chính xác tuổi thai, khảo sát hình thái học thai nhi, vị trí bánh nhau và khảo sát hai phần phụ. Các bước cơ bản cần được khảo sát trong tam cá nguyệt giữa được liệt kê trong **bảng 5.1** và có thể thay đổi tùy theo điều kiện hiện có của hệ thống y tế từng vùng và phác đồ của mỗi quốc gia.

Bảng 5.1	Các bước khảo sát cơ bản trong siêu âm tam cá nguyệt thứ hai
- Ngôi thai và vị trí thai - Hoạt động của tim thai - Số lượng thai (và số bánh nhau nếu trong đa thai) - Tuổi thai/ kích thước (các chỉ số sinh học của thai) - Lượng ối - Hình thái và vị trí bánh nhau - Cấu trúc giải phẫu cơ bản của thai - Đánh giá phần phụ	

CÁC MỐC THỜI GIAN CỦA SIÊU ÂM TAM CÁ NGUYỆT THỨ HAI:

Nhìn chung, siêu âm tam cá nguyệt thứ hai là nói đến thời điểm 14-28 tuần, nhưng trong khuôn khổ của chương này, chúng tôi chỉ đề cập tới siêu âm giai đoạn từ 18- 22 tuần trong tam cá nguyệt thứ hai. Ở những quốc gia mà người dân không có điều kiện thuận lợi để tiếp cận hệ thống chăm sóc y tế hay không đến được phòng khám siêu âm thì mốc thời này có thể nới rộng từ 16- 25 tuần với các bước khảo sát tương tự. Ở tuần thứ 16, khảo sát hình thái thai nhi khó hơn những tuần sau đó, đặc biệt khi sử dụng máy siêu âm cầm tay hoặc những phụ nữ béo phì. Mặt khác, nếu không có siêu âm trước, việc xác định tuổi thai từ tuần 25 trở đi sẽ kém chính xác.

Ai có thể thực hiện được quá trình siêu âm này?

Tùy theo từng quy định và phong tục của từng địa phương, người siêu âm có thể là những đối tượng khác nhau. Ở một vài quốc gia, kĩ thuật viên sẽ thực hành siêu âm và sau đó bác sĩ sẽ xem lại. Ở một số quốc gia khác, bác sĩ sẽ là người siêu âm đầu tiên. Ở một số ít nơi, nữ hộ sinh thực hiện những siêu âm cơ bản, còn bác sĩ sẽ siêu âm khảo sát ở những mốc quan trọng và các trường hợp đặc biệt. Cách tiếp cận cuối phù hợp với những quốc gia hạn chế về nguồn lực, thiếu nhân viên y tế. Dựa vào kinh nghiệm của chúng tôi, ở những nơi thiếu nguồn nhân lực, không có kĩ thuật viên siêu âm hay nhân viên y tế không đáp ứng đủ cho nhu cầu người dân, cần tổ chức những khóa huấn luyên bài bản về lí thuyết cũng như thực hành cho nữ hộ sinh với sự giám sát và lượng giá để họ có kĩ năng cơ bản đủ để thực hiên một số loại siêu âm cơ bản. Bất kể hình thức nào thì người thực hiện siêu âm khảo sát hình thái phải được đào tạo và huấn luyện kỹ năng cần thiết.

Ở nhiều nước, người ta đưa ra một phác đồ thống nhất cho những bước cơ bản thực hiện và tiêu chuẩn lượng giá đối với người thực hiện những kĩ thuật siêu âm đó. Bạn đọc có nhu cầu tham khảo hướng dẫn cụ thể và tiêu chuẩn lương giá có thể xem trên trang website của hiệp hội siêu âm của Mỹ (www.AIUM.org) và tổ chức sản phụ khoa quốc tế (www.ISUOG.org).

Những bước chuẩn bị cho quá trình siêu âm:

Trước khi thực hiện siêu âm, người thực hiện cần hiểu rõ nguyên lí siêu âm, cách vận hành cơ bản của máy, các kĩ thuật cơ bản, tất cả đã được mô tả chi tiết trong chương 1, 2 và 3. **Bảng 5.2** mô tả danh sách những bước cần được kiểm tra trước khi thực hiện bất kì quá trình siêu âm nào trong tam cá nguyệt thứ 2.

Bảng 5.2	Danh sách các bước cần được kiểm tra trước khi thực hiện siêu âm trong 3 tháng giữa.

- Cần cho sản phụ nằm đúng tư thế, giường nằm trong quá trình được siêu âm phải thoải mái.
- Chọn chế độ cài đặt sản khoa cho máy siêu âm
- Điền tên và những thông tin khác của sản phụ vào máy
- Điền kinh cuối
- Bôi gel lên bụng bệnh nhân
- Chỉnh gain sáng tối phù hợp
- Chỉnh độ sâu và vùng tập trung của sóng siêu âm
- Định hướng đầu dò đúng khi siêu âm.

Trong trường hợp thiếu nhân lực, siêu âm 3 tháng giữa cần được đơn giản hóa thành 6 bước chuẩn, nhằm tìm kiếm những vấn đề chính có ảnh hưởng trực tiếp đến mẹ và thai nhi. 6 bước này được lập ra nhằm đánh giá ngôi thai, tư thế, hoạt động tim thai, số lượng thai trong tử cung, lượng nước ối, vị trí bánh nhau, và tuổi thai. Ở đây, chúng ta sẽ mô tả bước thứ 6, liên quan đến các chỉ số sinh học của thai, trong đó gồm đường kính lưỡng đỉnh, chu vi đầu, chu vi bụng, và chiều dài xương đùi.

Các chỉ số sinh học thai:

Chỉ số sinh học có liên quan với tuổi thai và thời gian mang thai, trong khi đó, kích thước liên quan đến cân nặng và sẽ được bàn luận sau. Lưu ý: không nên xác định lại tuổi thai khi đã có tuổi thai theo siêu âm trước đó. Trong trường hợp thai phụ chưa có siêu âm lần nào trước đó, có thể tính tuổi thai dựa vào các chỉ số sinh học trong tam cá nguyệt thứ 2. Mặc dù việc tính tuổi thai có thể dựa trên siêu âm trong ba tháng giữa nhưng mức độ chính xác thấp hơn so với siêu âm ba tháng đầu, dựa trên chiều dài đầu mông. Chúng tôi khuyến cáo nên tính tuổi thai theo các chỉ số trong tam cá nguyệt giữa trong các trường hợp sau:

- Đối với thai từ 14 tuần đến 15 tuần 6 ngày, nếu có sự chênh lệch tuổi thai hơn 7 ngày cần tính lại ngày dự sinh.
- Đối với thai kì từ 16 tuần đến 21 tuần 6 ngày, nếu có sự chênh lệch hơn 10 ngày nên tính lại ngày dự sinh
- Đối với thai kì từ 22 tuần đến 27 tuần 6 ngày, nếu có sự chênh lệch hơn 14 ngày nên tính lại ngày dự sinh

Bốn chỉ số sinh học dùng để tính tuổi thai hoặc ước lượng cân nặng gồm đường kính lưỡng đỉnh (ĐKLĐ), chu vi đầu (CVĐ), chu vi bụng (CVB), chiều dài xương đùi (CDXĐ). Cách đo 4 chỉ số này sẽ được giải thích chi tiết trong những phần sau.

Đường kính lưỡng đỉnh:

Đường kính lưỡng đỉnh (ĐKLĐ) (**Bảng 5.1** và **5.2**) nên được đo theo mặt cắt ngang của đầu ở ngang mặt cắt đồi thị. Các điểm mốc trên siêu âm của một mặt cắt lưỡng đỉnh chuẩn được liệt kê theo **Bảng 5.3** và cách thực hiện được liệt kê trong **bảng 5.4**. Trong vài trường hợp, đặc biệt trong 3 tháng cuối, đầu xuống, ĐKLĐ được đo ở mặt phẳng trán của đầu, nếu đây là lựa chọn duy nhất có thể.

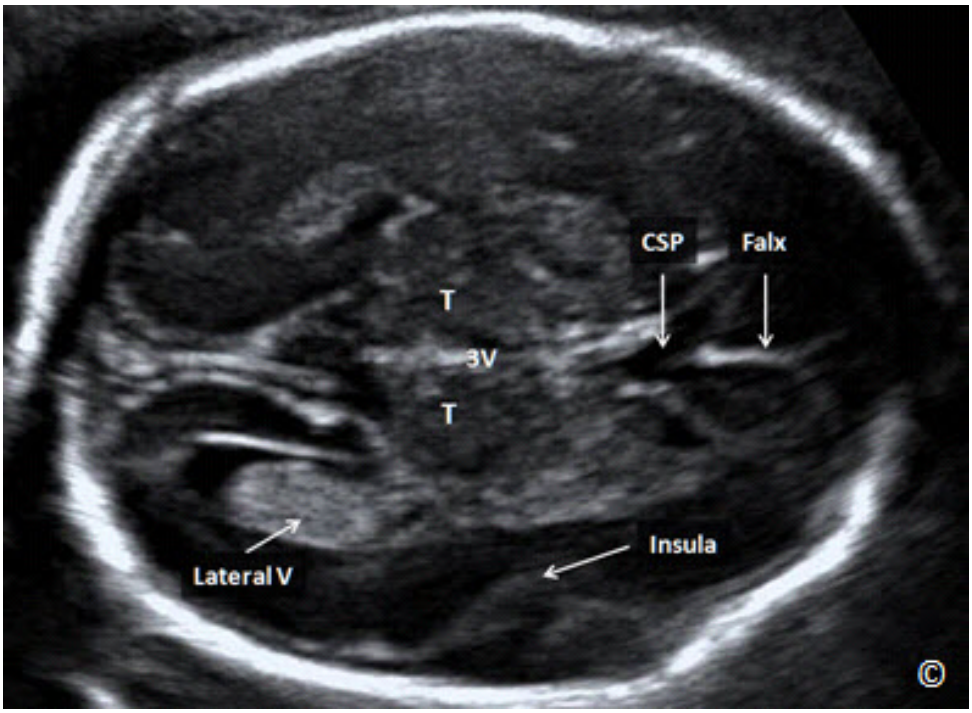

Hình 5.1: Mặt cắt ngang của đầu ở đường kính lưỡng đỉnh. Ở mặt cắt này cho thấy vách trong suốt (CSP), liềm não (Falx), đồi thị (T), não thất ba (3V), thùy đảo (insula) Một phần của não thất bên cũng được ghi nhận ở mặt cắt này (Lateral V).

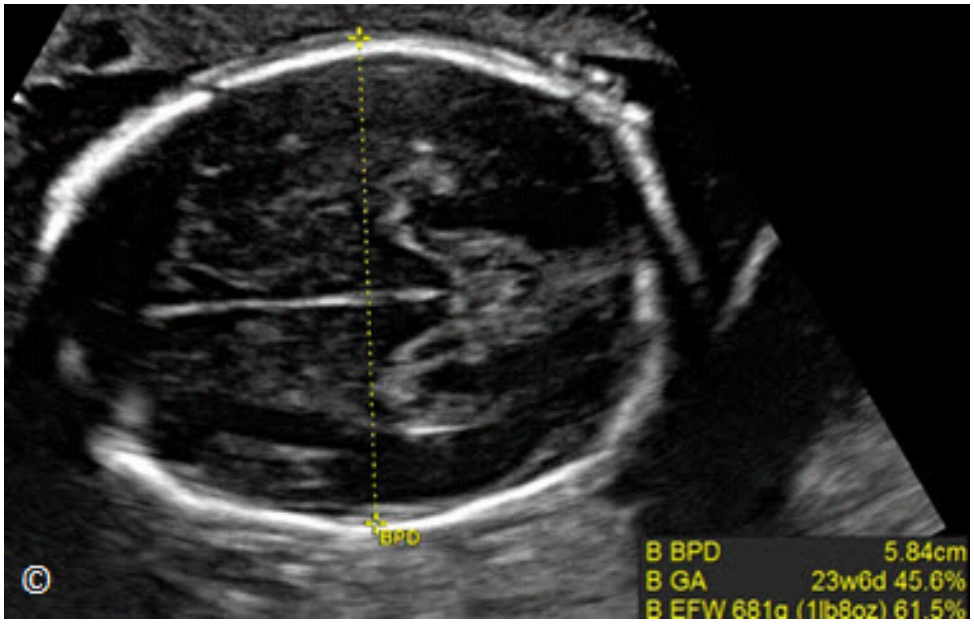

Hình 5.2: Mặt cắt ngang lưỡng đỉnh cho thấy vị trí đúng khi đặt con trỏ để đo. Chú ý điểm trên và dưới của điểm đo là bờ ngoài bản sọ gần và bờ trong của bản sọ xa. (GA = gestational age- tuổi thai và EFW = estimated fetal weight- ước lượng cân nặng).

Bảng 5.3	Mốc giải phẫu trên siêu âm ở mặt cắt đo đường kính lưỡng đỉnh. Xem hình minh họa 5.1

- Liềm não ở đường giữa
- Đồi thị
- Sự hiện diện cân xứng cấu trúc 2 bán cầu não
- Không thấy tiểu não
- Vách trong suốt
- Thùy đảo

Bảng 5.4	Tiến trình đo đường kính lưỡng đỉnh (BPD) Xem hình 5.2

- Vào mục đo các chỉ số sinh học (ấn vào nút đo trên bàn phím) trên máy siêu âm.
- Chọn BPD, thang đo sẽ xuất hiện trên màn hình.
- Vị trí của thanh đo thứ 1 đặt ở bờ ngoài bản sọ đính gần, ngang mức đồi thị.
- Đặt con trỏ thanh đo thứ 2 ở bờ trong bản sọ xa, chú ý đường nối 2 điểm đó vuông góc với đường giữa liềm não.
- Đảm bảo sao cho đường kính lưỡng đỉnh là lớn nhất và vuông góc với đường giữa liềm não.

Chu vi đầu

Chu vi đầu (CVĐ) được đo ở mặt cắt ngang đồi thị, cùng mặt cắt đo lưỡng đỉnh (**hình 5.1** và **5.2**). Có 3 cách đo chu vi vòng đầu trên hầu hết các máy siêu âm: đo bằng vòng ellipse (**hình 5.3**), đo 2 đường kính và đo bằng cách vẽ tay xung quanh chu vi đầu. Cách đo bằng ellipse cho phép điều chỉnh kích thước vòng tròn ellipse quanh hộp sọ, thường ta sẽ đặt điểm đo cố định trước ở 2 đường kính lưỡng đỉnh và đường kính đỉnh chẩm (ĐKĐC). Phương pháp đo 2 đường kính được sử dụng dựa vào 2 đường kính (ĐKLĐ và ĐKĐC) và tính ra chu vi đầu dựa vào công thức ellipse. Phương pháp đo bằng tay đơn giản là chỉ vẽ theo chu vi hộp sọ như hình trên màn hình hiển thị. Trong 3 cách trên thì cách đo theo hình ellipse là hay được dùng nhất do nó vốn ít sai số. Tác giả khuyến cáo bạn nên thực hiện đo CVĐ theo đường kính lưỡng đỉnh. Cách tiếp cận này cho phép máy sử dụng thanh đo của đường kính lưỡng đỉnh. Chú ý rằng trong quá trình đo CVĐ, điểm đo dưới của ĐKLĐ cần di chuyển sang bờ ngoài của bản sọ đính để đo CVĐ. (**hình 5.4**). **Bảng 5.5** nêu ra những bước cần cho đo chu vi đầu.

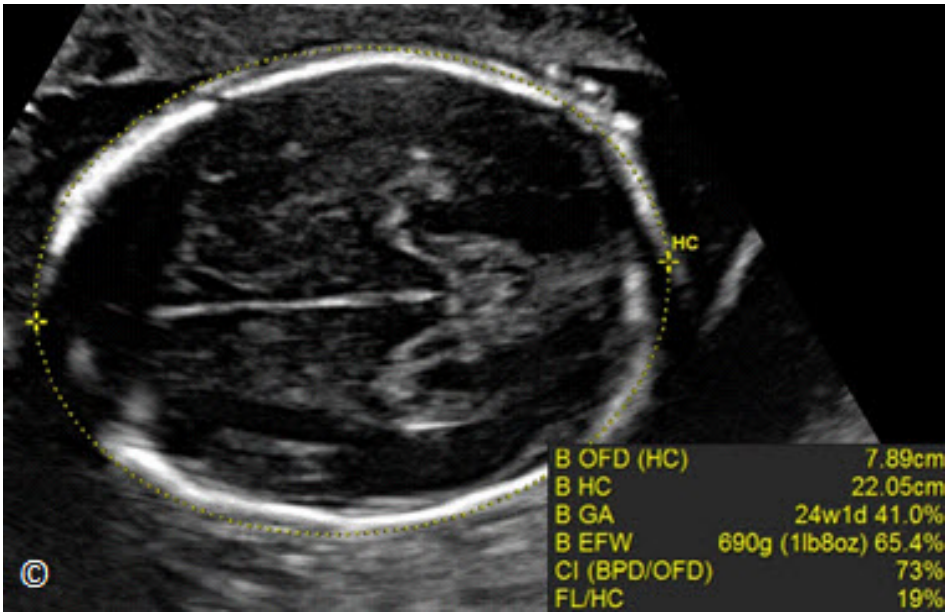

Hình 5.3: Mặt cắt ngang đầu ở vị trí để đo lưỡng đỉnh. Chu vi đầu (CVĐ) được đo bằng phương pháp ellipse. Chú ý vòng ellipse bao quanh bờ ngoài bản sọ. (OFD= occipito-frontal diameter: Đường kính chẩm-trán, GA=gestational age: tuổi thai, EFW=estimated fetal weight: cân nặng, CI=cephalic index:

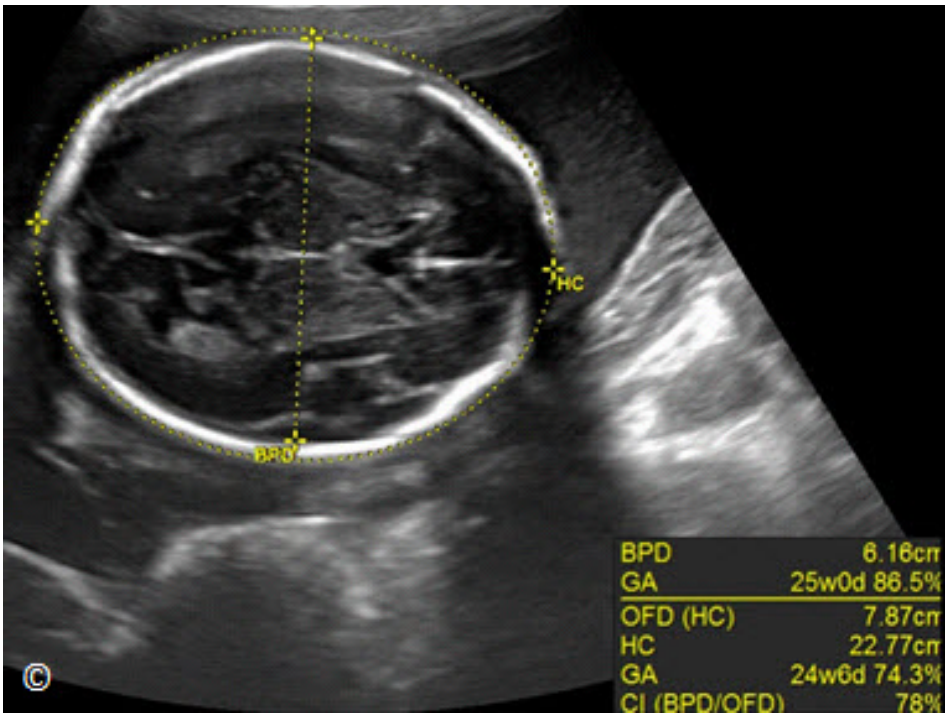

Hình 5.4: mặt cắt ngang ở vị trí đo đường kính lưỡng đỉnh (ĐKLĐ). Chu vi đầu được đo bằng vòng ellipse. Chú ý: vòng ellipse bao ở bờ ngoài của bản sọ, con trỏ phía dưới đo ĐKLĐ nằm ở bờ trong bản sọ.

Bảng 5.5	Tiến trình đo chu vi vòng đầu

- Kích hoạt phần mềm đo các chỉ số sinh học (nhấn vào nút đo) trên bàn điều khiển máy siêu âm, chọn HC, con trỏ thanh đo sẽ xuất hiện trên màn hình.
- Đặt con trỏ thứ nhất của thanh đo ở bờ ngoài bản sọ đính gần, tương tự như đo ĐKLĐ và nhấn phím SET.
- Đặt con trỏ thứ hai của thanh đo, đối xứng qua đường giữa, ở bờ ngoài của bản sọ xa, và nhấn SET, trong trường hợp này, đường nối 2 điểm đo vuông góc với liềm não ở đường giữa.
- Mở vòng ellipse rộng ra bằng cách xoay thanh lăn trên bàn phím điều khiển, cho đến khi vòng ellipse viền quanh ôm lấy bờ cong hộp sọ.
- Nếu vòng ellipse không viền quanh được hình ovale của đầu, thì ta cần chỉnh lại vị trí đặt của 2 con trỏ vì nó chính là trục để xoay của vòng đo ellipse.

Chu vi bụng

Chu vi bụng (CVB) được đo ở mặt cắt ngang bụng trên của thai nhi. Các mốc giải phẫu trên siêu âm giúp xác định mặt cắt chuẩn đo chu vi bụng được liệt kê ở **Bảng 5.6** và **hình 5.5**.

BẢNG 5.6	Các mốc giải phẫu trên siêu âm cho mặt cắt đo chu vi bụng:

- Mặt cắt ngang bụng phải tròn (càng tròn càng tốt)
- Xương cột sống phải được quan sát ở mặt cắt ngang.
- Bóng hơi dạ dày.
- Tĩnh mạch rốn đoạn trong gan ở ngang mức xoang tĩnh mạch cửa
- Phần lớn cung xương sườn được quan sát thấy ở 2 bên.
- Không thấy thận ở mặt cắt này.

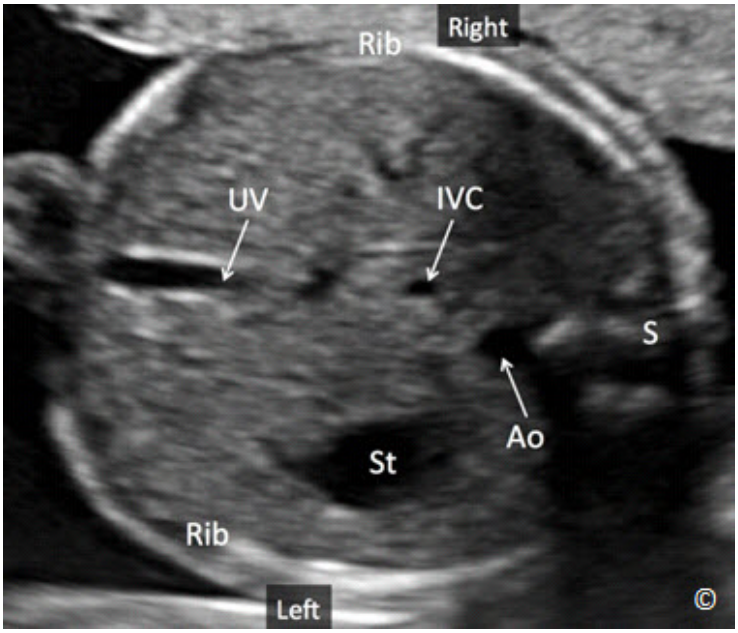

Hình 5.5: Mặt cắt ngang bụng chuẩn với các mốc giải phẫu như trên hình dùng để đo chu vi bụng. Chú ý: bóng hơi dạ dày (st), tĩnh mạch rốn (UV), động mạch chủ xuống (Ao) và tĩnh mạch chủ dưới (IVC), quan sát thấy cột sống (S) ở vị trí 3 giờ và toàn bộ cung sườn 2 bên. (Rib)

Nên chú ý mặt cắt ngang bụng phải càng tròn càng tốt, tránh những sai số do đo đạc. Việc này dễ thực hiện ở tam cá nguyệt thứ 2 hơn ở tam cá nguyệt thứ 3, do tay chân hoặc bóng lưng có thể che lấp hình ảnh chu vi bụng chuẩn. (**hình minh họa 5.6**). Mặt cắt chu vi bụng tốt nhất được đo khi cột sống nằm ở vị trí 3 hoặc 9 giờ (**xem hình 5.7 A và B**). Tránh đo chu vị bụng khi cột sống nằm ở vị trí 6 hoặc 12 giờ (**hình 5.6, 5.8 A và B**). Các bước đo chu vi bụng được liệt kê trong **Bảng 5.7**.

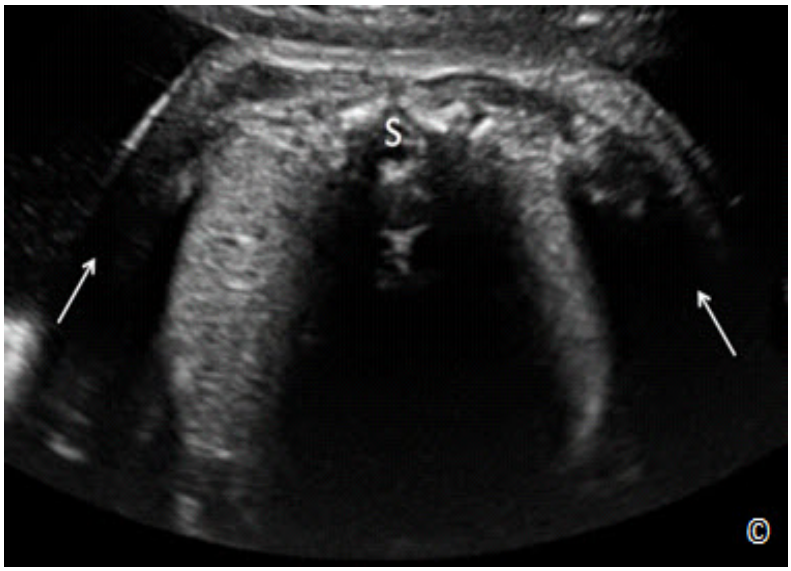

Hình 5.6: Mặt cắt ngang bụng đo chu vi bụng trong 3 tháng cuối. Chú ý hình ảnh bóng lưng (mũi tên chỉ) do xương chi trên tạo ra làm mờ đường giới hạn của chu vi bụng ở 2 bên. Cột sống (S) ở vị trí 12 giờ, sẽ hạn chế việc đo chu vi bụng chính xác.

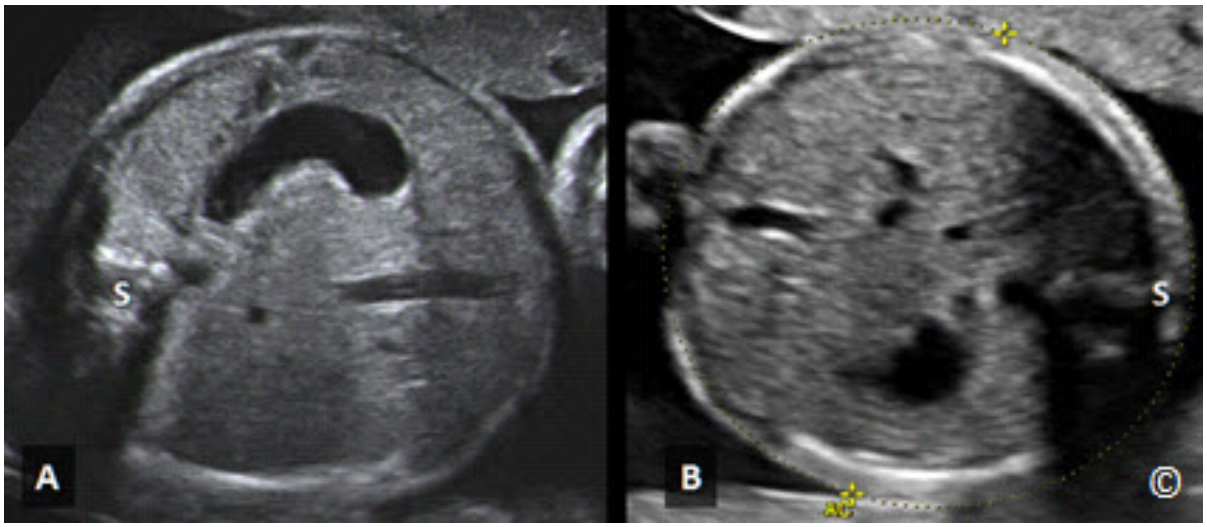

Hình 5.7 A và B: minh họa mặt cắt ngang để đo chu vi bụng (AC). Cột sống (S) ở vị trí 9 g, ở hình A và 3 g ở hình B. Cột sống ở vị trí 9 hoặc 3 g thường sẽ dễ đo được chu vi bụng chính xác nhất, do nó ít bị bóng lưng che khuất.

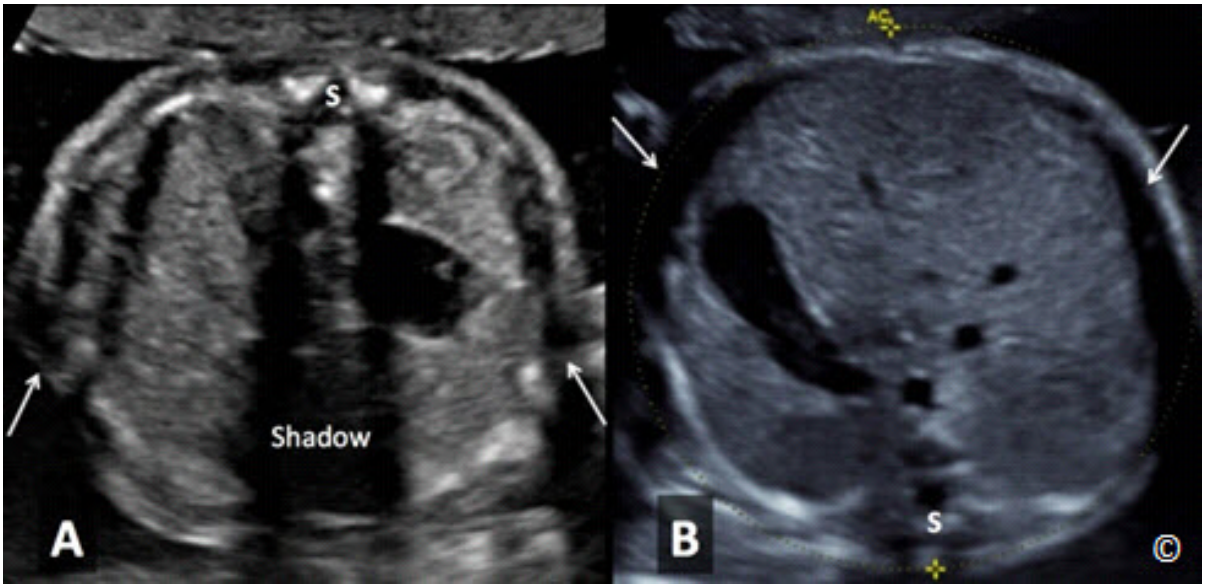

Hình 5.8 A và B: minh họa mặt cắt ngang chu vi bụng. Cột sống (S) ở vị trí 12g ở hình A và 6g ở hình B. Cột sống ở vị trí 12g hay 6g là mặt cắt kém chính xác nhất trong việc đo chu vi bụng do nó tăng bóng lưng (hình A) và giảm khả năng đánh giá giới hạn bên (mũi tên) (hình A và B) do nó giảm độ phân giải ngang của tia siêu âm và có bóng lưng xương sườn.

BẢNG 5.7	Các bước thực hiện đo chu vi bụng (CVB)

- Kích hoạt phần mềm đo các chỉ số sinh học (nhấn vào nút đo) trên bàn điều khiển máy siêu âm, chọn AC, con trỏ thanh đo sẽ xuất hiện trên màn hình.
- Cố định 1 con trỏ đo ở bờ ngoài mặt da của bụng, phía bên bụng gần đầu dò, gần điểm kết thúc cung sườn và nhấn nút SET để đo.
- Đặt con trỏ thứ 2 ở bờ ngoài da phía bên kia, đối xứng, tạo thành 1 đường vuông góc với đường giữa, và nhấn nút SET.
- Mở vòng tròn ellipse bằng cách xoay con lăn phía bên bàn phím, cho tới khi vòng ellipse bao trọn bờ ngoài da bụng.
- Nếu vòng ellipse không viền quanh đượ bờ ngoài da bụng, thì ta cần chỉnh lại trí đặt của 2 con trỏ vì nó chính là trục để xoay của vòng ellipse.

Chiều dài xương đùi:

Để đo chiều dài xương đùi chính xác nhất, cần nhìn thấy được toàn bộ thân xương, góc tia siêu âm và thân xương đùi cần nằm trong khoảng 45-90 độ để tránh trường hợp đo chiều dài xương đùi không chính xác do sóng siêu âm bị lệch hướng (**hình 5.9**). Chiều dài thân xương dài nhất là khi con trỏ đo đặt ở 2 điểm cuối của phần thân xương được cốt hóa mà không bao gồm mấu chuyển xa xương đùi (nếu thấy được) (**hình 5.10**). Đo xương đùi cần loại trừ ảnh giả do gai xương có thể làm tăng giả chiều dài thân xương đùi (**hình5.10**).

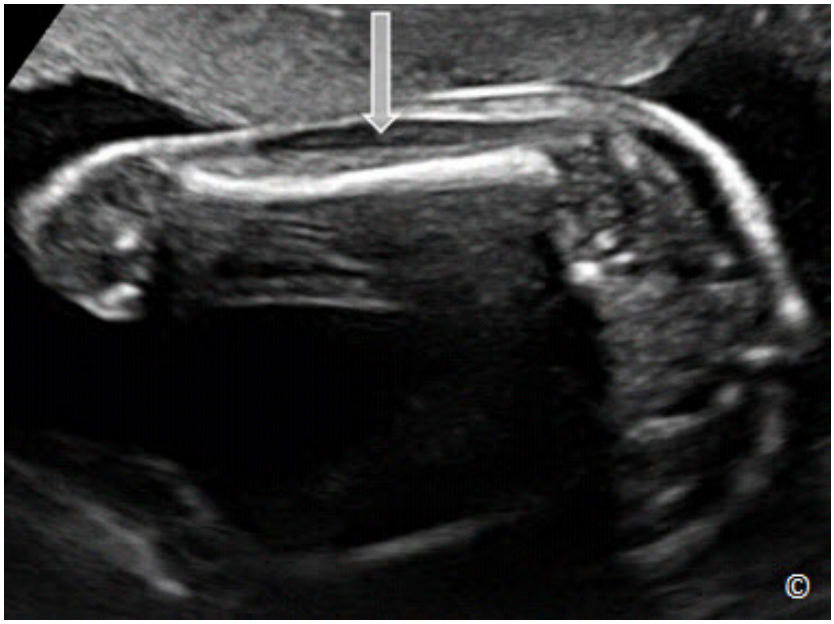

Hình 5.9: hình minh họa mặt cắt đo xương đùi chuẩn nhất. Chú ý là toàn bộ thân xương đùi được quan sát thấy và góc giữa tia siêu âm (hướng mũi tên) và trục xương đùi gần như 90 độ.

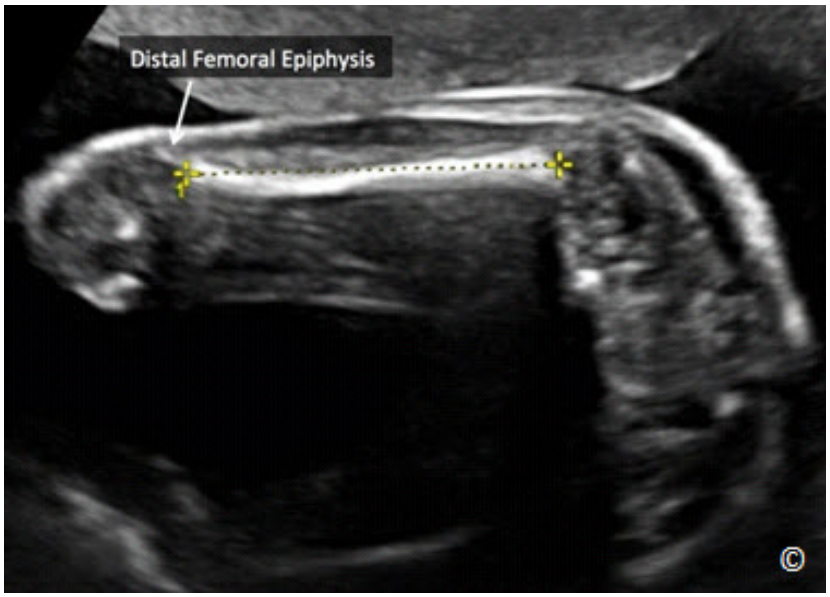

Hình 5.10: cách đo chiều dài xương đùi. Chú ý xương đùi dài nhất có thể đo được khi ta đặt 2 con trỏ đo ở đầu tận cùng của thân xương được cốt hóa và chừa mấu chuyển xa xương đùi (mũi tên)

Cần lưu ý là kỹ thuật đo chiều dài của xương đùi sẽ khó hơn đo ĐKLĐ, CVĐ, và CVB. Do đó, cần đặt ra việc trì hoãn đưa chiều dài xương đùi vào quy trình siêu âm cơ bản, cho đến khi những người mới thực hành có kĩ năng siêu âm thuần thục hơn. Nếu sử dụng quy trình này, không nên dùng chiều dài xương đùi để tính cân nặng thai.

Cân nặng ước lượng của thai nhi

Một khi có được 4 số đo trên, phần mềm siêu âm sẽ tính ra cân nặng ước lượng dựa vào phần mềm toán học. Công thức của Hadlock và cộng sự là công thức thường được sử dụng nhất để tính cân nặng, được phát triển từ những năm 1980 (1). Tính cân nặng trong tam cá nguyệt thứ 2 chính xác hơn tam cá nguyệt thứ 3 nhưng ứng dụng lâm sàng lại ít hơn. Trong tam cá nguyệt thứ 3, việc ước lượng cân nặng thai nhi khá quan trọng trong việc phát hiện thai chậm tăng trưởng hoặc thai to. Việc ước lượng thai to không quá chính xác và sai số có thể vượt quá 10%(2). Vấn đề này sẽ được bàn luận chi tiết trong chương sau.

Giải phẫu học thai nhi cơ bản:

Mặt dù khảo sát hình thái thai nhi là phần cơ bản của quy trình siêu âm sản như định nghĩa của các tổ chức trong và ngoài nước (3, 4), nhưng ở một số nơi thiếu nhân lực, mục tiêu tiên quyết của siêu âm 3 tháng giữa là phát hiện những thai kì nguy cơ cao có thể làm gia tăng nguy cơ mắc bệnh và tử vong sau sanh ở sản phụ và thai nhi. Do đó, khảo sát hình thái cơ bản thai nhi thường không phải là quy trình siêu âm cơ bản của nơi đó. Giải phẫu thai cơ bản được nêu ra trong chương này mang lại lợi ích toàn diện và cũng là quy trình siêu âm cơ bản được sử dụng ở nhiều nước đối với siêu âm ở tam cá nguyệt thứ 2 và thứ 3. Hình dạng bánh nhau, vị trí nhau trong buồng tử cung, đánh giá lượng ối, phần phụ cũng là một phần của các bước siêu âm cơ bản. Tất cả được nêu trong những chương riêng biệt sau của quyển sách này. **Bảng 5.8** liệt kê các cấu trúc giải phẫu cơ bản cần khảo sát trong siêu âm tam cá nguyệt thứ 2.

Để biết thêm thông tin của hướng dẫn thực hành về siêu âm sản khoa cơ bản, vui lòng tham khảo trên trang web của Viện siêu âm y khoa Mỹ (www.AIUM.org) và của tổ chức quốc tế về siêu âm sản phụ khoa (www.ISUOG.org) (3, 4).

Bảng 5.8	Các bước khảo sát hình thái học cơ bản trong tam cá nguyệt thứ hai

- ĐẦU
  - Não thất bên, đám rối mạng mạch, liềm não, vách trong suốt, tiểu não, bể lớn hố sau; môi trên và rãnh mũi-môi (nhân trung).
- NGỰC
  - Tim; Mặt cắt 4 buồng, buồng thoát thất trái, buồng thoát thất phải và cấu trúc phổi.
- BỤNG
  - Dạ dày (có hay không, kích thước, vị trí), thận, bàng quang, dây rốn cắm vào thành bụng thai nhi, số lượng mạch máu trong cuống rốn.
- HỆ XƯƠNG
  - Cột sống cổ, ngực, lưng, và cùng cụt.
- TỨ CHI
  - Tay và chân
- BÁNH NHAU
- DỊCH ỐI
- PHẦN PHỤ

Giải phẫu học vùng đầu

3 mặt cắt ngang trên siêu âm cần dùng để đánh giá giải phẫu học vùng đầu: mặt cắt ngang não thất bên (**hình 5.11**), mặt cắt ngang đường kính lưỡng đỉnh (**Hình 5.2**), và mặt cắt ngang hố sau (**hình 5.12**).

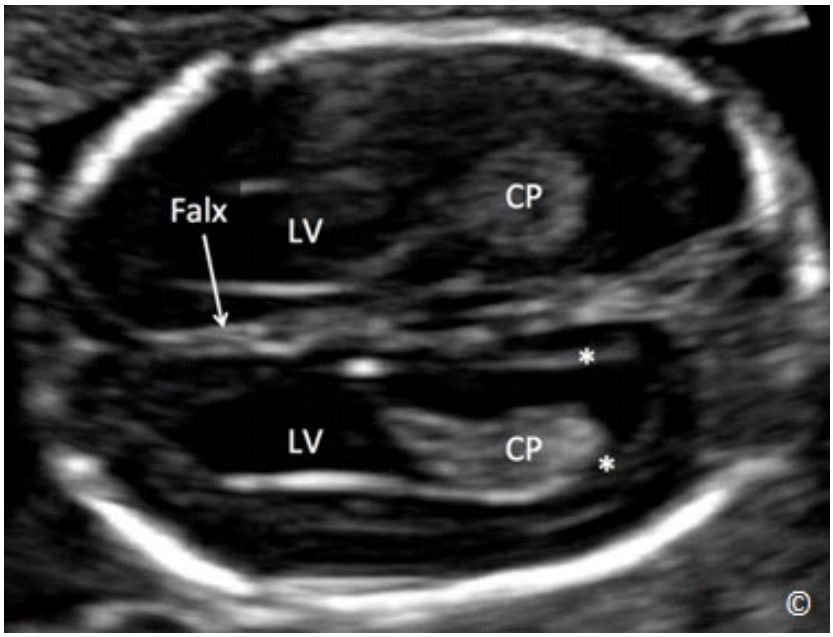

Hình 5.11: Mặt cắt ngang đầu ở vị trí ngang não thất bên 2 bên (LV). Các mốc giải phẫu của mặt cắt bao gồm não thất bên, vách trong suốt và liềm não (Falx). Não thất bên được đo ở ngã ba của não thất (dấu sao). CP = Choroid Plexus: đám rối mạng mạch.

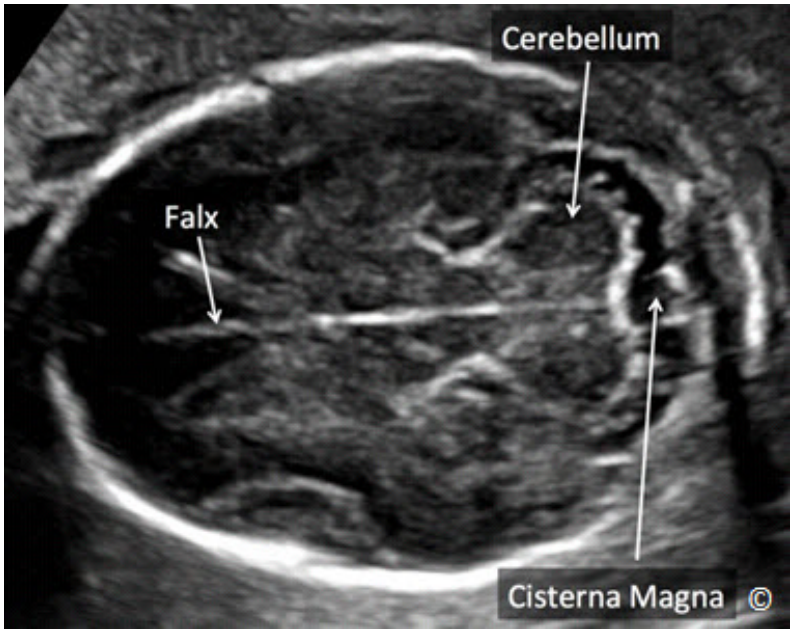

Hình 5.12: mặt cắt ngang hố sau. Các mốc trên siêu âm gồm tiểu não, bể lớn hố sau và liềm não. (Falx).

Mặt cắt ngang não thất bên:

Phần này giới thiệu mặt cắt ngang vùng đầu thai nhi, ngang qua 2 não thất bên(**hình 5.11**). Điểm mốc giải phẫu ở mặt cắt chuẩn trên siêu âm bao gồm: não thất bên, vách trong suốt, đường giữa liềm não (**hình 5.11**). Trên mặt cắt này, ta nên đo độ rộng ở vị trí giao nhau của não thất (atrium of lateral ventricular) (chỗ giao nhau của 3 sừng trán, chẩm và sừng thái dương hay còn gọi là ngã ba não thất hoặc ngã tư não thất tùy tài liệu dịch) của não thất bên đối diện, phía xa đầu dò (**hình 5.11**) do não thất bên phía gần đầu dò sẽ bị che khuất bởi bóng xương sọ gần đầu dò (**hình 5.11**). Não thất bên nên được đo ở vị trí như **Hình 5.11** và bình thường nhỏ hơn hoặc bằng 10 mm ở bất kì tuổi thai nào. Dãn não thất được định nghĩa khi đường kính não thất bên > 10 mm, cũng bất thường hay gặp nhất trong các bất thường trong não (**hình 5.13**) được chẩn đoán trước sanh. Dãn não thất thường kết hợp với nhiều bất thường não khác và đi kèm lệch bội, vì vậy, nếu phát hiện dãn não thất cần có sự tầm soát toàn diện trên siêu âm và tư vấn kiểm tra bất thường nhiễm sắc thể. Não thất duy nhất (holoprosencephaly) cũng có thể phát hiện trên mặt cắt này, nguyên nhân của holoprosencephaly là do trong quá trình phân chia phôi thai giai đoạn sớm, não trước không phân chia hoàn chỉnh (**Hình 5.14 A và B**). Thai vô não (không có nhu mô não thường kết hợp với không có hợp sọ) (**Hình 5.15 A và B**) và thoát vị não (**Hình 5.16 A và B**), (khiếm khuyết khu trú của hợp sọ – khiếm khuyết ống thần kinh), cũng có thể được phát hiện ở mặt cắt này.

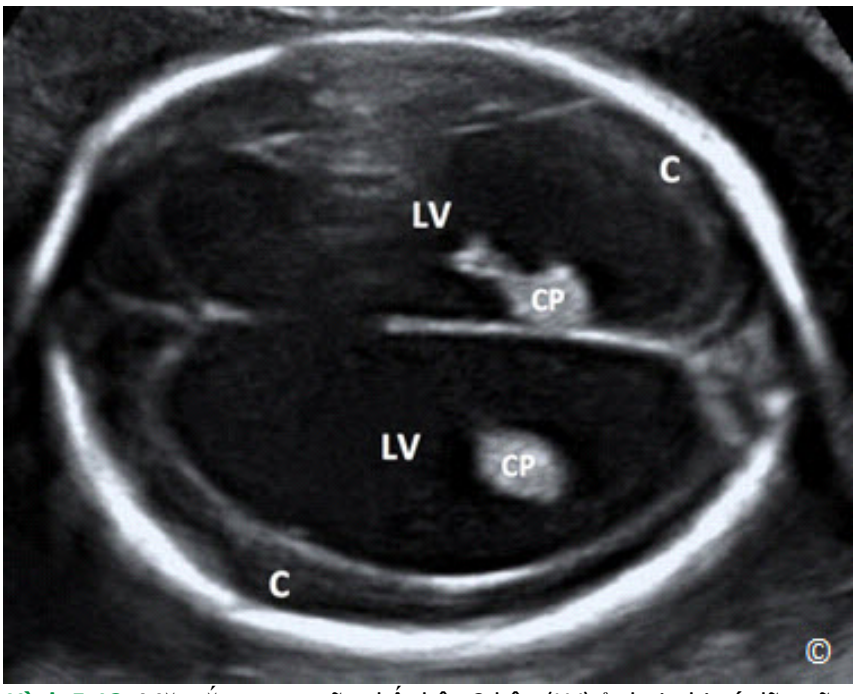

Hình 5.13: Mặt cắt ngang não thất bên 2 bên (LV) ở thai nhi có dãn não thất 2 bên. Chú ý: não thất dãn rộng (LV) và vỏ não bị chèn ép (C), đám rối mạng mạch (CP).

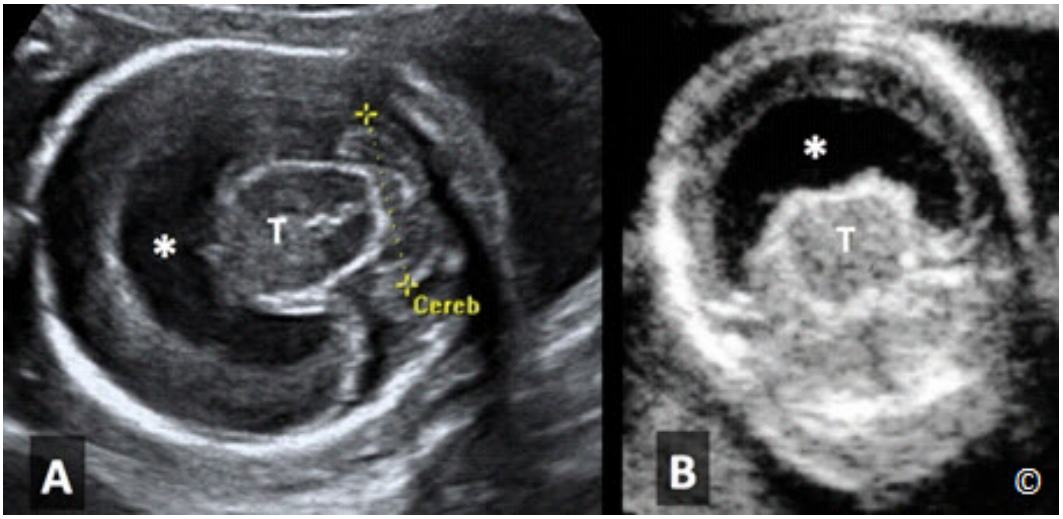

Hình 5.14 A và B: Não thất duy nhất ở 2 phôi thai quan sát ở mặt cắt ngang đầu (A) và mặt phẳng trán (B). 1 não thất (dấu sao) với đồi thị hòa nhập (T). Chú ý tiểu não thiểu sản ở hình A (Cereb) (là dấu hiệu không điển hình của não thất duy nhất.

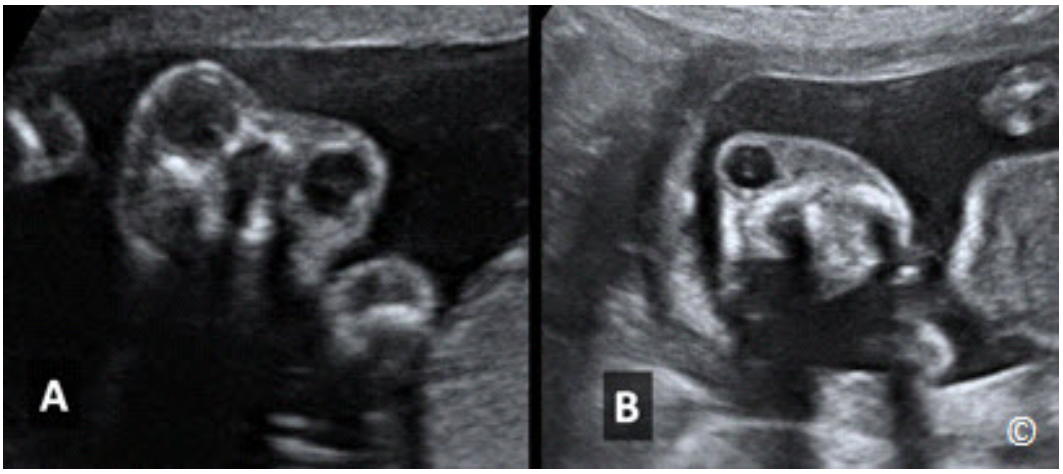

Hình 5.15 A và B: Cấu trúc đầu của 2 thai vô não (A và B). Chú ý: không quan sát thấy hộp sọ và nhu mô não bình thường.

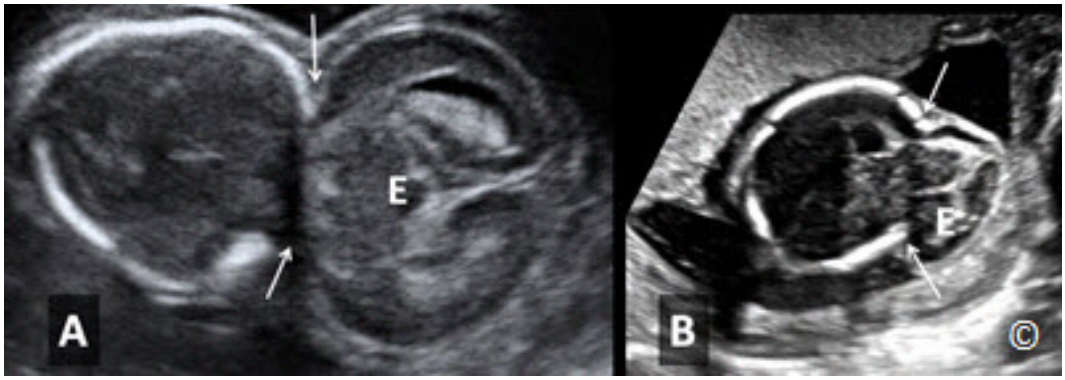

Hình 5.16 A và B: Mặt cắt ngang của đầu ở 2 thai (A và B) có thoát vị não (E). Chú ý vị trí khiếm khuyết vòm sọ (mũi tên) ở vùng chẩm là vị trí thường gặp nhất cho bất thường này. Mô não trong khối thoát vị có thể thấy trong cả 2 trường hợp (E).

Mặt cắt ngang hố sau

Mặt cắt ngang hố sau, có thể gọi là mặt cắt ngang não, là mặt cắt chếch nghiêng nhẹ về phía hố sau (**Hình 5.17**). Trong mặt cắt này có thể thấy tiểu não, bể lớn hố sau, não thất ba và não thất tư (**Hình 5.17**). Ta có thể dễ dàng cắt được mặt cắt này khi chếch đầu dò về phía sau 45 độ từ mặt cắt lưỡng đỉnh đồng thời tránh bóng lưng xương sọ. Những bất thường thường gặp nhất phát hiện ở mặt cắt này nằm trong bất thường Dandy-Walker (**Hình 5.18**), loạn sản thùy nhộng tiểu não (**hình 5.19**) và bất thường Chiari (**Hình 5.20**) (thường là chẻ đôi đốt sống). Thông thường, thoát vị não vùng chẩm nhỏ, phía sau, chỉ có thể quan sát rõ ở mặt cắt này. Chẻ đôi đốt sống (với bất thường Chiari II) (**Hình 5.20, 5.21 A và B**) đòi hỏi mổ sau sanh để che lấp khiếm khuyết vùng tủy sống và đặt shunt thông với hệ thống não thất bị tắc nghẽn.

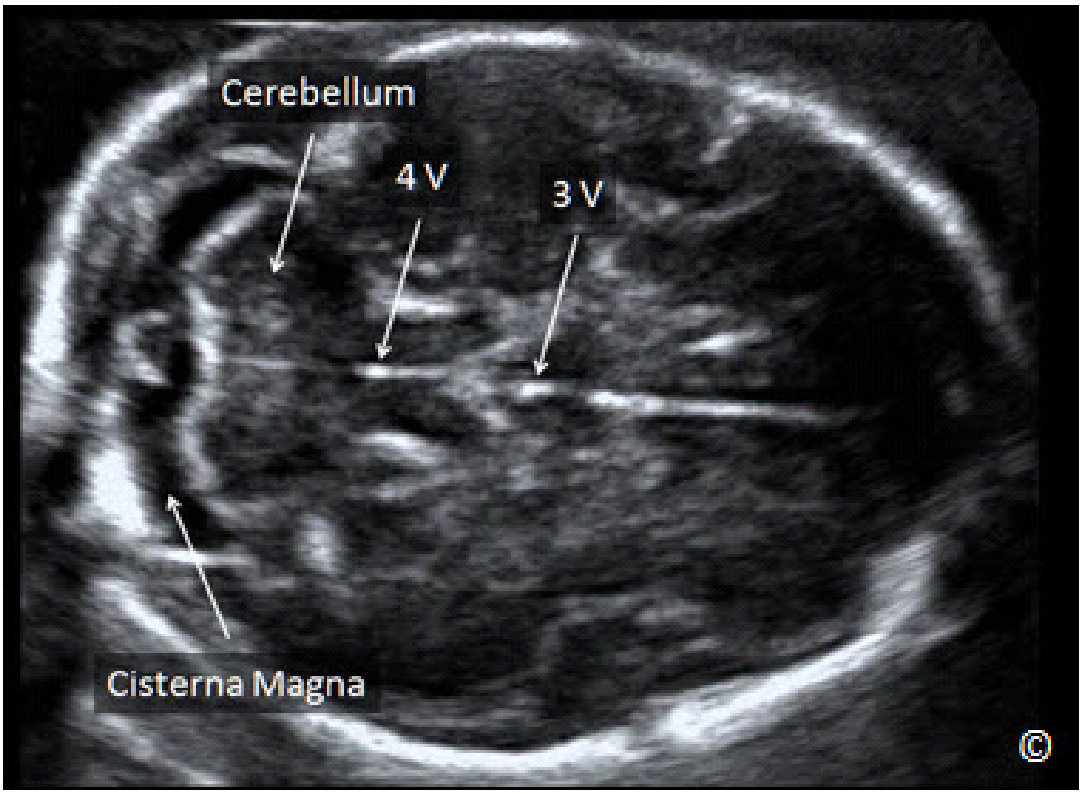

Hình 5.17: Mặt cắt ngang não (ngang - chếch nghiêng). Hố sau chứa tiểu não (cerebellum), bể lớn (cisterna magna). Não thất tư (4V) và não thất ba (3V) cũng quan sát thấy ở mặt cắt này.

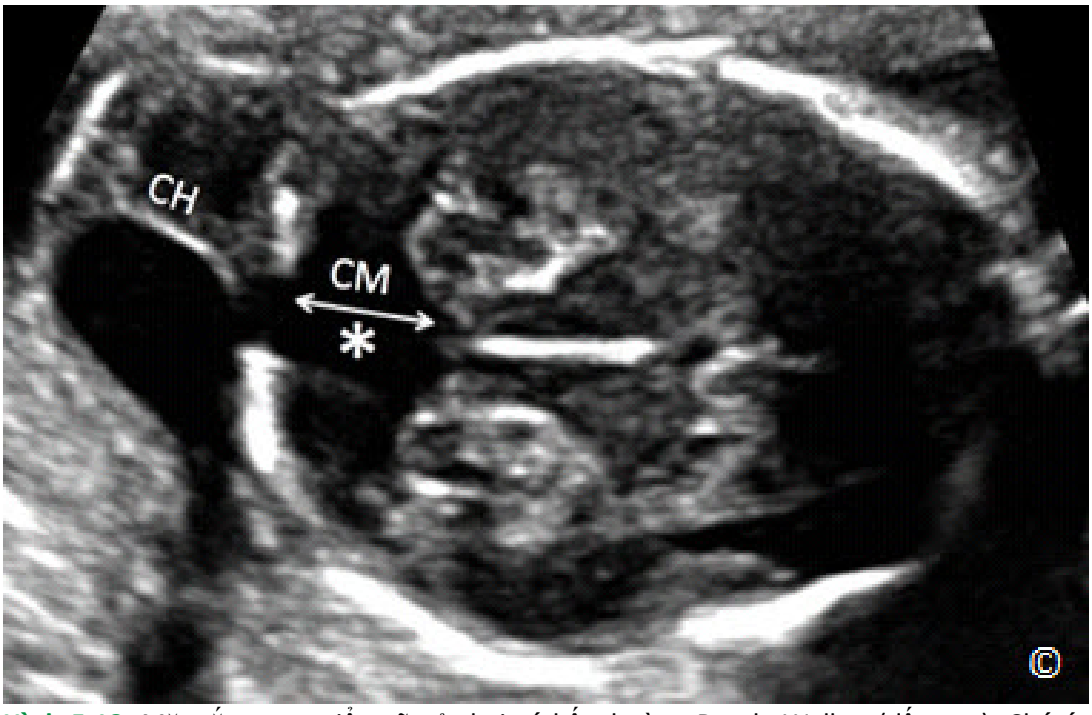

Hình 5.18: Mặt cắt ngang tiểu não ở thai có bất thường Dandy Walker (dấu sao). Chú ý: không quan sát thấy tiểu não và hố sau dãn rộng (CM), nang bạch huyết vùng cổ (CH)

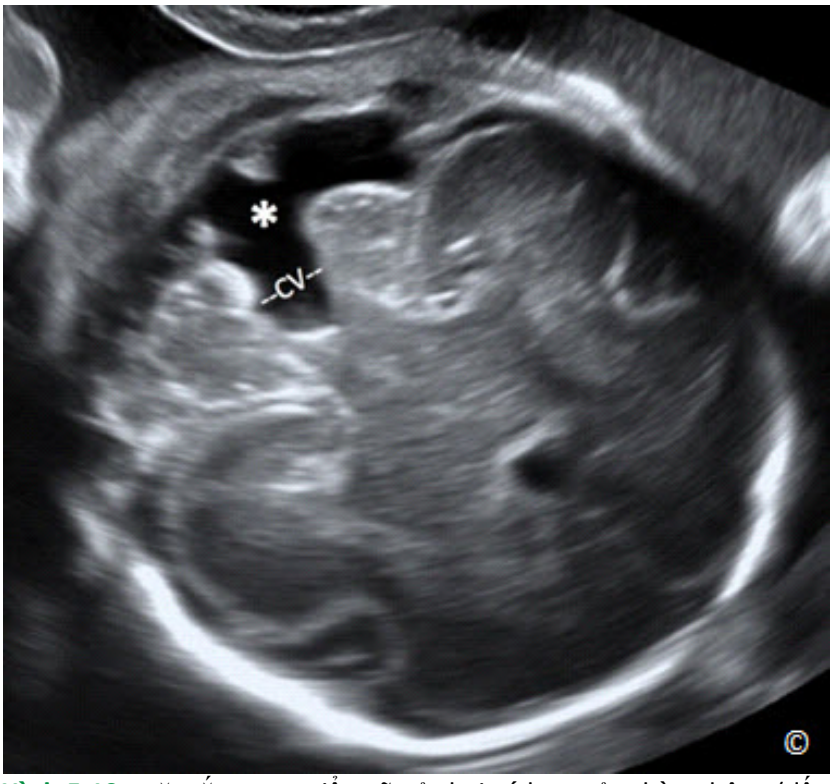

Hình 5.19: mặt cắt ngang tiểu não ở thai có loạn sản thùy nhộng (dấu sao). Chú ý: không quan sát thấy thùy nhộng (CV) với bể lớn dãn rộng (dấu sao)

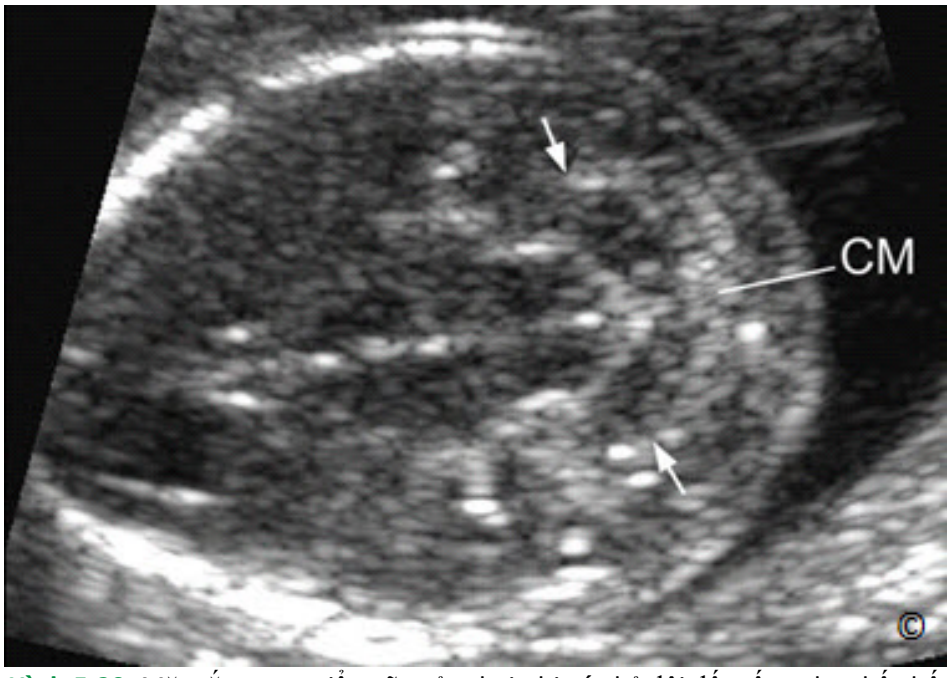

Hình 5.20: Mặt cắt ngang tiểu não của thai nhi có chẻ đôi đốt sống cho thấy hố sau có sự thay đổi (Chiari II) Chú ý: có sự tắc nghẽn bể lớn hố sau (CM) và bất thường hình dạng tiểu não (mũi tên)

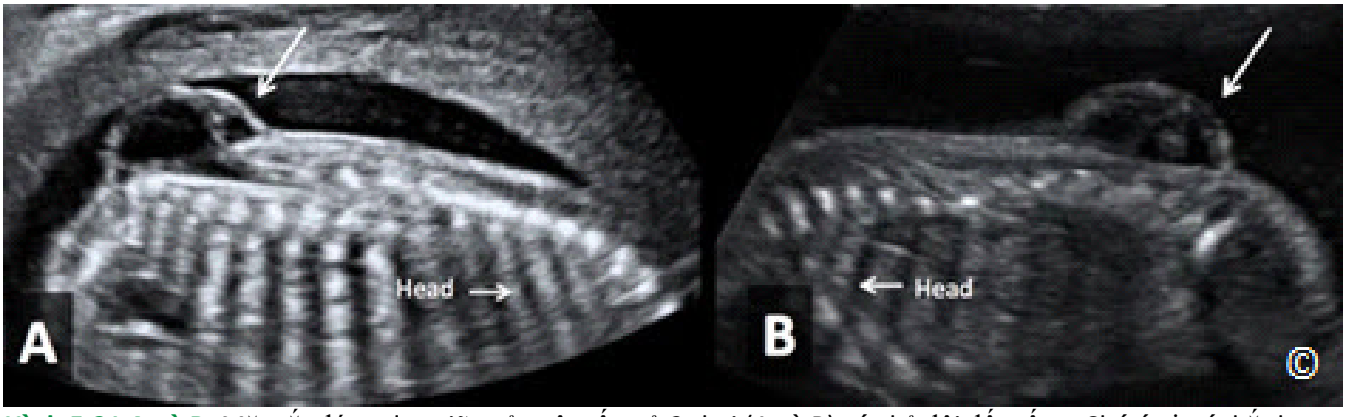

Hình 5.21 A và B: Mặt cắt đứng dọc giữa của cột sống ở 2 thai (A và B) có chẻ đôi đốt sống. Chú ý vị trí thắt lưng-cùng của khiếm khuyết đốt sống (mũi tên)

Mặt cắt ngang đường kính lưỡng đỉnh

Các mốc trên siêu âm giúp xác định đúng mặt cắt đường kính lưỡng đỉnh chuẩn đã được mô tả ở chương trước (**hình 5.2**), bao gồm liềm não, vách trong suốt, đồi thị. Những bất thường phát hiện được trong mặt cắt này bao gồm dãn não thất (**hình 5.22 A và B**), não thất duy nhất (holoprosencephaly) (**hình 5.14**), bất sản thể chai (**hình 5.23**) và loạn sản vách thị (**hình 5.24**). Những bất thường hiếm gặp khác trong sọ, như khối u, có thể phát hiện trong mặt cắt này. Để đánh giá toàn diện hệ thống thần kinh

trung ương đòi hỏi nhiều mặt cắt của não từ mặt cắt đứng dọc giữa, mặt phẳng trán, mặt cắt ngang và có thể đánh giá qua đầu dò bụng và đầu dò âm đạo (khi có thể)

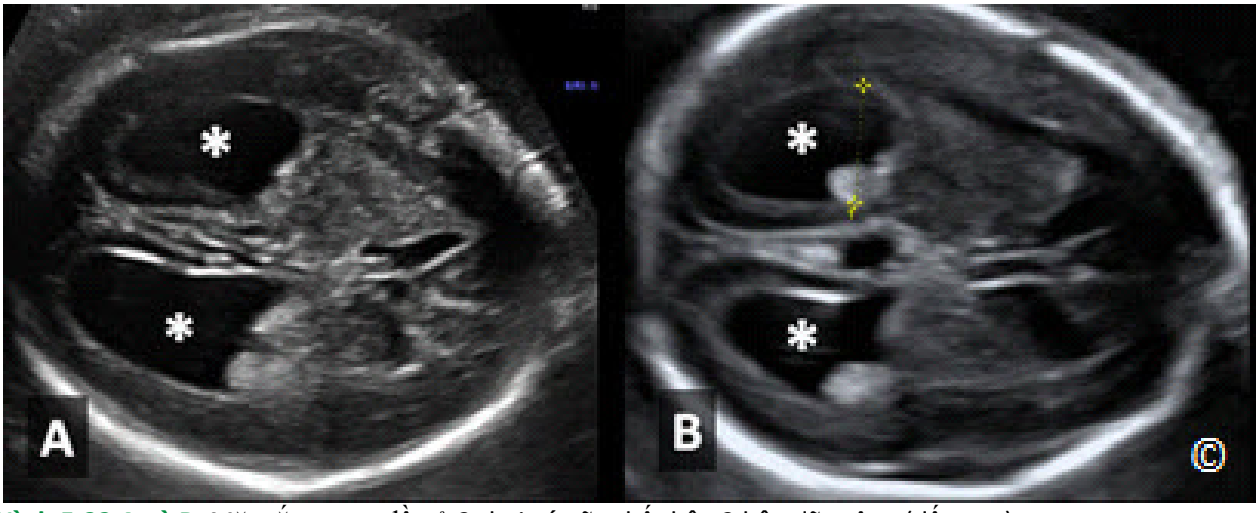

Hình 5.22 A và B: Mặt cắt ngang đầu ở 2 thai có não thất bên 2 bên dãn rộng (dấu sao).

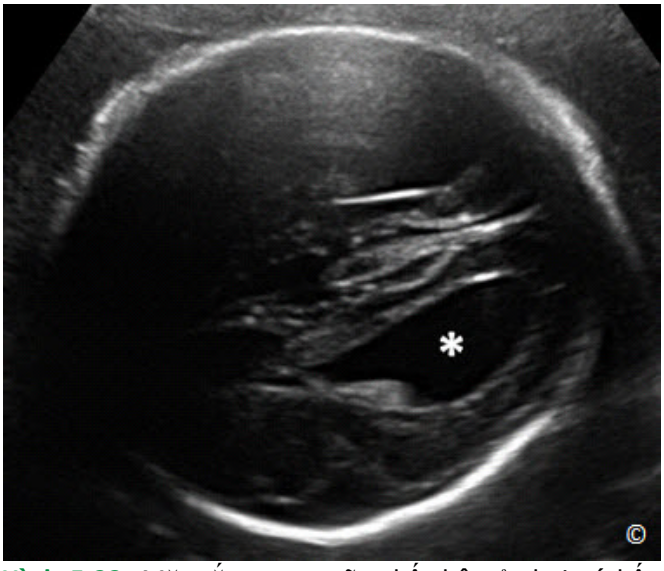

Hình 5.23: Mặt cắt ngang não thất bên ở thai có bất sản thể chai (ACC). Chú ý: hình ảnh não thất bên dãn hình giọt nước (dấu sao), 1 đặc điểm đặc trưng của bất sản thể chai.

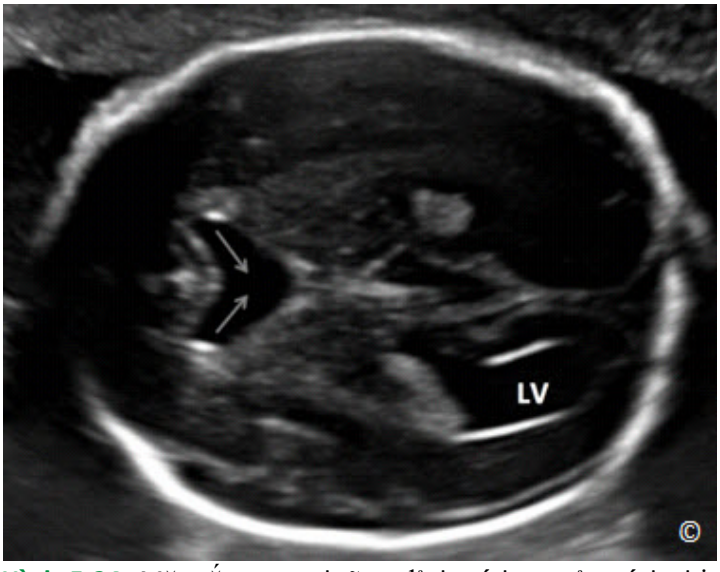

Hình 5.24: Mặt cắt ngang lưỡng đỉnh có loạn sản vách-thị. Chú ý: không quan sát thấy vách trong suốt và sừng trán não thất bên 2 bên thông nhau (mũi tên). LV= não thất bên trái.

Giải phẫu học vùng mặt

Cấu trúc giải phẫu ta có thể đánh giá đầu tiên là hai hốc mắt, môi trên và nếp mũi-môi (nhântrung)

Các mặt cắt vùng mặt:

Để khảo sát vùng mặt thai nhi, từ mặt cắt lưỡng đỉnh, ta xoay đầu dò 90 độ và trượt nhẹ về phía trước tiếp tuyến với vùng mặt để quan sát 2 hốc mắt, môi trên và nhân trung. Mặt phẳng ngang hốc mắt là mặt phẳng tiếp tuyến với đầu ở vị trí hốc mắt **(hình 5.25**). Mặt phẳng tiếp tuyến với môi (**hình 5.26**) có thể phát hiện chẻ mặt (**hình 5.27**). Mặt phẳng đứng dọc giữa mặt (**hình 5.28**) khá quan trọng do nó cho ta khảo sát được vùng cằm dưới, giúp các bà mẹ có thể nhận ra con mình và đóng vai trò quan trọng trong việc làm cầu nối giữa tình cảm mẹ và con.

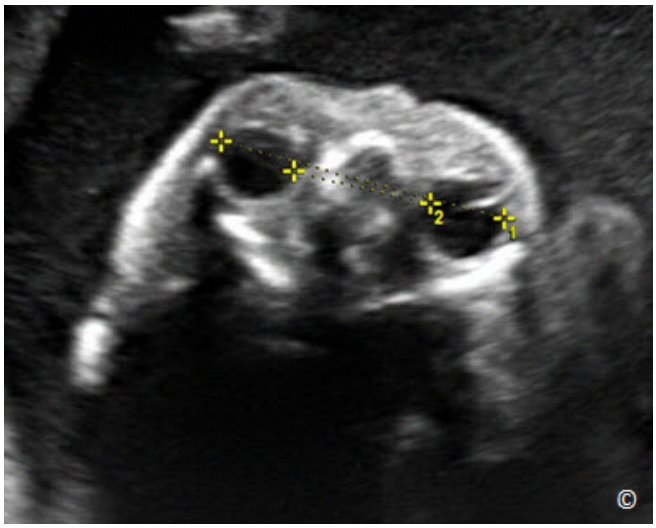

Hình 5.25: Mặt phẳng tiếp tuyến của vùng đầu ở ngang hốc mắt. (có thể đo đường kính ngoài (1) và trong (2) của hốc mắt ở mặt cắt này)

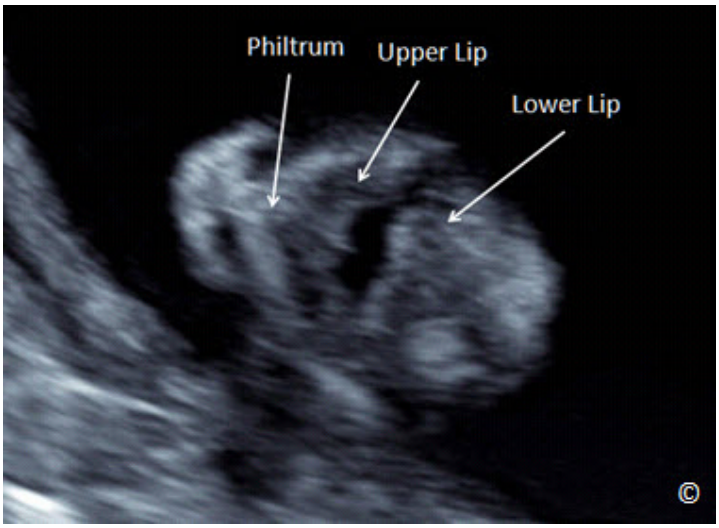

Hình 5.26: Mặt phẳng tiếp tuyến của vùng mặt cho thấy phần mô mềm của môi trên, nếp mũi môi, và môi dưới (xem chú thích trên hình)

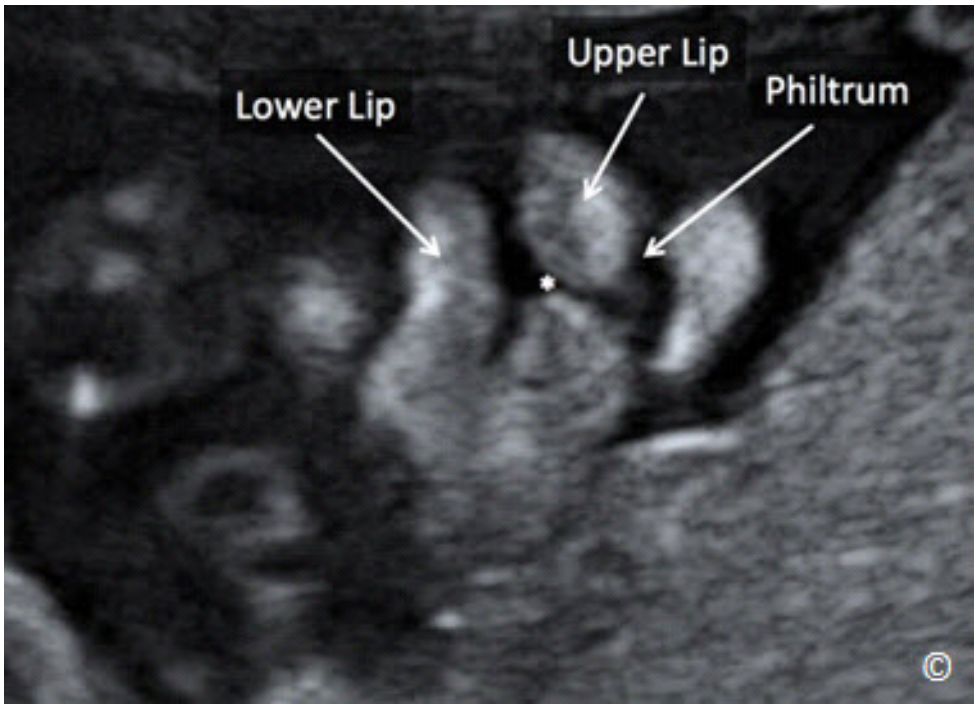

Hình 5.27: Mặt phẳng tiếp tuyến của vùng mặt cho thấy phần mô mềm của môi trên, nếp mũi-môi, và môi dưới ở thai nhi có sứt môi (dấu sao).

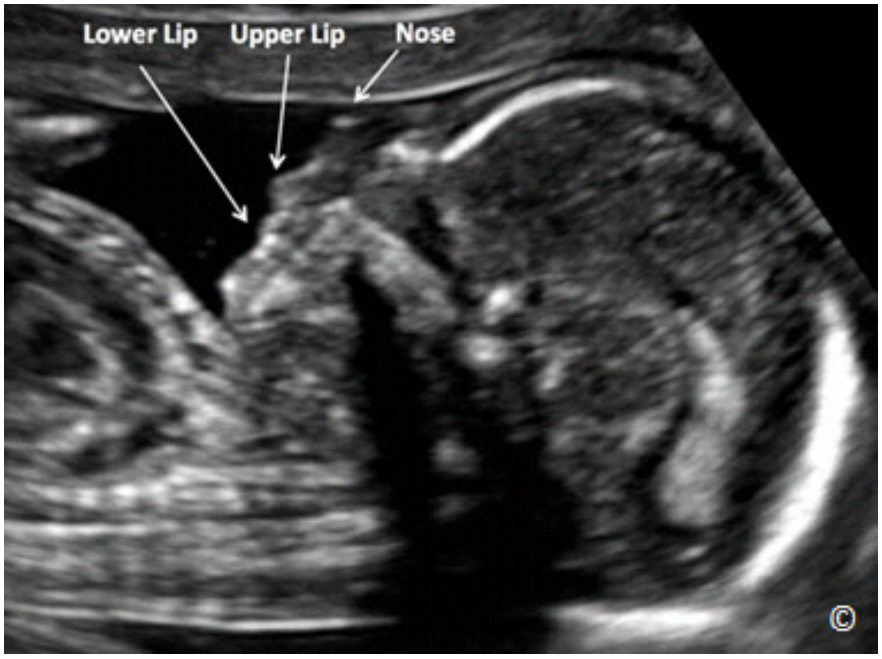

Hình 5.28: Mặt cắt đứng dọc giữa của vùng đầu và mặt. Chú ý trên hình mặt cắt nghiêng có thể nhận biết được chóp mũi, môi trên, môi dưới (chú thích trên hình)

Giải phẫu học vùng ngực

Mặt cắt cần cho việc khảo sát phổi và tim là mặt cắt 4 buồng, mặt cắt này tương ứng với mặt cắt ngang của ngực ở vị trí tim. (**hình 5.29**) **Bảng 5.9** nêu ra những điểm mốc giải phẫu của mặt cắt 4 buồng.

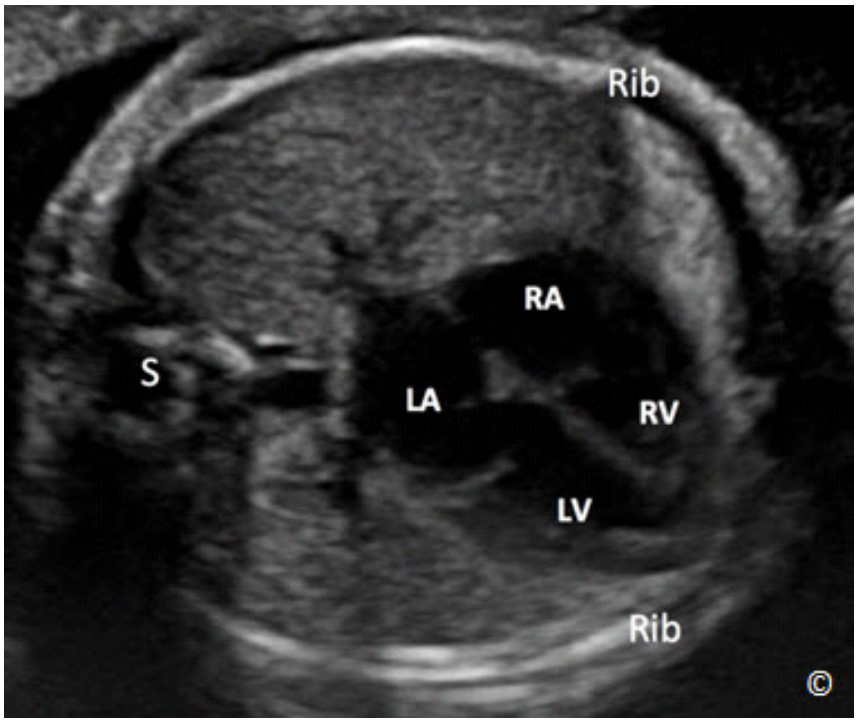

Hình 5.29: Mặt cắt ngang ngực ở ngang vị trí 4 buồng tim. Chú ý: ta có thể thấy trọn cung xương sườn ở mỗi bên trên hình này (Rib). S= spine: cột sống, LA= left atrium: nhĩ trái, RA= right atrium: nhĩ phải, LV= left ventricle: thất trái and RV= right ventricle: thất phải.

BẢNG 5.9	Các mốc giải phẫu trên siêu âm của mặt cắt 4 buồng tim

- Toàn bộ phần cung sườn ở mỗi bên
- 4 buồng tim
- Tim chiếm 1/3 lồng ngực
- Mỏm tim lệch trái với trục tim nằm trong khoảng 45+/- 20 độ.

Trong mặt cắt này, buồng tim nằm sau nhất là tâm nhĩ trái, ngược lại, buồng tim nằm ngay dưới xương ức là tâm thất phải (**Hình 5.29**). Những bất thường lớn có thể xác định ở mặt cắt này bao gồm những bất thường tim và phổi. Những bất thường bẩm

sinh tim thường gặp có thể phát hiện trên mặt cắt 4 buồng bao gồm thiểu sản tim (trái hoặc phải) (**Hình 5.30**), bất thường lá van lớn (kênh nhĩ thất) và tắc nghẽn buồng thoát nặng (không lỗ van động mạch phổi hoặc hẹp đáng kể động mạch phổi). Hầu hết những bất thường tim này cần can thiệp phẫu thuật sớm sau sanh do phụ thuộc ống động mạch. Kênh nhĩ thất không phải là bênh lí cần can thiệp khẩn sau sanh nhưng nó kết hợp với hội chứng Down trong 60% các trường hợp. Hầu hết các tổn thương lồng ngực thường gặp bao gồm: thoát vị hoành (**Hình 5.31**); tổn thương tăng sinh dạng nang và tăng sáng phổi như trong bệnh lí tăng sinh tuyến dạng nang (CCAM, thể nang hoặc đặc) (**hình 5.32**); phổi biệt trí thể ngoại thùy (extra-lobar sequestration) (**Hình 5.33**); và tràn dịch màng phổi (**hình 5.34**). Một vài tổn thương này là lành tính và thường thoái hóa tự nhiên lúc gần sanh. Nếu tràn dịch màng phổi xảy ra trong bệnh cảnh thai tích dịch không do nguyên nhân miễn dịch, thì nó có thể dẫn đến tử vong trong bào thai hoặc sau sanh. Thoát vị hoành cần mổ sớm sau sanh, với tỉ lệ sống sót khoảng 50-70% nếu được mổ ở tuyến trên có đủ trang thiết bị và chuyên môn.

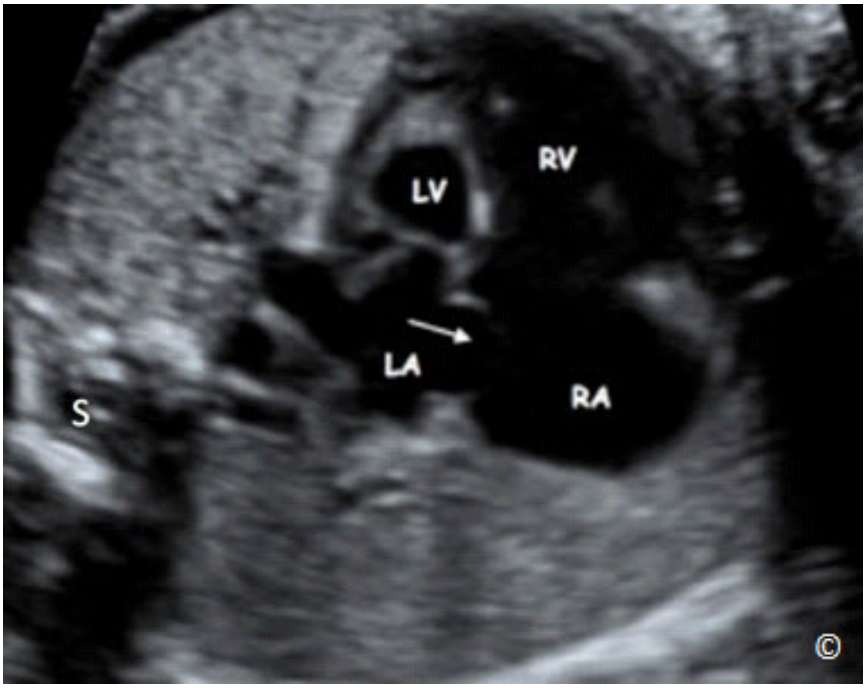

Hình 5.30: mặt cắt 4 buồng của thai nhi có hội chứng thiểu sản tim trái. Chú ý kích thước thất trái nhỏ (LV). Trong trường hợp này, mũi tên chỉ lỗ bầu dục, nơi có dòng phụt ngược điển hình trong trường hợp này. S = spine: cột sống, LA= left atrium: nhĩ trái, RA= right atrium: nhĩ phải, and RV= right ventricle: thất phải.

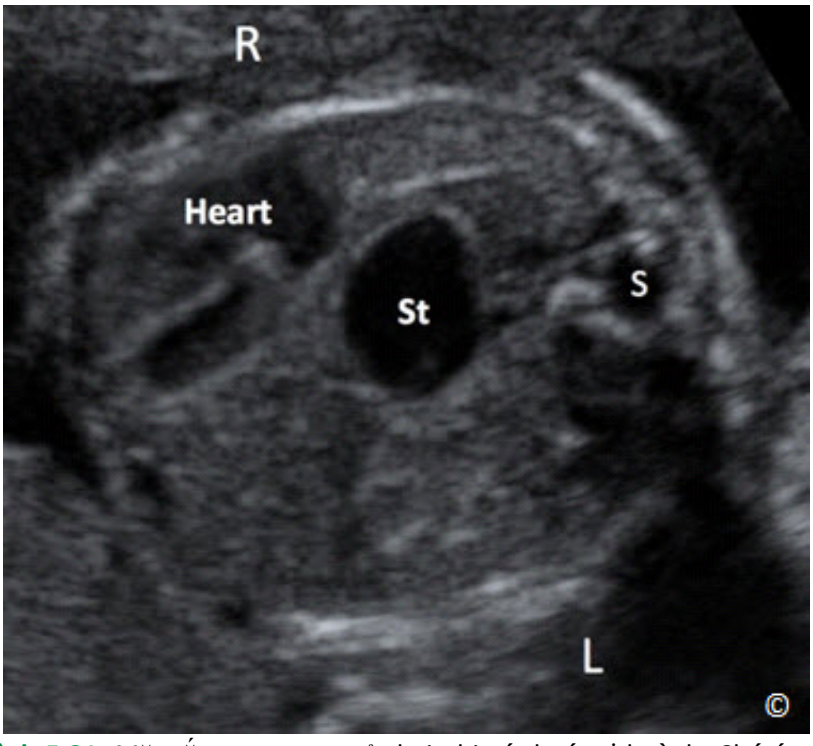

Hình 5.31: Mặt cắt ngang ngực ở thai nhi có thoát vị hoành. Chú ý: dạ dày (St) đi lên trên lồng ngực. Tim bị đẩy sang phải lồng ngực. S = spine: cột sống, R=phải, L=trái.

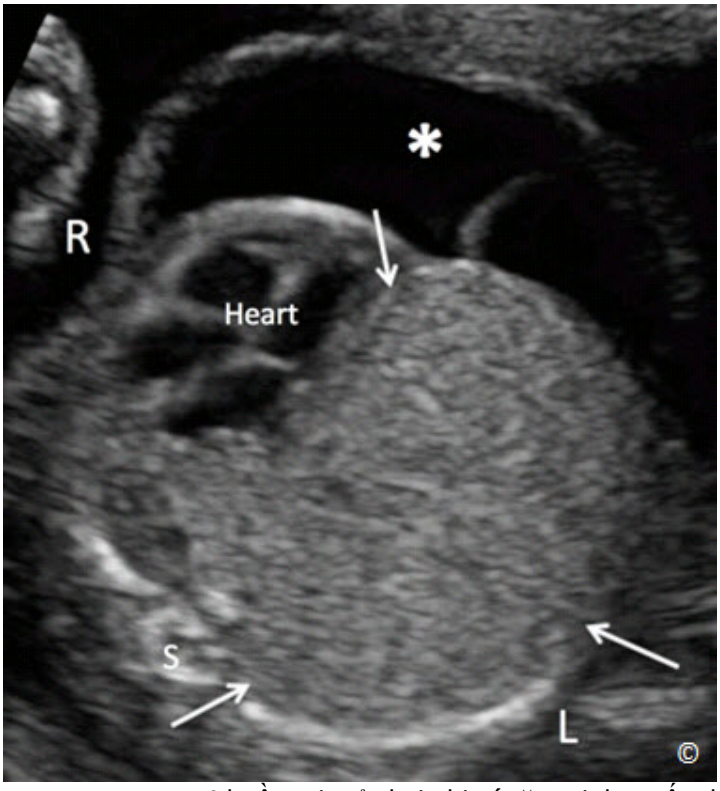

Hình 5.32: Mặt cắt ngang ngực qua 4 buồng tim ở thai nhi có tăng sinh tuyến dạng nang bẩm sinh của phổi trái. Chú ý khối echo dày sáng lớn kết hợp với tràn dịch (dấu sao). Tim bị đẩy lệch sang ngực phải. R = phải, L = trái and S = cột sống.

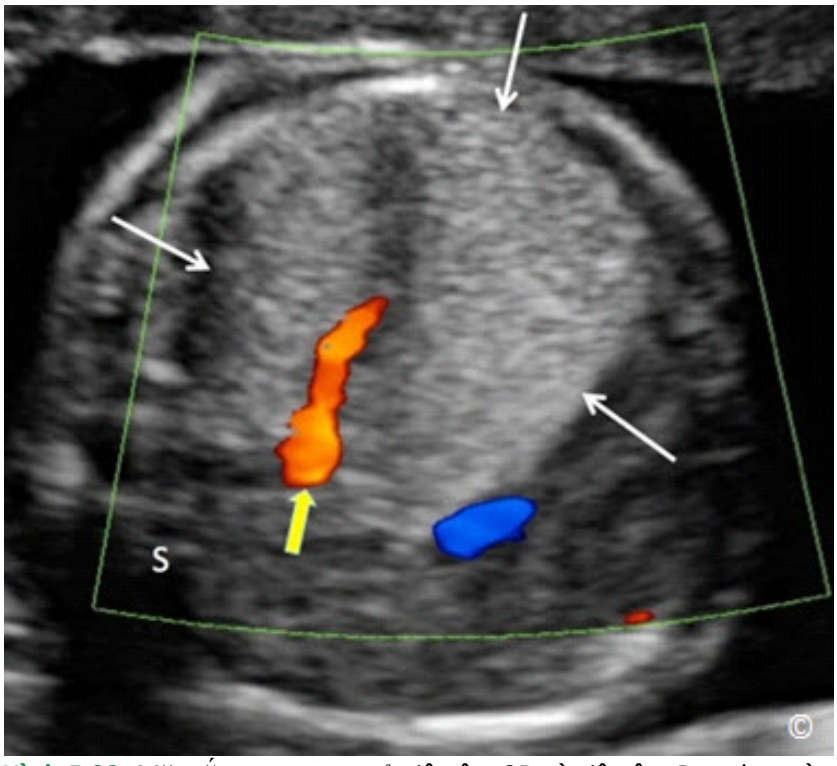

Hình 5.33: Mặt cắt ngang ngực ở siêu âm 2D và siêu âm Doppler màu ở thai nhi có phổi biệt trí (mũi tên trắng). Chú ý mạch máu cung cấp (mũi tên vàng) thường xuất phát từ tuần hoàn hệ thống. S= cột sống.

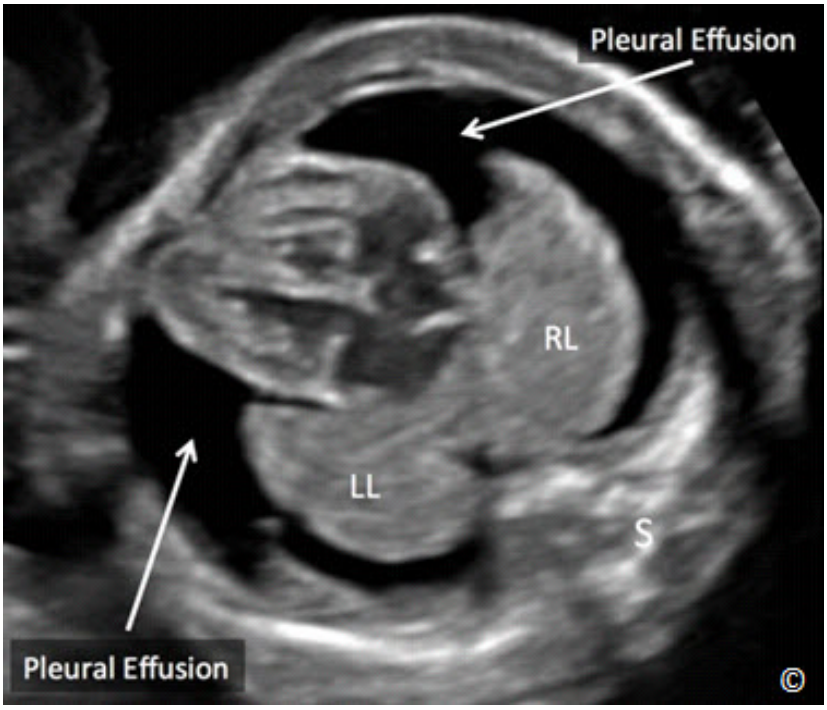

Hình 5.34: Mặt cắt ngang ngực ở tuổi thai 23 tuần cho thấy tràn dich màng phổi 2 bên (mũi tên). Tràn dịch màng phổi thoái hóa tự nhiên và hấp thu trong những lần siêu âm theo dõi sau đó. S = cột sống, RL = phổi phải, LL = phổi trái.

Giải phẫu học vùng bụng:

Dạ dày thấy được ở mặt cắt chuẩn ngang bụng, đó cũng là mặt cắt dùng để đo chu vi bụng (CVB). Nếu vẫn không quan sát thấy dạ dày sau nhiều lần khảo sát, thì đó là dấu hiệu điển hình của teo hẹp thực quản (một đoạn của thực quản không có lỗ thông), ngược lại nếu thấy hình ảnh bóng đôi, là dấu hiệu của teo hẹp tá tràng. (**Hình 5.35**). Những bất thường thành bụng bao gồm thoát vị rốn (**hình 5.36**) và hở thành bụng (**hình 5.37 A và B**). Tất cả những bất thường thường không đe dọa tính mạng, nhưng đòi hỏi phải phẫu thuật sớm sau sanh. Một vài bất thường lớn thường kết hợp lượng nước ối giảm nhiều như bệnh lí bất sản thận 2 bên (**Hình 5.38 A và B**), bệnh lí thận đa nang ở trẻ nhỏ (**Figure 5.39 A - C**), và tắc nghẽn đường ra của bàng quang (**Hình 5.40 A và B**). Thận ứ nước, do trào ngược hoặc tắc nghẽn bể thận-niệu quản (**hình 5.41**) nhìn chung thường ít nghiêm trọng hơn.

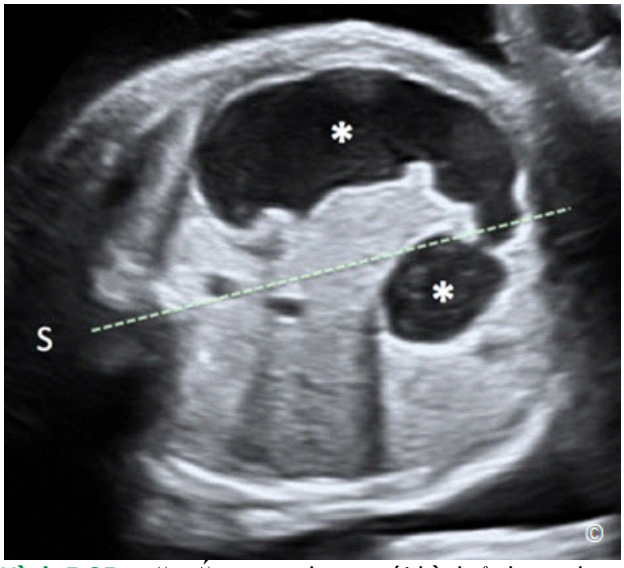

Hình 5.35: mặt cắt ngang bụng với hình ảnh teo hẹp thực quản. Chú ý dạ dày to vượt qua đường giữa (đường gạch nối) và có hình ảnh bóng đôi (dấu sao). S= cột sống.

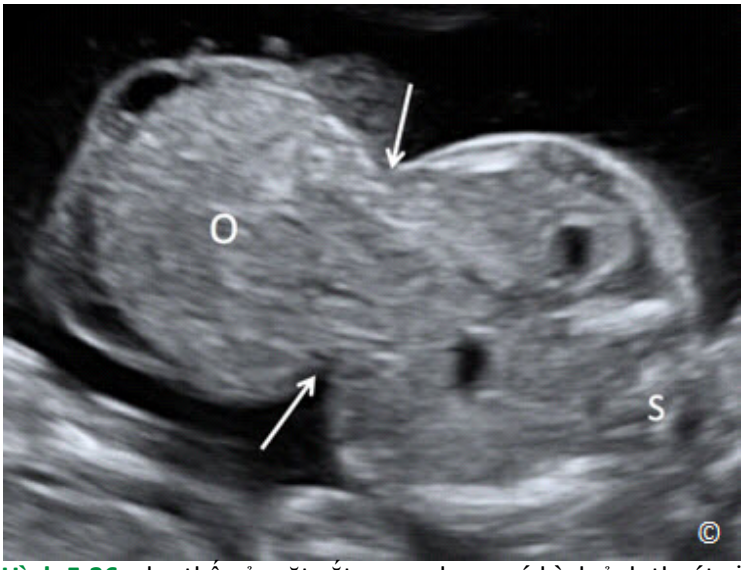

Hình 5.36: cho thấy ở mặt cắt ngang bụng có hình ảnh thoát vị rốn (O). Chú ý vị trí trung tâm của khiếm khuyết thành bụng (mũi tên). S = cột sống.

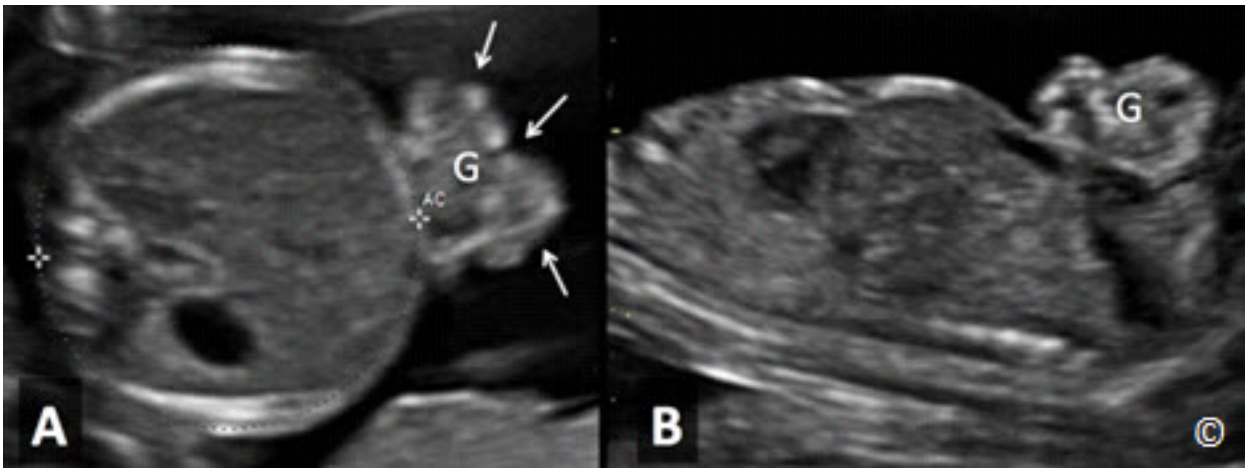

Hình 5.37 A và B: Mặt phẳng cắt ngang (A) và mặt phẳng đứng dọc giữa (B) của thai nhi có hở thành bụng (G). Chú ý khối thoát vị không có màng bao (mũi tên). AC = Abdominal Circumference (chu vi vòng bụng).

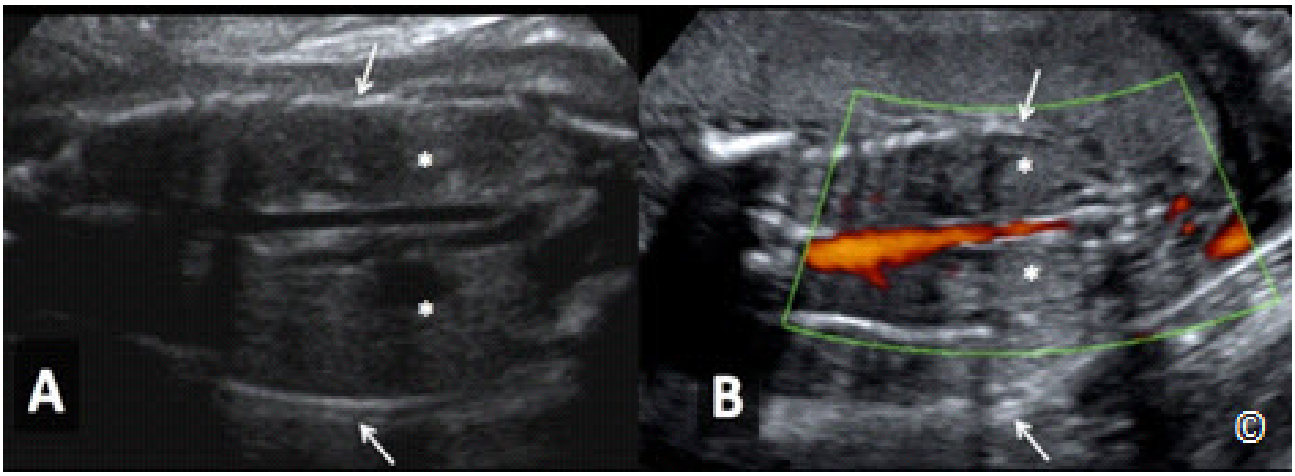

Hình 5.38 A và B: Mặt phẳng đứng dọc ngang của vùng bụng trên siêu âm 2D (A) và có phổ Doppler (B) ở thai có bất sản thận 2 bên. Chú ý: không quan sát thấy nước ối (mũi tên) và không thấy thận ở 2 hố thận (dấu sao) ở cả 2 hình ảnh trên. Không thấy động mạch thận 2 bên trên siêu âm Doppler (B)

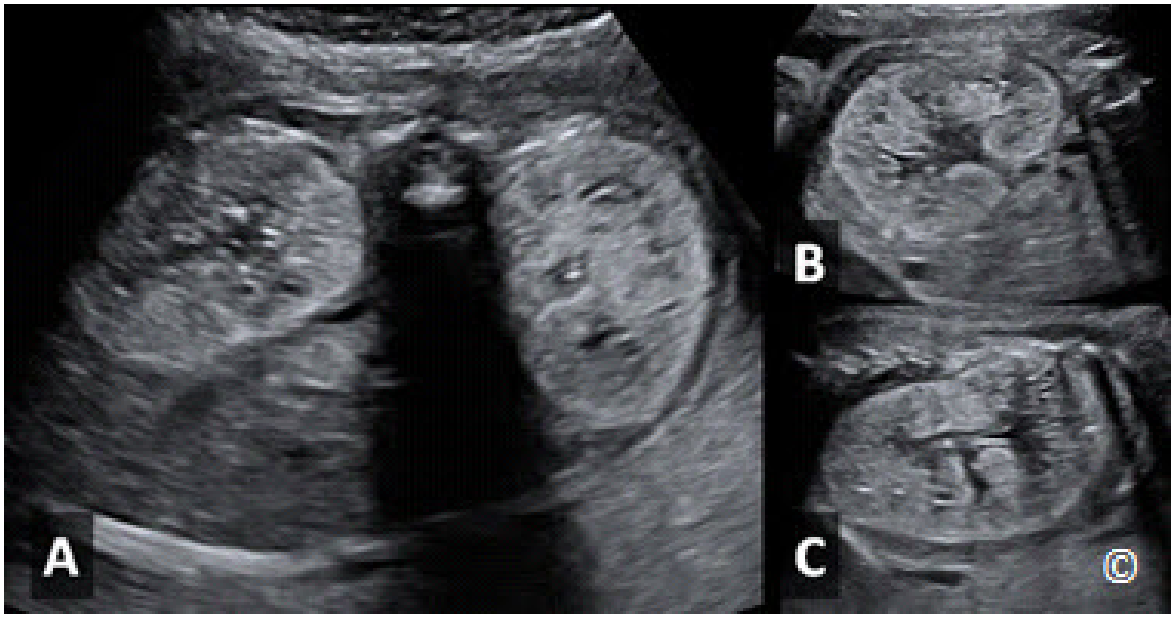

Hình 5.39 A, B, và C: Mặt cắt ngang (A) và dọc (B và C) của 2 thận ở thai nhi có bệnh lí thận đa nang ở trẻ em. Chú ý sự gia tăng kích thước thận 2 bên và 2 thận tăng phản âm. Đồng thời có kèm vô ối trong trường hợp này (không thấy trong hình).

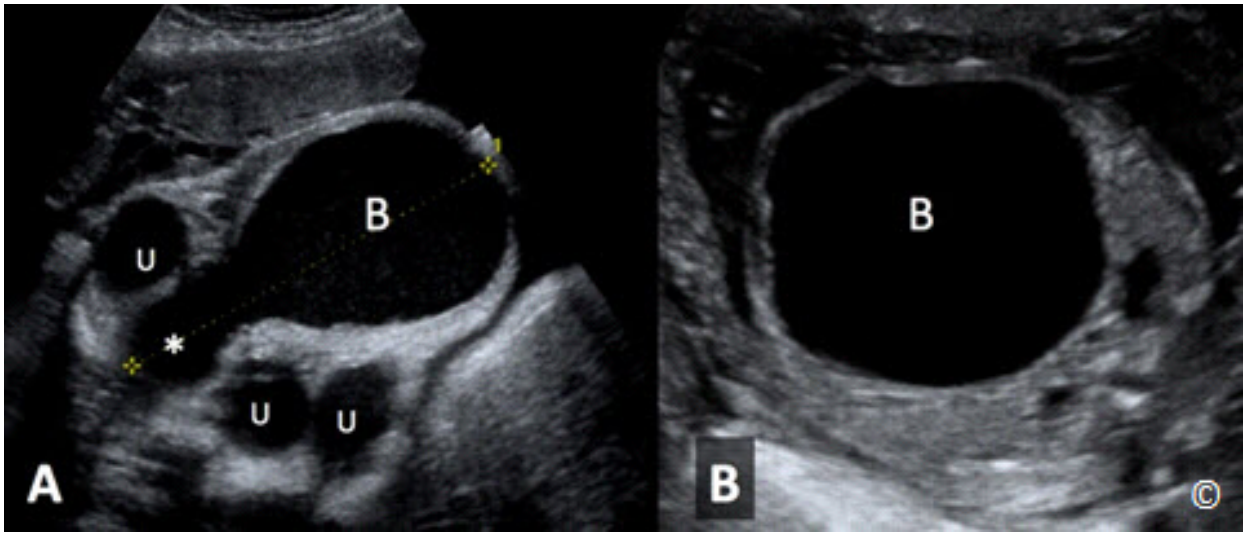

Hình 5.40 A và B: mặt cắt ngang phía dưới (A) và trên (B) vùng chậu với van niệu đạo sau. Chú ý bàng quang căng to (B), niệu quản dãn, quan sát thấy ở mặt cắt ngang ở hình A (U) và dấu hiệu chìa khóa của đoạn niệu đạo gần ở hình A (dấu sao)

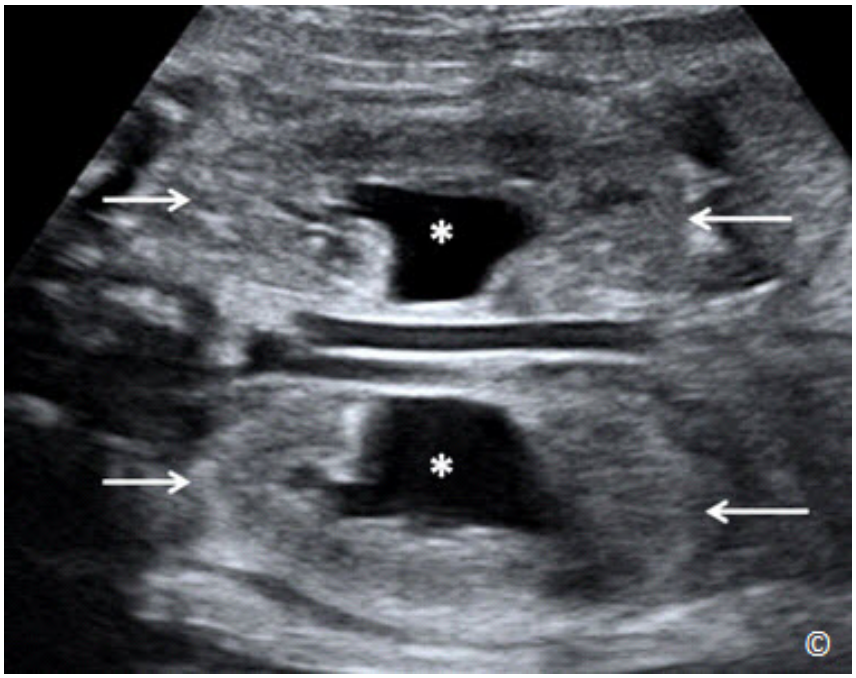

Hình 5.41: Mặt cắt đứng dọc vùng bụng cho thấy hình ảnh tắc nghẽn bể thận niệu quản 2 bên. Chú ý bể thận 2 bên dãn (dấu sao). Giới hạn 2 thận được đánh dấu bằng mũi tên 2 đầu trên hình.

Giải phẫu học hệ xương

Cần khảo sát và đánh giá cột sống ở mặt cắt đứng dọc giữa, mặt cắt ngang hoặc mặt phẳng trán, mặc dù tỉ lệ phát hiện chẻ đôi đốt sống cao nhất (**hình 5.42 A - C** chủ yếu dựa vào các dấu hiệu gián tiếp của não [dấu hiệu "trái chuối" (**hình 5.43**) và "trái chanh" (**hình 5.44**)]. Ta cũng cần khảo sát những xương dài của tay chân, chú ý đến những bất thường lớn như ngắn chi nặng hoặc cong nhiều (**Hình 5.45 và 5.46**). Cần cố gắng khảo sát tay chân khi có thể. Nhờ đó, có thể chẩn đoán những bất thường lớn, với khiếm khuyết mất chi như không có bàn tay hoặc bàn chân hoặc bất sản xương quay. Một điều quan trọng nữa là cần đánh giá sự cử động của các khớp. Nếu có dấu hiệu cứng các khớp, ta có thể nghĩ đến bệnh lí co cứng khớp.

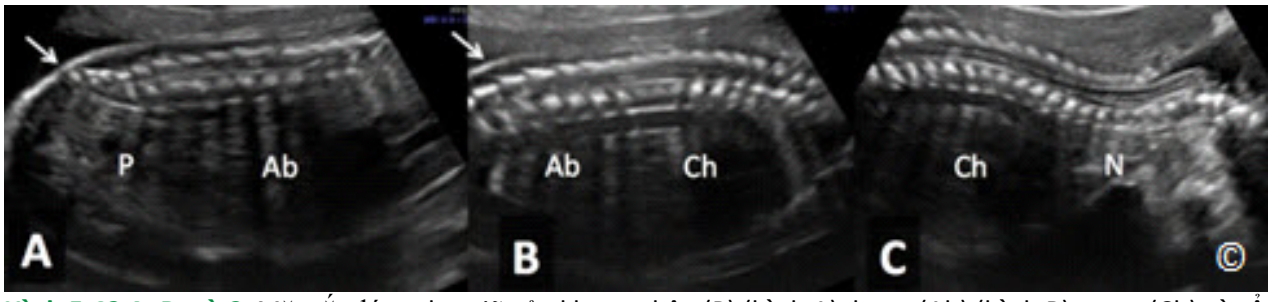

Hình 5.42 A, B, và C: Mặt cắt đứng dọc giữ của khung chậu (P) (hình A), bụng (Ab) (hình B), ngực (Ch) và cổ (N) (hình C) cho thấy mặt cắt dọc giữa của cột sống. Sự liên tục của nếp da trên mặt cắt A và B (mũi tên).

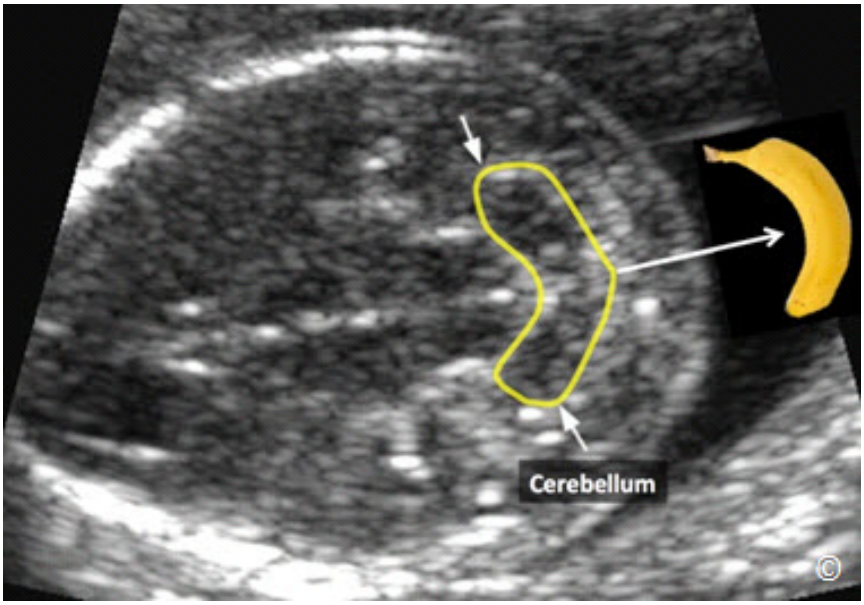

Hình 5.43: minh họa mặt cắt ngang của tiểu não ở thai nhi có khiếm khuyết ống thần kinh. Chú ý dấu hiệu tiểu não hình trái chuối (mũi tên, đường viền màu vàng) là 1 đặc điểm bất thường của hệ thống thần kinh trung ương (Arnold Chiari) kết hợp với dị tật ống thần kinh hở. Xem chi tiết ở phần bài viết.

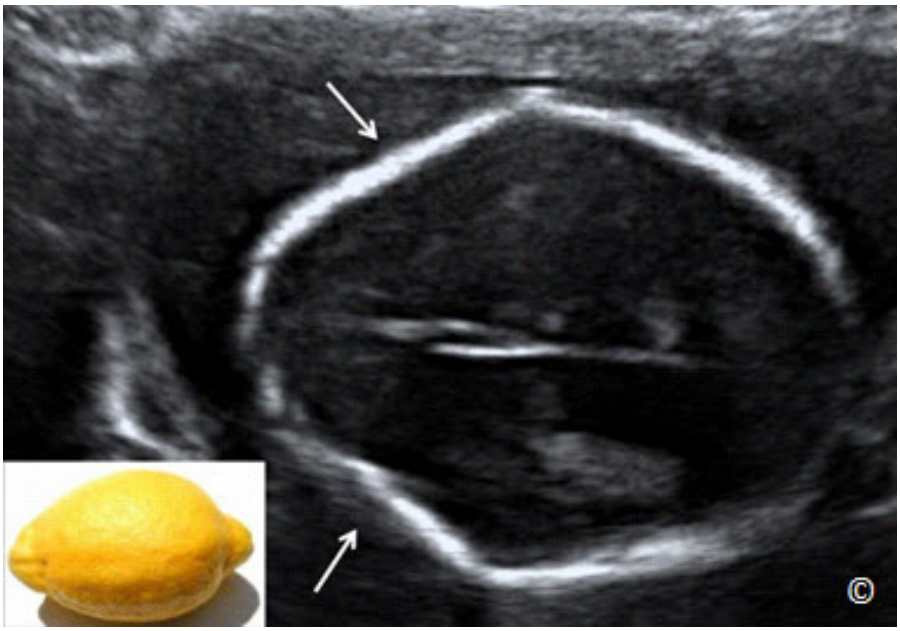

Hình 5.44: Mặt cắt ngang đầu ở vị trí não thất bên có dị tật ống thần kinh. Chú ý hộp sọ có hình "trái chanh" (mũi tên), là 1 đặc điểm của bất thường hệ thần kinh trung ương (Arnold Chiari) đi kèm dị tật hở ống thần kinh. Xem mô tả chi tiết ở phần bài viết.

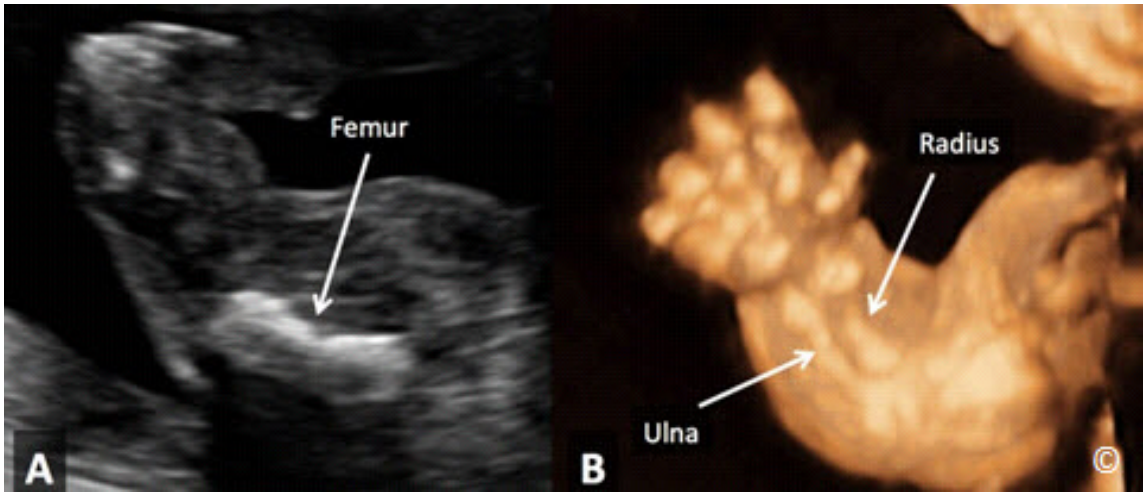

Hình 5.45: mặt cắt dọc xương đùi trên siêu âm 2D (A), và chi trên ở siêu âm 3D (B) của cùng 1 thai nhi có loạn sản xương gây chết. Chú ý xương dài ngắn rõ và cong nhiều.

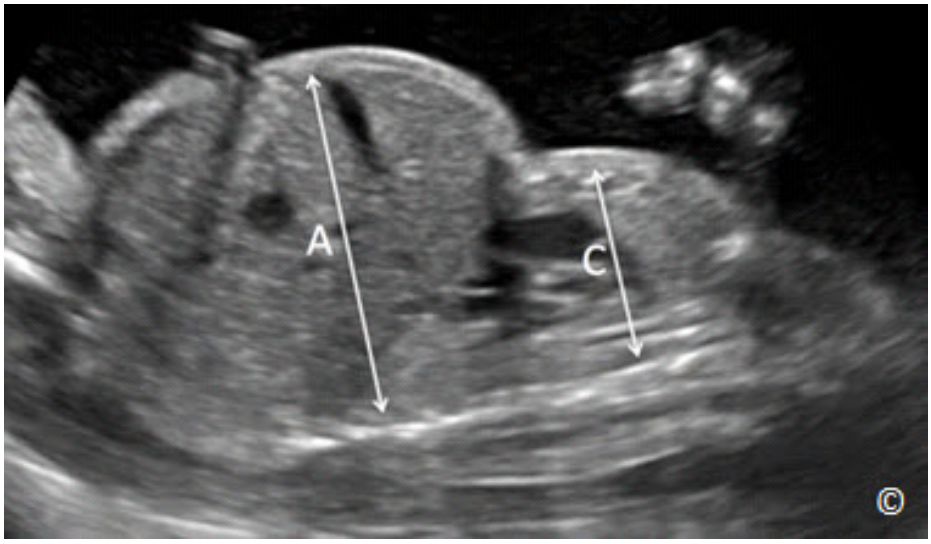

Hình 5.46: Mặt cắt đứng dọc giữa của thai nhi có loạn sản xương gây chết (tương tự như hình 5-45). Chú ý ngực nhỏ (C) so với bụng (A).

REFERENCES:

1) Hadlock FP, Harrist RB, Carpenter RJ, Deter RL, Park SK. Sonographic estimation of fetal weight. The value of femur length in addition to head and abdomen measurements. Radiology. 1984 Feb;150(2):535-40
2) Sandmire HF. Whither ultrasonic prediction of fetal macrosomia? Obstetric Gynecology 1993;82:860-862
3) L. J. Salomon, Z. Alfirevic, V. Berghella, C. Bilardo, E. Hernandez-andrade, S. L. Johnsen, K. Kalache, K.yY Leung, G. Malinger, H. Munoz, F. Prefumo, A. Toi and W. Lee on behalf of the ISUOG Clinical Standards Committee. Practice guidelines for performance of the routine mid-trimester fetal ultrasound scan. Ultrasound Obstetric Gynecology 2011; 37: 116–126.
4) ISUOG. Cardiac screening examination of the fetus: guidelines for performing the 'basic' and 'extended basic' cardiac scan. *Ultrasound Obstetric Gynecology* 2006; 27: 107–113.
5) ISUOG. Sonographic examination of the fetal central nervous system: guidelines for performing the 'basic examination' and the 'fetal neurosonogram'. *Ultrasound Obstetric Gynecology* 2007; 29: 109–116
6) American Institute of Ultrasound in Medicine practice guidelines on the performance of the obstetric ultrasound examination, 2013. http://www.aium.org/resources/guidelines/obstetric.pdf

GIỚI THIỆU

Siêu âm 3 tháng cuối thai kỳ cung cấp những thông tin chẩn đoán chính xác để tối ưu hóa công tác chăm sóc trước sinh và nâng cao kết quả cuộc sinh cho mẹ và thai nhi. Mục tiêu chính tập trung vào sự tăng trưởng của thai nhi, vị trí bánh nhau và lượng nước ối.

Siêu âm ở tam cá nguyệt III được thực hiện từ tuần thứ 28 của thai kỳ và việc đánh giá sự tăng trưởng của thai nhi thường được thực hiện trong khoảng 28 đến 32 tuần ở những thai kỳ có nguy cơ cao. Một số tác giả đề nghị siêu âm đánh giá lại các cấu trúc giải phẫu của thai nhi trong giai đoạn này mặc dù siêu âm ở tam cá nguyệt II bình thường do có nhiều dị tật thai xuất hiện trễ hoặc bị bỏ sót ở những lần siêu âm trước đó. Bảng 6.1 liệt kê những mục tiêu của siêu âm ở tam cá nguyệt III. Dự sanh ở 3 tháng cuối thai kỳ không chính xác vì có thể sai lệch hơn 21 ngày. Cần theo dõi chặt chẽ những thai có bất thường tăng trưởng khi siêu âm ở tam cá nguyệt III.

Xác định vị trí bánh nhau, đánh giá phần phụ và lượng nước ối cũng như các cấu trúc giải phẫu cơ bản của thai nhi được thảo luận chi tiết ở các chương tương ứng. Hơn nữa, chương 10 mô tả 6 bước cơ bản thực hiện một cuộc siêu âm. Ở chương này chúng ta chỉ tập trung vào đánh giá cân nặng thai nhi cũng như vai trò của siêu âm Doppler phổ trong thai chậm tăng trưởng.

BẢNG 6.1	Mục tiêu của siêu âm ở TCN III

- Hoạt động của tim thai
- Các số đo sinh học và ước lượng cân nặng
- Ngôi thai và tư thế nằm
- Giải phẫu học thai nhi
- Vị trí bánh nhau
- Đánh giá nước ối
- Đánh giá phần phụ

ĐÁNH GIÁ CÂN NẶNG THAI NHI

Không nên dự sanh bằng siêu âm vào 3 tháng cuối thai kỳ vì độ chênh lệch trên 3 tuần. Trong trường hợp sản phụ đến siêu âm vào tam cá nguyệt III mà không nhớ ngày kinh chót thì dự sanh

bằng siêu âm giúp quản lý thai kỳ và trước khi khởi phát chuyển dạ chúng ta nên xem xét sử dụng thuốc trưởng thành phổi cho thai nhi.

Ước lượng cân nặng thai nhi đòi hỏi phải đo đạc nhiều chỉ số sinh trắc học bao gồm đường kính lưỡng đỉnh (BPD: Biparietal Diameter), chu vi đầu (HC: Head Circumference), chu vi bụng (AC: Abdominal Circumference), chiều dài xương đùi (FL: Femur Length) và sau đó sử dụng công thức toán học để cho ra cân nặng của thai nhi. Trong số các công thức toán học hiện nay thì công thức được đưa ra bởi Hadlock và cộng sự thường được cài đặt sẵn trên các máy siêu âm (1). Những nghiên cứu đang được tiến hành hứa hẹn sẽ cho ra những công thức tính toán cân nặng thai nhi chính xác hơn vào một ngày không xa. Cách đo chính xác các chỉ số nói trên được trình bày chi tiết trong chương 5. Trong 3 tháng cuối thai kỳ, việc ước lượng cân nặng thai nhi có vai trò quan trọng giúp phát hiện thai chậm tăng trưởng cũng như thai to so với tuổi thai. Tuy nhiên cần lưu ý rằng cân nặng của thai nhi càng gần với giá trị trung bình thì việc ước lượng cân nặng thai nhi bằng siêu âm càng chính xác. Khi cân nặng thai nhi nằm ngoài khoảng giá trị trung bình cộng/trừ 2 lần độ lệch chuẩn (SD: Standard Deviation) thì sai số tăng lên. Tại 2 đầu của đường cong Gaussian (Gaussian curve) (hướng thai chậm tăng trưởng và hướng thai to so với tuổi thai), việc ước lượng cân nặng thai nhi sẽ trở nên kém chính xác và sai số hơn 10%. **Bảng 6.2** liệt kê những điểm quan trọng liên quan đến việc ước lượng cân nặng thai nhi bằng siêu âm.

BẢNG 6.2	Ước lượng cân nặng thai nhi bằng siêu âm

- Đường kính lưỡng đỉnh và chu vi đầu phản ánh tuổi thai chính xác hơn chu vi bụng và chiều dài xương đùi.
- Đường kính ngang tiểu não là chỉ số sinh trắc học ít bị ảnh hưởng nhất bởi sự chậm trưởng của thai nhi, do đó được sử dụng để tính tuổi thai ở những thai chậm tăng trưởng chưa có ngày dự sanh trước đó (2) (**Bảng 6.1**).
- Chu vi bụng là chỉ số sinh trắc học nhạy và chính xác nhất trong ước lượng cân nặng thai nhi và bị ảnh hưởng đầu tiên khi có những bất thường về tăng trưởng.
- Chu vi bụng khó đo đạc khi cột sống thai nhi ở vị trí 6 giờ hoặc 12 giờ.

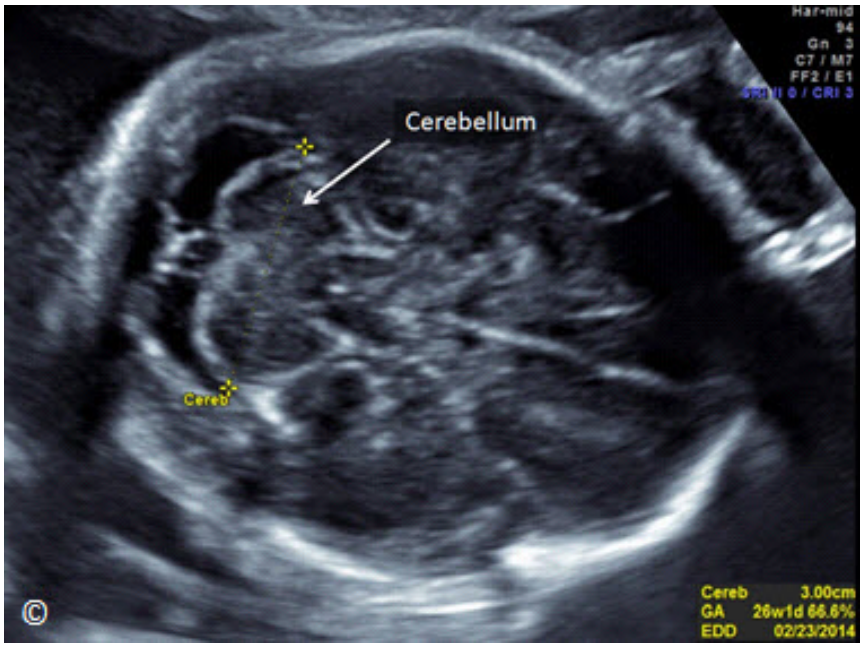

Hình 6.1: Trên mặt cắt ngang đầu thai nhi ở ngang mức hố sau, chúng ta thấy được tiểu não. Đường kính ngang tiểu não ít bị ảnh hưởng nhất bởi sự chậm tăng trưởng của thai nhi.

CHẬM TĂNG TRƯỞNG TRONG TỬ CUNG (IUGR: Intrauterine growth restriction)

Chậm tăng trưởng trong tử cung (CTTTTC) được định nghĩa là khi cân nặng thai nhi ước lượng bằng siêu âm nhỏ hơn bách phân vị thứ 10 so với tuổi thai. Đây là một vấn đề phức tạp chưa được giải thích rõ ràng, khó chẩn đoán, việc phòng ngừa và điều trị còn hạn chế. Có bằng chứng cho thấy mối liên hệ giữa CTTTTC với sự sa sút hoạt động trí tuệ và các bệnh như tăng huyết áp và béo phì ở tuổi trưởng thành (3). Điều quan trọng là phải chẩn đoán được thai CTTTTC để có sự giám sát chặt chẽ giúp cải thiện tiên lượng của thai kỳ (4-6). CTTTTC được chia ra làm 2 loại: cân đối và bất cân đối dựa vào chu vi đầu có bị ảnh hưởng hay không. Việc phân loại này giúp phân biệt CTTTTC sớm (cân đối) và muộn (bất cân đối), trong đó CTTTTC sớm thường liên quan đến bất thường nhiễm sắc thể hoặc nhiễm trùng bào thai. Sự khác biệt giữa 2 loại CTTTTC không có giá trị lâm sàng thực sự và việc quản lý thai kỳ tương tự nhau.

Trong quá trình khám thai, bề cao tử cung thấp hơn so với tuổi thai là dấu hiệu đầu tiên gợi ý có CTTTTC. Cần lưu ý rằng phương pháp sàng lọc này chỉ hiệu quả khi bề cao tử cung được đo một cách chính xác và so sánh qua nhiều lần khám liên tiếp (7). Khi chẩn đoán thai CTTTTC, siêu âm được chỉ định để loại trừ các dị tật của thai nhi và đánh giá lượng nước ối (thành phần thiết yếu để đánh giá thai kỳ và theo dõi thai nhi). Giám sát thai nhi bằng Non-stress testing và Doppler động mạch rốn. Đánh giá Doppler động mạch rốn trong thai CTTTTC đã được chứng

minh làm giảm đáng kể số lượng sản phụ nhập viện, giảm thời gian nằm viện và tỷ lệ tử vong chu sinh mà không làm tăng tỷ lệ của các can thiệp không cần thiết (8). Sóng Doppler động mạch rốn có thể lấy tại bất kỳ vị trí nào của dây rốn (**Hình 6.2**). Ở cùng một thai nhi, hình dạng sóng thu được ở gần chỗ dây rốn cắm vào bánh nhau có dòng chảy cuối tâm trương cao hơn nơi dây rốn gắn vào thành bụng (9). **Hình 6.3** cho thấy hình dạng sóng Doppler thu được tại vị trí dây rốn cắm vào bánh nhau. Trong đa thai, chúng tôi đề nghị đo tại vị trí dây rốn cắm vào thành bụng (**Hình 6.4**). Tỷ số S/D nên được đo khi không có sự hô hấp của thai nhi và hình dạng các sóng đồng nhất (**Hình 6.3** và **6.4**). Đảo ngược sóng cuối tâm trương động mạch rốn cho thấy giai đoạn tiến triển của tổn thương bánh nhau và nó liên quan đến sự phá hủy hơn 70% các tiểu động mạch trong bánh nhau (10,11) (**Hình 6.5**). Sự vắng mặt hoặc đảo ngược dòng chảy cuối tâm trương của động mạch rốn thường liên quan đến thai CTTTTC nặng (cân nặng lúc sinh dưới bách phân vị thứ 3 so với tuổi thai) và thiểu ối (12, 13). Nếu việc theo dõi Doppler được đưa vào thực hành lâm sàng, người thực hiện siêu âm phải được đào tạo và hiểu về vật lý của siêu âm Doppler cũng như sinh lý bệnh học của sự suy bánh nhau trong thai chậm tăng trưởng.

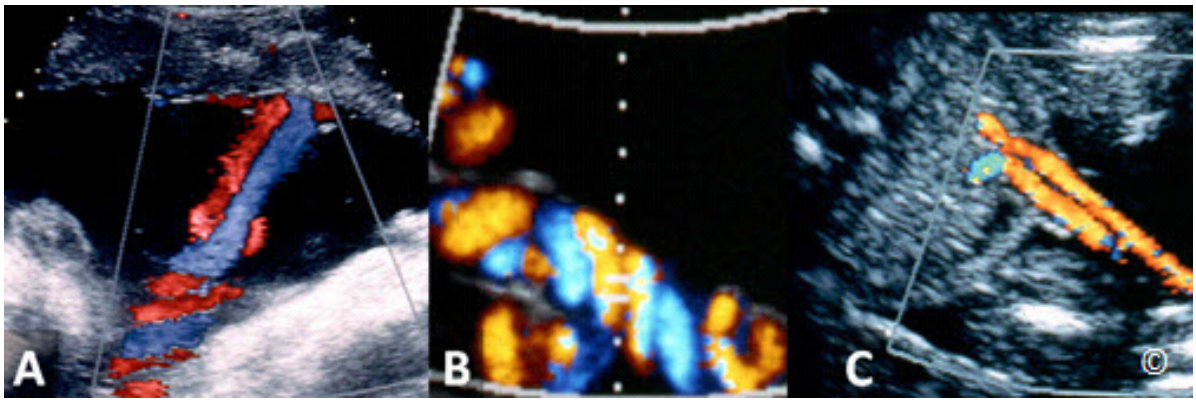

Hình 6.2: Chế độ siêu âm Doppler màu cho thấy phần dây rốn tại vị trí cắm vào bánh nhau (A), phần tự do trong khoang ối (B) và phần cắm vào ổ bụng (C)

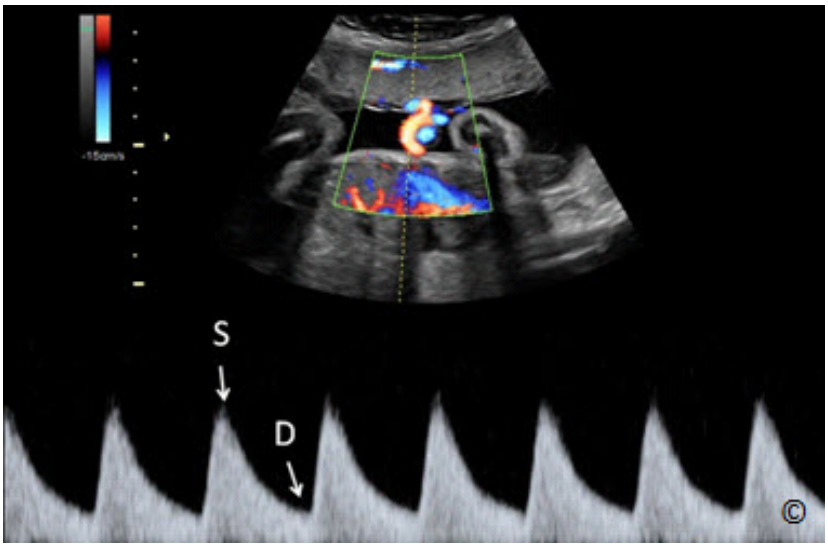

Hình 6.3: Doppler xung của động mạch rốn tại vị trí cắm vào bánh nhau (S = Thì tâm thu và D= Thì tâm trương). Các sóng Doppler đồng dạng khi không có sự hô hấp của thai nhi.

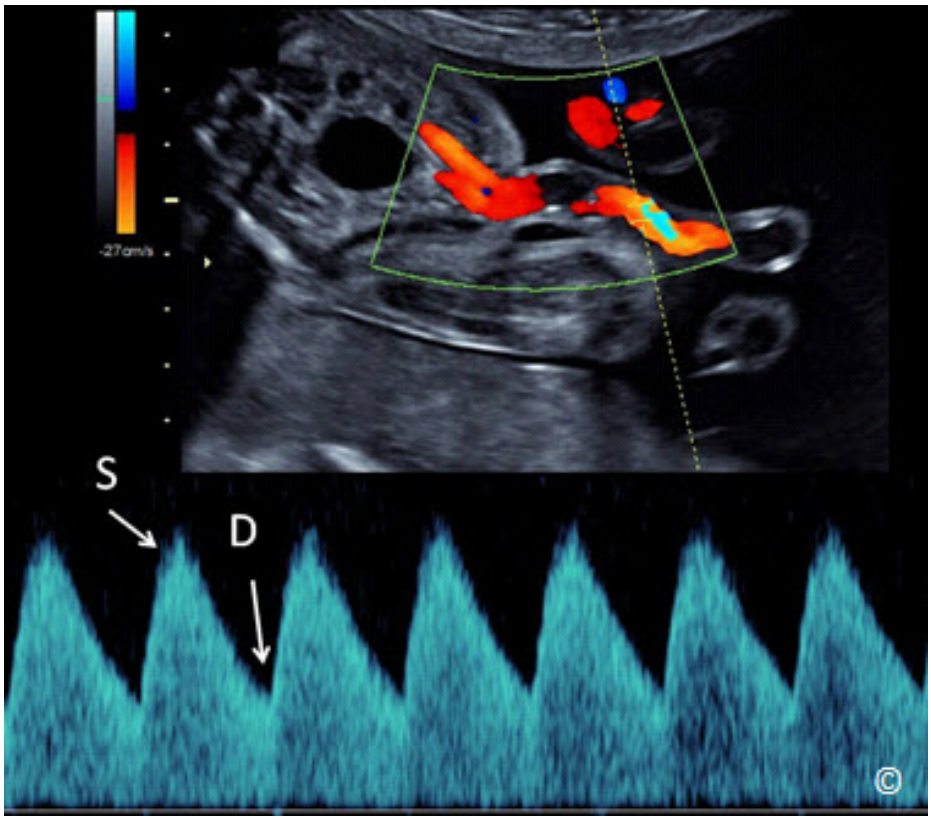

Hình 6.4: Doppler xung của động mạch rốn tại vị trí cắm vào thành bụng . (S = Thì tâm thu và D= Thì tâm trương).

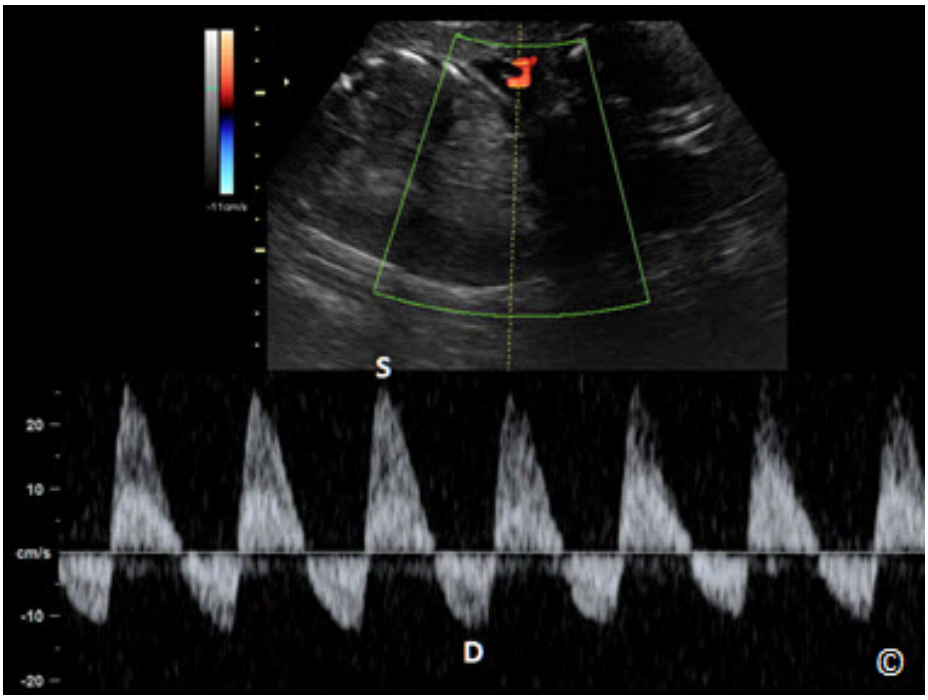

Hình 6.5: Doppler xung của động mạch rốn thai nhi với sự đảo ngược dòng chảy cuối tâm trương (D). Tình trạng này cho thấy giai đoạn tiến triển của tổn thương bánh nhau. (S = thì tâm thu).

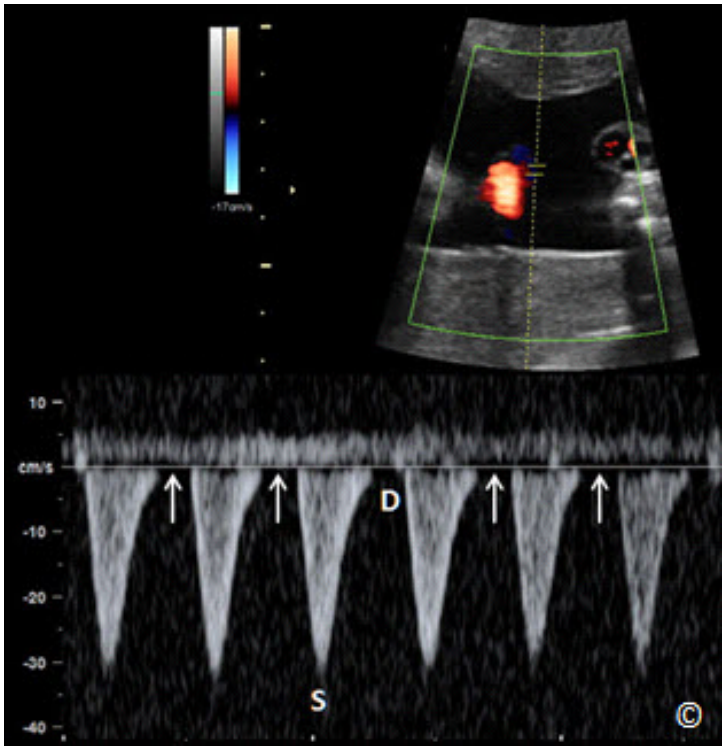

Hình 6.6: Doppler xung động mạch rốn thai nhi với sự vắng mặt dòng chảy cuối tâm trương (mũi tên). (S = Thì tâm trương và D = Thì tâm thu).

Động mạch não giữa được sử dụng kết hợp với động mạch rốn để theo dõi thai CTTTTC. Ở thai nhi bình thường, trở kháng của động mạch não giữa khá cao với dòng chảy một chiều liên tục trong suốt chu trình tim (**Hình 6.7**) (14). Động mạch não giữa là một nhánh lớn của đa giác Willis cung cấp hơn 80% lượng máu cho não và đây là mạch máu não dễ tiếp cận nhất bằng siêu âm (15). Siêu âm Doppler động mạch não giữa có thể được thực hiện với mặt cắt ngang đầu thai nhi tại vị trí đáy sọ (**Hình 6.8**). Với mặt cắt này phần gần và phần xa của động mạch não giữa có thể quan sát được bởi vì hướng dòng chảy gần như song song với tia siêu âm (**Hình 6.8**). Khi có sự thiếu oxy máu thai nhi, việc tái phân phối tuần hoàn trung tâm xảy ra nhằm đảm bảo lưu lượng máu đến não, tim và tuyến thượng thận đồng thời giảm dòng máu ra tuần hoàn ngoại vi và nhau thai. Ở những thai CTTTTC có tình trạng thiếu oxy máu, sự tái phân phối lưu lương máu (còn được gọi là phản xạ brain-sparing) đóng một vài trò quan trọng giúp thai nhi thích nghi với tình trạng thiếu oxy (14,16) và được phản ánh thông qua chỉ số mạch đập (PI: pulsatility index) của động mạch não giữa thấp (**Hình 6.9**). Doppler động mạch não giữa giúp xác định những thai CTTTTC có nguy cơ phải mổ lấy thai vì tim thai bất thường hay tình trạng nhiễm toan sơ sinh. (17, 18).

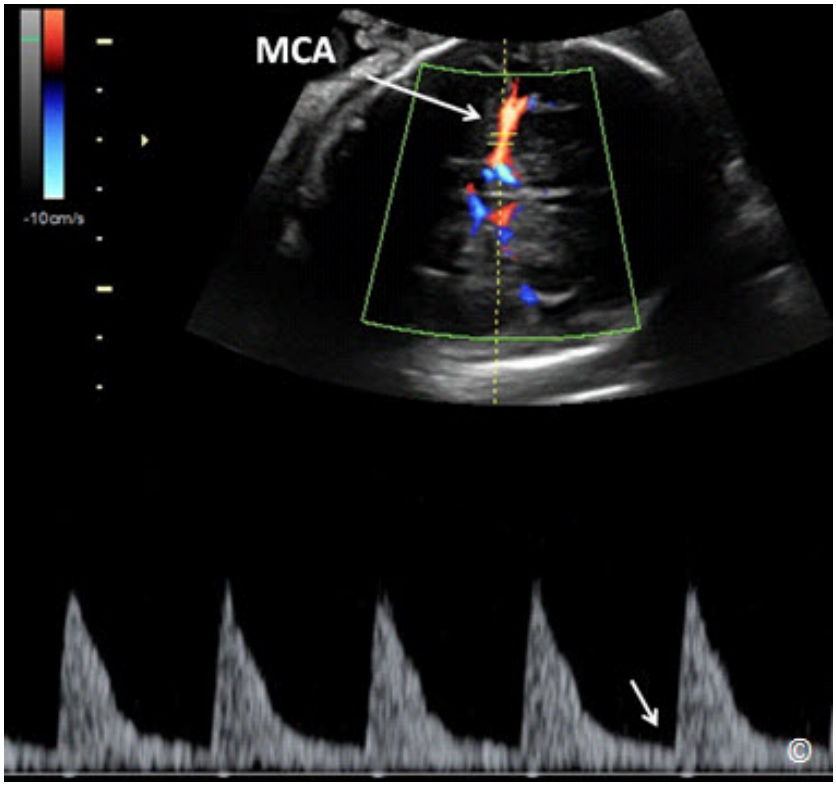

Hình 6.7: Doppler xung của động mạch não giữa (MCA: middle cerebral artery) ở thai nhi bình thường. Cần lưu ý rằng trở kháng của động mạch não giữa khá cao với dòng chảy một chiều liên tục trong suốt thì tâm trương (mũi tên).

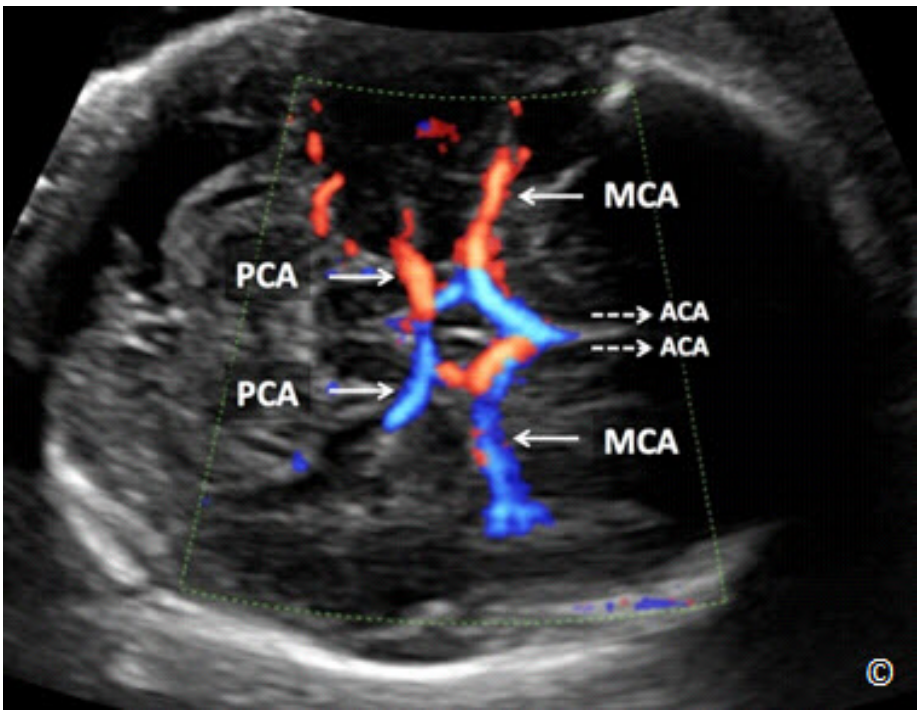

Hình 6.8: Hình ảnh đa giác Willis trên siêu âm Doppler màu ở mặt cắt ngang đáy sọ. Lưu ý hướng dòng chảy của động mạch não giữa (MCA: middle cerebral arteries) và động mạch não sau (PCA: posterior cerebral arteries). Động mạch não trước không thấy được bởi vì hướng dòng chảy vuông góc với tia siêu âm (mũi tên không liên tục)

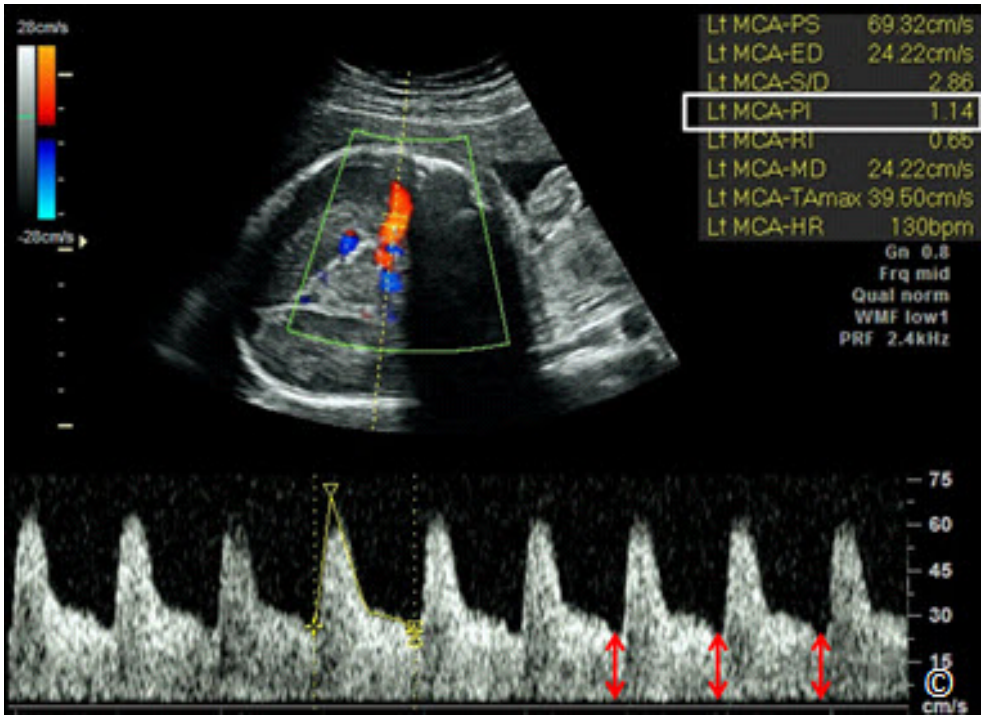

Figure 6.9: Doppler xung của động mạch não giữa ở thai chậm tăng trưởng. Kháng trở động mạch não giữa thấp (PI = 1.14) (hình chữ nhật trắng) với sự tăng dòng chảy thì tâm trương (mũi tên đỏ). Điều này cho thấy có sự tái phân phối lưu lượng máu.

THAI TO

Thai to được định nghĩa là khi cân nặng thai nhi lớn hơn 4000 hoặc 4500g bất kể tuổi thai (19). Thuật ngữ lớn hơn so với tuổi thai (áp dụng cho thời kỳ sơ sinh) được định nghĩa là cân nặng lúc sinh lớn hơn hoặc bằng bách phân vị thứ 90 so với tuổi thai (19). Mặc dù nguy cơ mắc bệnh ở trẻ sơ sinh tăng khi cân nặng lúc sinh trên 4000g nhưng nguy cơ này chỉ tăng rõ rệt khi cân nặng trên 4500g (20,21). Đó là lý do vì sao ngưỡng 4500g thường được chọn để định nghĩa thai to.

Tỷ lệ thai to có thể chiếm đến 10% trẻ sinh sống và có nhiều nguyên nhân dẫn đến thai to (được liệt kê trong **Bảng 6.3**)

BẢNG 6.3	Các nguyên nhân dẫn đến thai to
- Đái tháo đường trước và trong thai kỳ - Tiền căn sinh con to - Mẹ béo phì - Tăng cân nhanh trong suốt thai kỳ - Tuổi thai trên 42 tuần - Cân nặng lúc sinh của mẹ cao - Mẹ cao lớn	

Thai to có thể gây những biến chứng nguy hiểm như:

- Mẹ: băng huyết sau sinh, tổn thương đường sinh dục, mổ lấy thai
- Trẻ: tăng nguy cơ kẹt vai lúc sanh dẫn đến tổn thương đám rối thần kinh cánh tay (liệt Erb-Duchenne)

Siêu âm đã được chứng minh là không chính xác trong tiên lượng thai to (22, 23). Khi sử dụng công thức Hadlock để ước lượng cân nặng thai nhi thì sai số tuyệt đối trung bình khoảng 13% ở trẻ có cân nặng trên 4500g so với 8% ở trẻ có cân nặng dưới 4500g (24). Ở những sản phụ không bị đái tháo đường, siêu âm chẩn đoán con to có độ nhạy 22-44%, độ đặc hiệu 99%, giá trị tiên đoán dương 30-44% và giá trị tiên đoán âm 97-99% (25, 26). Khi cân nặng lúc sinh vượt quá 4500g, ước lượng cân nặng bằng siêu âm (với sai số khoảng 10%) chỉ đúng trong khoảng 50% trường hợp (27), điều này cho thấy hạn chế của siêu âm trong việc ước lược cân nặng ở những thai to. Một nghiên cứu so sánh cân nặng của những thai quá ngày ước lượng bằng siêu âm, phương pháp Leopold và cảm nhận của người mẹ đã sinh con cho thấy sự khác biệt không có ý nghĩa thống kê của 3 phương pháp (28)

Khi siêu âm thai to cho thấy sự tăng đáng kể bề dày lớp mỡ dưới da trên mặt cắt ngang bụng (**Hình 6.10**). Chu vi bụng là dấu hiệu sinh trắc học nhạy nhất của thai to và là dấu hiệu đầu tiên cho thấy sự bất thường tăng trưởng thai nhi.

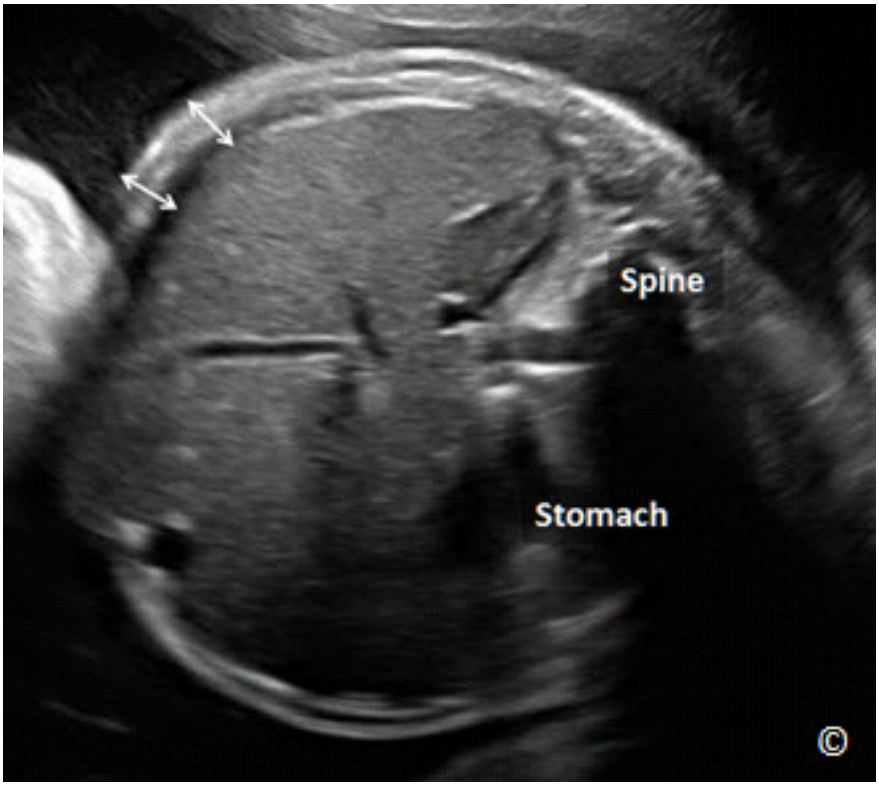

Hình 6.10: Hình ảnh tăng bề dày lớp mỡ dưới da (dấu mũi tên) ở thai to trên mặt cắt ngang bụng.

References:

1) Hadlock FP, Harrist RB, Carpenter RJ, Deter RL, Park SK. Sonographic estimation of fetal weight. The value of femur length in addition to head and abdomen measurements. Radiology. 1984 Feb;150(2):535-40
2) Chavez MR, Ananth CV, Smulian JC, Yeo L, Oyelese Y, Vintzileos AM. Fetal transcerebellar diameter measurement with particular emphasis in the third trimester: a reliable predictor of gestational age. Am J Obstet Gynecol. 2004 Sep;191(3):979-84
3) Demicheva E, Crispi F. Long-Term Follow-Up of Intrauterine Growth Restriction: Cardiovascular Disorders. Fetal Diagn Ther. 2013 Aug 14. [Epub ahead of print]
4) American College of Obstetricians and Gynecologists. Intrauterine growth restriction. Washington (DC): ACOG; 2000. ACOG Practice Bulletin No. 12.
5) Bilardo CM, Wolf H, Stigter RH, Ville Y, Baez E, Visser GH, Hecher K. Relationship between monitoring parameters and perinatal outcome in severe, early intrauterine growth restriction. Ultrasound Obstetric Gynecology 2004; 23(2):119-25.
6) Baschat AA. Arterial and venous Doppler in the diagnosis and management of early onset fetal growth restriction. Early Hum Dev 2005; 81(11):877-87.
7) Cnattingius S, Axelsson O, Lindmark G. Symphysis-fundus measurements and intrauterine growth retardation. Acta Obstet Gynecol Scand 1984;63:335-40

8) Alfirevic Z, Neilson P. Doppler ultrasonography in high-risk pregnancies: systematic review with meta-analysis. Am J Obstet Gynecol 1995; 172:1379-87.
9) Trudinger BJ. Doppler ultrasonography and fetal well being. In: Reece EA, Hobbins JC, Mahoney M, Petrie RH, eds. Medicine of the Fetus and Mother. Philadelphia: JB Lipincott Co.; 1992.
10) Kingdom JC, Burrell SJ, Kaufmann P. Pathology and clinical implications of abnormal umbilical artery Doppler waveforms. Ultrasound Obstet Gynecol 1997; 9(4):271-286.
11) Morrow RJ, Adamson SL, Bull SB, Ritchie JW. Effect of placental embolization on the umbilical artery velocity waveform in fetal sheep. Am J Obstet Gynecol 1989; 161(4):1055-1060.
12) McIntire DD, Bloom SL, Casey BM, Leveno KJ. Birth weight in relation to morbidity and mortality among newborn infants. N Engl J Med 1999; 340(16):1234-8.
13) Copel JA, Reed KL. Doppler ultrasound in Obstetrics and Gynecology. First edition, New York, New York: Raven Press; 1995:187-198.
14) Mari G, Deter RL. Middle cerebral artery flow velocity waveforms in normal and small-for-gestational age fetuses. Am J Obstet Gynecol 1992; 166:1262-1270.
15) Veille JC, Hanson R, Tatum K. Longitudinal quantitation of middle cerebral artery blood flow in normal human fetuses. Am J Obstet Gynecol 1993; 169(6):1393-1398.
16) Berman RE, Less MH, Peterson EN, Delannoy CW. Distribution of the circulation in the normal and asphyxiated fetal primate. Am J Obstet Gynecol 1970; 108:956-969.
17) Severi FM, Bocchi C, Visentin A, Falco P, Cobellis L, et al. Uterine and fetal cerebral Doppler predict the outcome of third trimester small-for-gestational age fetuses with normal umbilical artery Doppler. Ultrasound Obstet Gynecol 2002;19:225-228.
18) Cruz-Martinez R, Figueras F, Hernandez-Andrade E, Oros D, Gratacos E. Fetal brain Doppler to predict cesarean delivery for nonreassuring fetal status in term small-for-gestational-age fetuses. Obstet Gynecol 2011; 117(3):618-26.
19) American College of Obstetricians and Gynecologists. Fetal macrosomia. Washington (DC): ACOG; 2000. ACOG Practice Bulletin No. 22.
20) McFarland LV, Raskin M, Daling JR, Benedetti TJ. Erb Duchenne's palsy: a consequence of fetal macrosomia and method of delivery. Obstet Gynecol 1986;68:784-788
21) Gross TL, Sokol RJ, Williams T, Thompson K. Shoulder dystocia: a fetal-physician risk. Am J Obstet Gynecol 1987;156:1408-1418
22) Rossavik IK, Joslin GL. Macrosomatia and ultrasonography: what is the problem? South Med J 1993; 86:1129-1132
23) Sandmire HF. Whither ultrasonic prediction of fetal macrosomia? Obstet Gynecol 1993;82:860-862
24) Alsulyman OM, Ouzounian *lG*, Kjos SL. The accuracy of intrapartum ultrasonographic fetal weight estimation in diabetic pregnancies. Am J Obstet Gynecol 1997; 177: 503-506

25) Smith GC, Smith MF, McNay MB, Fleming IE. The relation between fetal abdominal circumference and birth weight: findings in 3512 pregnancies. Br J Obstet Gynaecol 1997;104:186-190
26) O'Reilly-Green CP, Divon MY. Receiver operating characteristic curves of sonographic estimated fetal weight for prediction of macrosomia in prolonged pregnancies. Ultrasound Obstet Gynecol 1997;9:403-408
27) Benacerraf BR, Gelman R, Frigoletto FD Jr. Sonographically estimated fetal weights: accuracy and limitation. Am *1* Obstet Gynecol 1988;159:1118-1121
28) Chauhan SP, Sullivan CA, Lutton TD, et al: Parous patients' estimate of birth weight in posterm pregnancy. J Perinatol 15:192,1995

SIÊU ÂM ĐÁNH GIÁ SONG THAI

Người dịch: BS Nguyễn Thị Liên Phương
Hiệu chỉnh: BS Hà Tố Nguyên

7

GIỚI THIỆU

Tỷ lệ song thai đã có một sự gia tăng đáng kể trong giai đoạn 1980 đến 2009 (1,2). Ở Mỹ, song thai chiếm tỷ lệ 33.2/1,000 trường hợp sinh và không thay đổi từ 2009 đến 2010 (3). Tỷ lệ song thai sinh đã tăng lên 76% trong khoảng thời gian từ 1980 đến 2009–2011, nguyên nhân chủ yếu là do gia tăng tuổi mẹ và việc ứng dụng rộng rãi các kỹ thuật hỗ trợ sinh sản, tuy nhiên tốc độ gia tăng đã chậm lại trong những năm gần đây (3).

Nhìn chung, trẻ song thai thường có nguy cơ sinh non và nhẹ cân hơn so với trẻ đơn thai, và khả năng sống sót đến 1 tuổi cũng thấp hơn (4). Năm 2011, có khoảng 11% trường hợp song thai sinh non (< 32 tuần), so với những ca đơn thai với chỉ < 2% (3).

Thai kỳ song thai và đa thai làm gia tăng nguy cơ các biến chứng của mẹ và thai nhi/trẻ. **Bảng 7.1** liệt kê các biến chứng này.

BẢNG 7.1	**Các biến chứng của mẹ và thai/trẻ ở thai kỳ Song Thai**

Mẹ

- Sinh non
- Vỡ ối sớm
- Tiền sản giật
- Bất thường nhau
- Viêm thận–bể thận
- Băng huyết sau sinh

Thai/Trẻ

- Chậm phát triển
- Dị tật bẩm sinh
- Nhập hồi sức sơ sinh
- Bại não
- Chết chu sinh

Siêu âm là một công cụ hữu ích cho chẩn đoán và quản lý thai kỳ song thai. Thực vậy, siêu âm thực sự đã tạo ra một cuộc cách mạng trong việc chăm sóc song thai từ chẩn đoán ban đầu cho đến lúc sinh. Ở chương này, chúng tôi chỉ đề cập đến các lợi ích của siêu âm trong song thai, không đề cập đến quản lý thai kỳ đa thai và các dị tật bẩm sinh khác vì đã được giới thiệu trong chương 5. **Bảng 7.2** liệt kê các lợi ích này.

BẢNG 7.2	Lợi Ích của Siêu Âm trong Song Thai

- Chẩn đoán song thai
- Xác định số bánh nhau
- Khảo sát hình thái thai
- Đánh giá thai chậm phát triển và bất tương xứng
- Theo dõi thai
- Đánh giá các biến chứng (Hội chứng truyền máu trong song thai và dây rốn thắt nút)
- Quyết định ngã sinh
- Hướng dẫn can thiệp thai

BỆNH NGUYÊN VÀ SỰ PHÂN CHIA BÁNH NHAU

Song thai được xếp thành hai nhóm chính: đồng hợp tử (monozygotic) và dị hợp tử (dizigotic), dựa vào số noãn được thụ tinh.

Song thai dị hợp tử được tạo thành từ hai noãn và hai tinh trùng riêng biệt, chúng khác biệt nhau về mặt di truyền nhưng cùng nằm trong một buồng tử cung. Song thai dị hợp tử (còn gọi là song thai anh em) luôn có hai nhau / hai ối, mỗi thai có riêng một bánh nhau và một màng ối. Một số yếu tố ảnh hưởng đến tỷ lệ song thai này bao gồm tuổi mẹ, chủng tộc, mang thai nhiều lần, địa lý, hỗ trợ sinh sản (5). Tỷ lệ song thai dị hợp tử thay đổi nhiều theo từng khu vực trên thế giới với tỷ lệ cao nhất được ghi nhận ở Nigeria và thấp nhất ở Nhật Bản (6).

Song thai đồng hợp tử (được gọi là song thai giống nhau) xuất hiện khi một noãn được thụ tinh với một tinh trùng và phân chia thành hai phôi. Do đó, chúng có bộ gen giống nhau. Không giống song thai dị hợp tử, tỷ lệ song thai đồng hợp tử không thay đổi trên toàn thế giới là 1/250 (7) trừ những thai kỳ có hỗ trợ sinh sản. Song thai đồng hợp tử liên quan đến tỷ lệ bệnh tật và tử vong chu sinh cao hơn so với song thai dị hợp tử. Song thai đồng hợp tử có nhiều dạng phân chia bánh nhau tùy thuộc vào thời điểm phân chia hợp tử. **Bảng 7.3** trình bày đặc điểm này.

BẢNG 7.3 — **Phân chia nhau trong Song thai một trứng và Thời điểm phân chia phôi**

Thời điểm phân chia	Phân chia nhau	Tần suất
0-3 ngày	hai nhau/hai ối	~ 25%
4-8 ngày	một nhau/hai ối	~ 75%
9-12 ngày	một nhau/một ối	~ 1%
13-15 ngày	Dính	Hiếm

XÁC ĐỊNH BÁNH NHAU TRONG SONG THAI BẰNG SIÊU ÂM

Siêu âm có thể xác định các dạng phân chia bánh nhau trong song thai với độ chính xác cao, đặc biệt trong ba tháng đầu thai kỳ (xem Chương 4). Khi thấy hai túi thai riêng biệt trong tử cung ở tuần thứ 5 thì có thể chẩn đoán chính xác hai nhau/hai ối (**Hình 7.1**). Nếu hai túi thai sát vào nhau, thì cần đánh giá thêm các yếu tố khác để xác định số lượng bánh nhau. Thông thường, số túi noãn hoàng sẽ tương ứng với số túi ối, nhưng cũng có ngoại lệ, như trong trường hợp song thai một ối có thể có một túi noãn hoàng hoặc hai túi noãn hoàng hoặc túi noãn hoàng phân chia không hoàn toàn. Đặc điểm màng ngăn cách giữa hai thai là cách xác định chính xác nhất hai bánh nhau / hai túi ối, nếu có hình nêm dày ở nơi sát nhập màng ối và màng đệm của mỗi thai, tạo thành dấu hiệu Lambda, Delta hoặc twin-peak (**Hình 7.2**). Ở song thai một nhau chỉ có màng ối tiếp xúc với thành tử cung, không có màng đệm, tạo thành hình chữ T **(Hình 7.3**). Siêu âm ba tháng đầu thai kỳ để xác định số bánh nhau trong song thai có độ chính xác tới 100% (8), và giảm dần theo tuổi thai. Do đó, siêu âm ba tháng đầu rất cần thiết và quan trọng trong việc xác định số bánh nhau và theo dõi song thai.

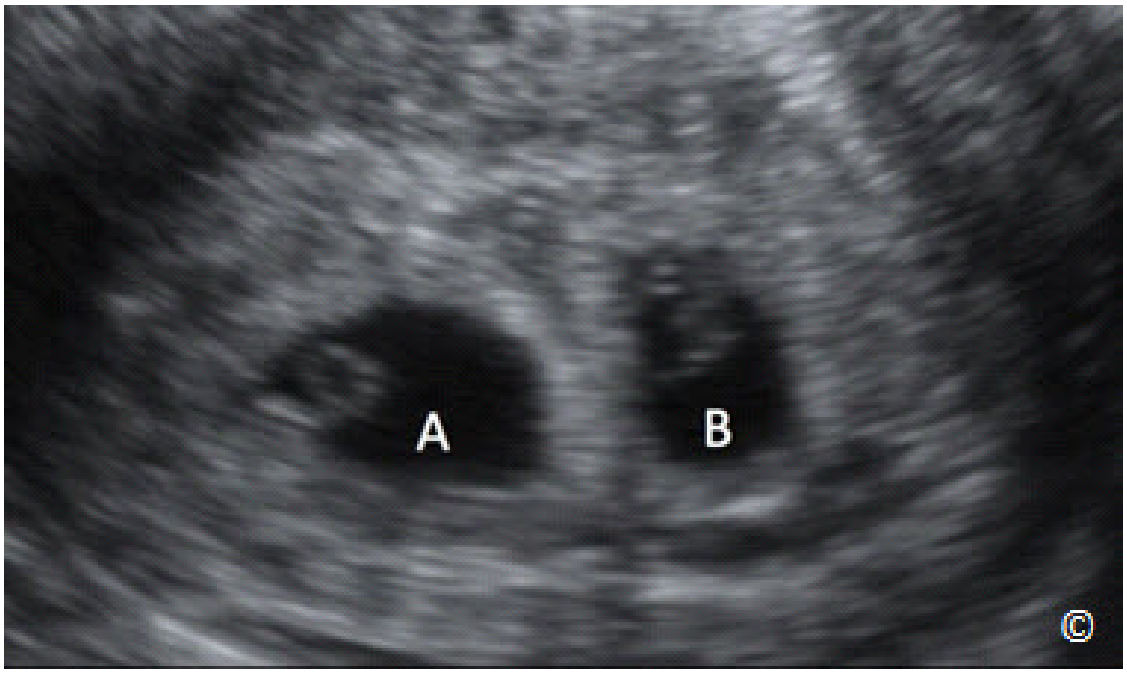

Hình 7.1: Mặt cắt dọc tử cung lúc thai 5 tuần với hai túi màng đệm riêng biệt. Phần ngăn cách giữa hai túi thai dày lên cho thấy đây là song thai hai nhau.

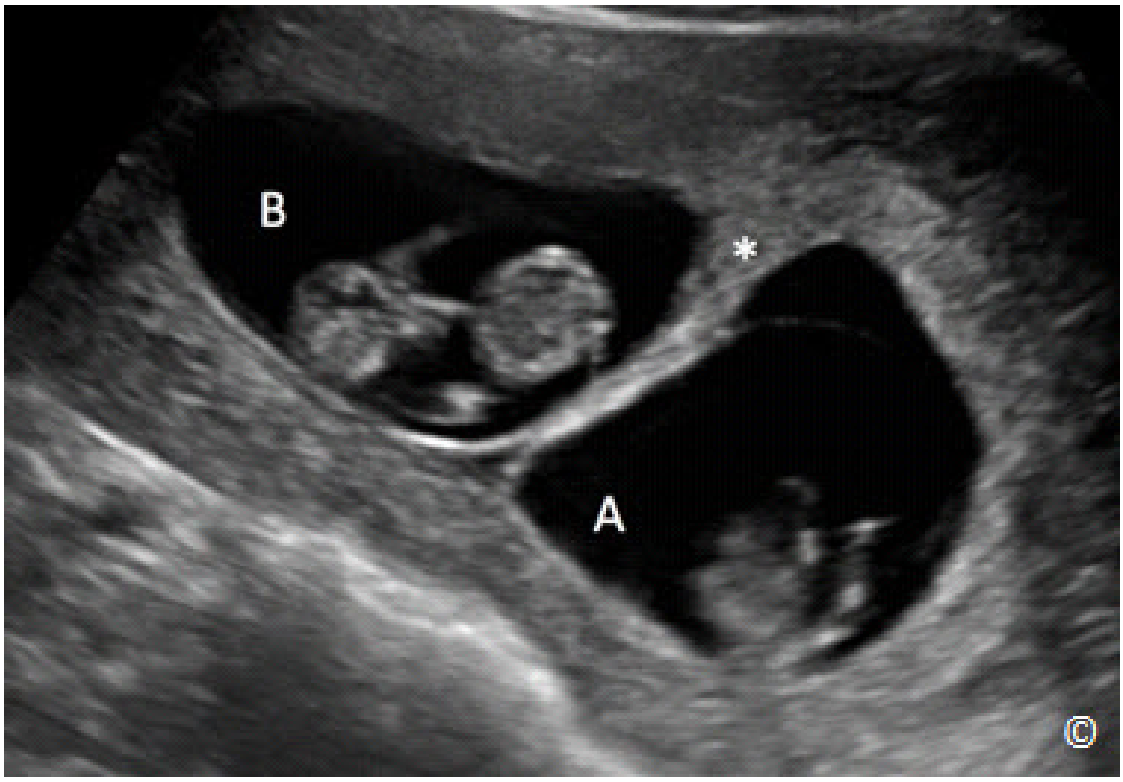

Hình 7.2: Song thai hai nhau – hai ối (A và B). Màng ngăn cách giữa hai thai dày có dấu hiệu Lambda tại nơi sát nhập (dấu sao).

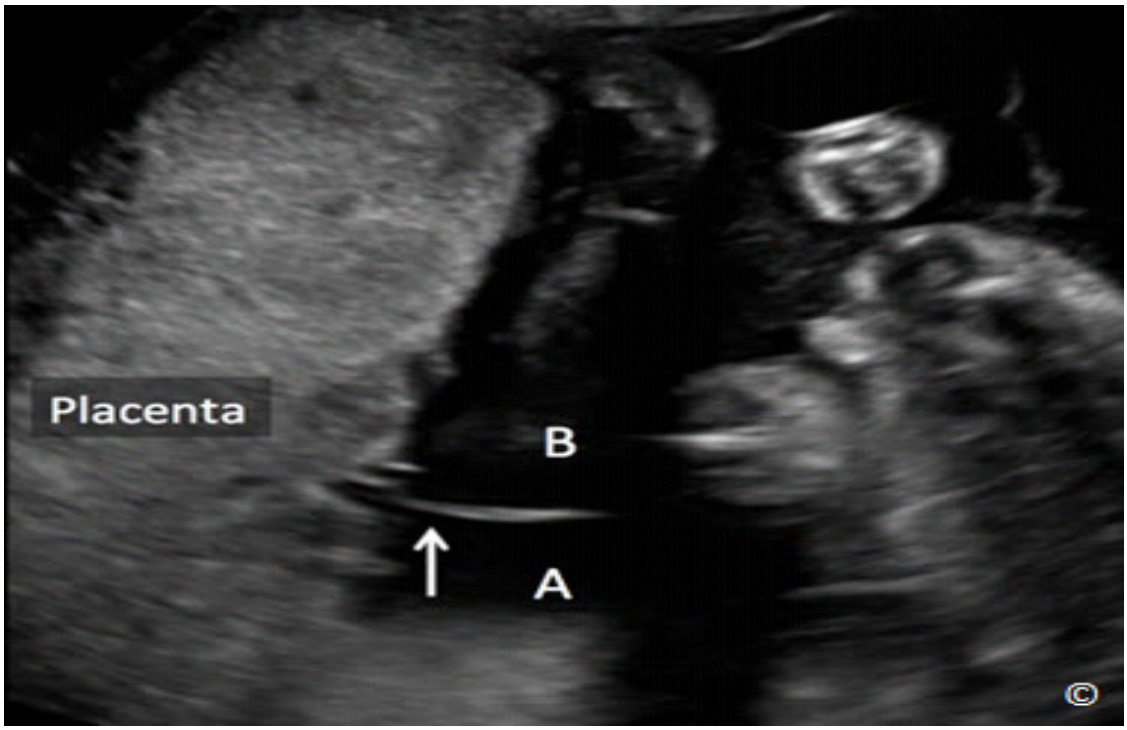

Hình 7.3: Song thai một nhau – hai ối (A và B). Màng ngăn cách mỏng hình chữ T tại nơi sát nhập (mũi tên).

Ở ba tháng giữa và ba tháng cuối thai kỳ, độ chính xác để xác định số bánh nhau và số túi ối là khoảng 90% (9) và cần làm theo các bước sau:

1) Xác định giới tính thai, nếu không cùng giới tính, thì đây là song thai hai nhau.
2) Nếu hai thai cùng giới tính, thì đánh giá vị trí và số bánh nhau. Nếu hai bánh nhau nằm riêng biệt thì là song thai hai nhau. Còn nếu chỉ thấy một bánh nhau thì cần phải xem xét kỹ hơn (**Hình 7.4**).
3) Đánh giá độ dày của màng ngăn cách; trong song thai hai nhau/hai ối, màng ngăn cách có 4 lớp (2 lớp màng ối và 2 lớp màng đệm) và do đó nó dày hơn so với màng ngăn cách trong song thai một nhau, khi chỉ có 2 lớp màng ối. Một vài tác giả ghi nhận rằng độ dày màng ngăn cách <2 mm (ở ba tháng giữa và ba tháng cuối thai kỳ), tiên đoán là song thai một nhau với độ chính xác 90% (9) (**Hình 7.5 A và B**). Tuy nhiên phương pháp này khó thực hiện.
4) Một phương pháp khác là đếm số lớp của màng ngăn cách sau khi phóng đại. Như đã đề cập ở trên, màng ngăn cách của song thai hai nhau sẽ có 4 lớp trong khi song thai một nhau chỉ có 2 lớp (**Hình 7.6 A và B**). Mặc dù phương pháp này được ghi nhận có độ chính xác cao, nhưng nó đòi hỏi sự thành thạo và hình ảnh phải chuẩn, không dễ thực hiện được.
5) Phương pháp đáng tin cậy và chính xác nhất ở ba tháng giữa và ba tháng cuối thai kỳ có thể là dấu hiệu Lambda, Delta hoặc twin-peak. Dấu hiệu này (**Hình 7.7**) có độ chính xác 100% (10).

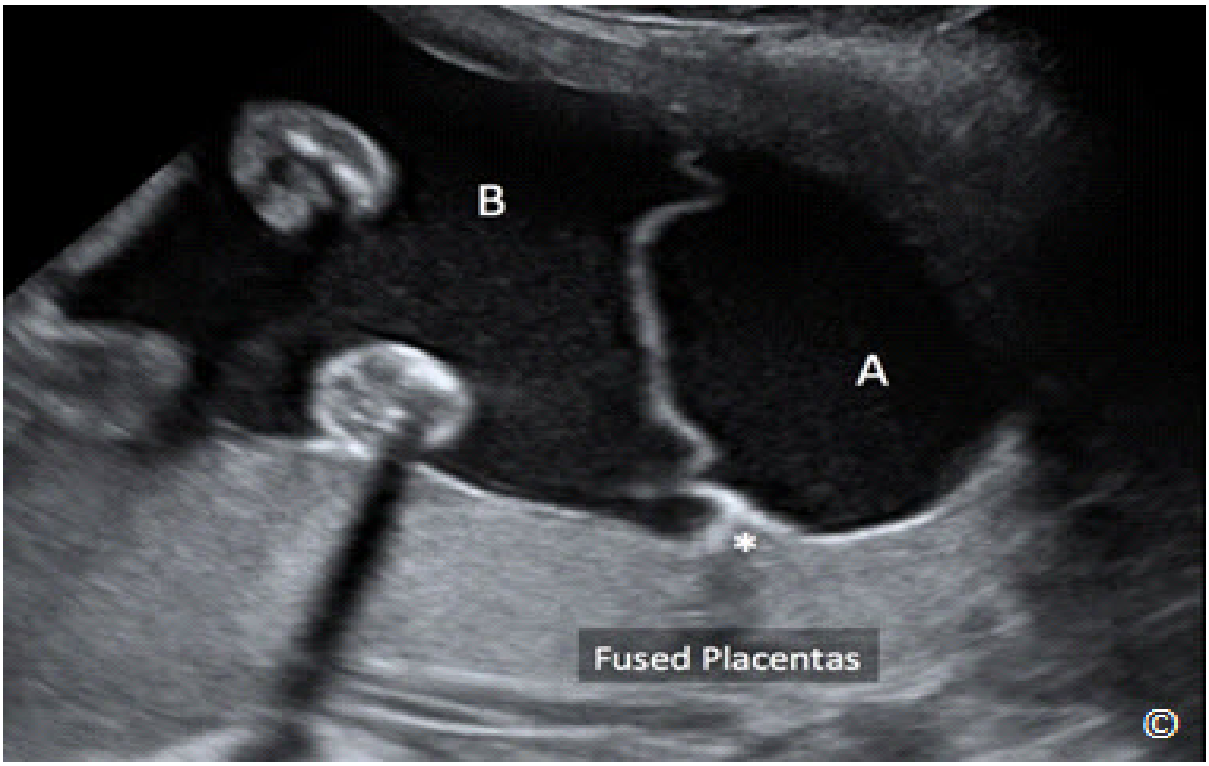

Hình 7.4: Song thai hai nhau/hai ối (A và B) ở ba tháng giữa. Màng ngăn cách dày với dấu hiệu twin-peak (dấu sao) và hình ảnh hai bánh nhau sát nhập.

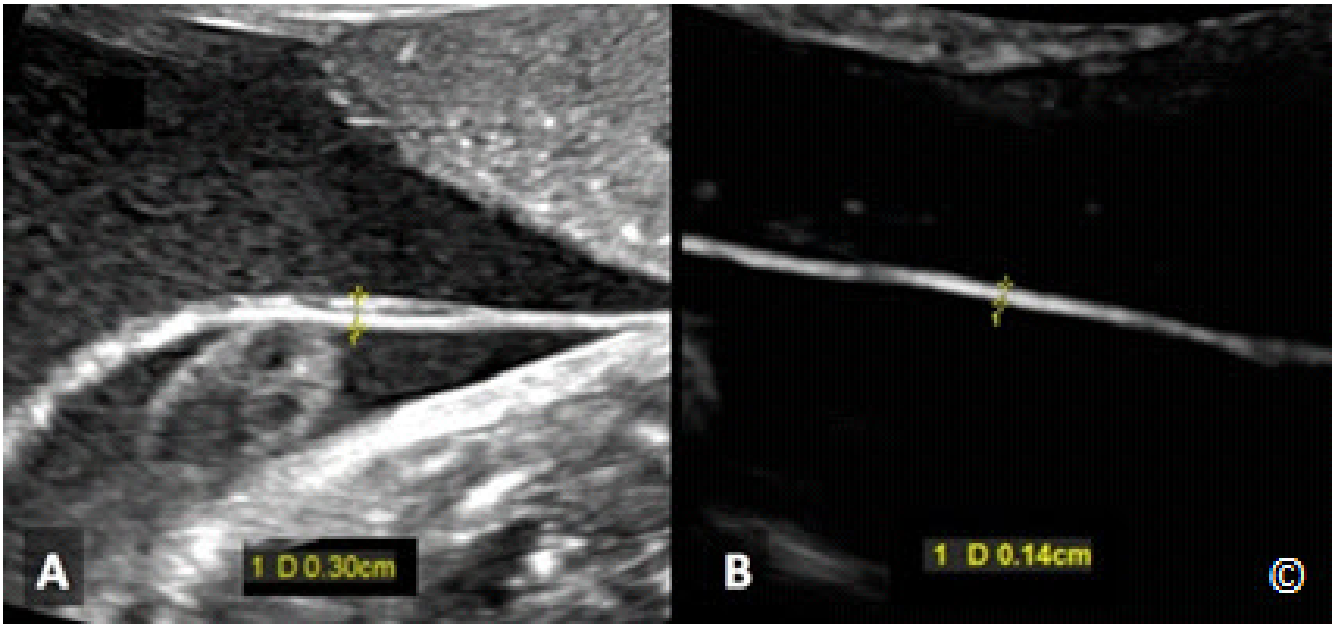

Hình 7.5: Độ dày màng ngăn cách xác định số nhau trong song thai. Màng dày > 2 mm trong song thai hai nhau (A) và màng < 2 mm trong song thai một nhau (B).

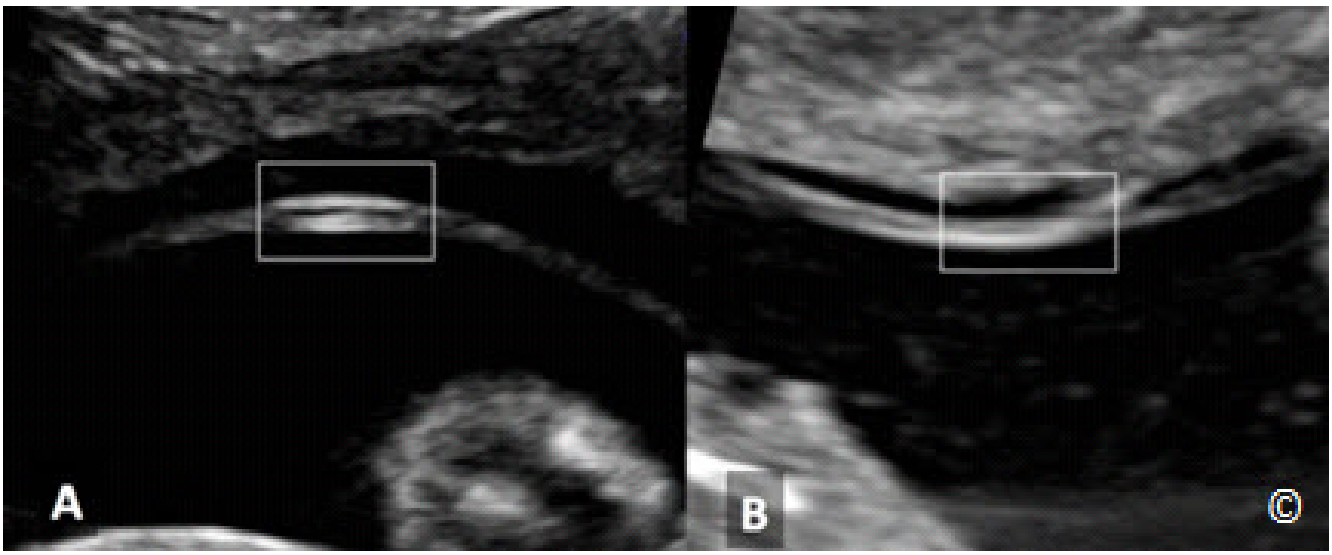

Hình 7.6: Số lớp màng ngăn cách xác định số nhau trong song thai. 4 lớp trong song thai hai nhau (A) và 2 lớp trong song thai một nhau (B).

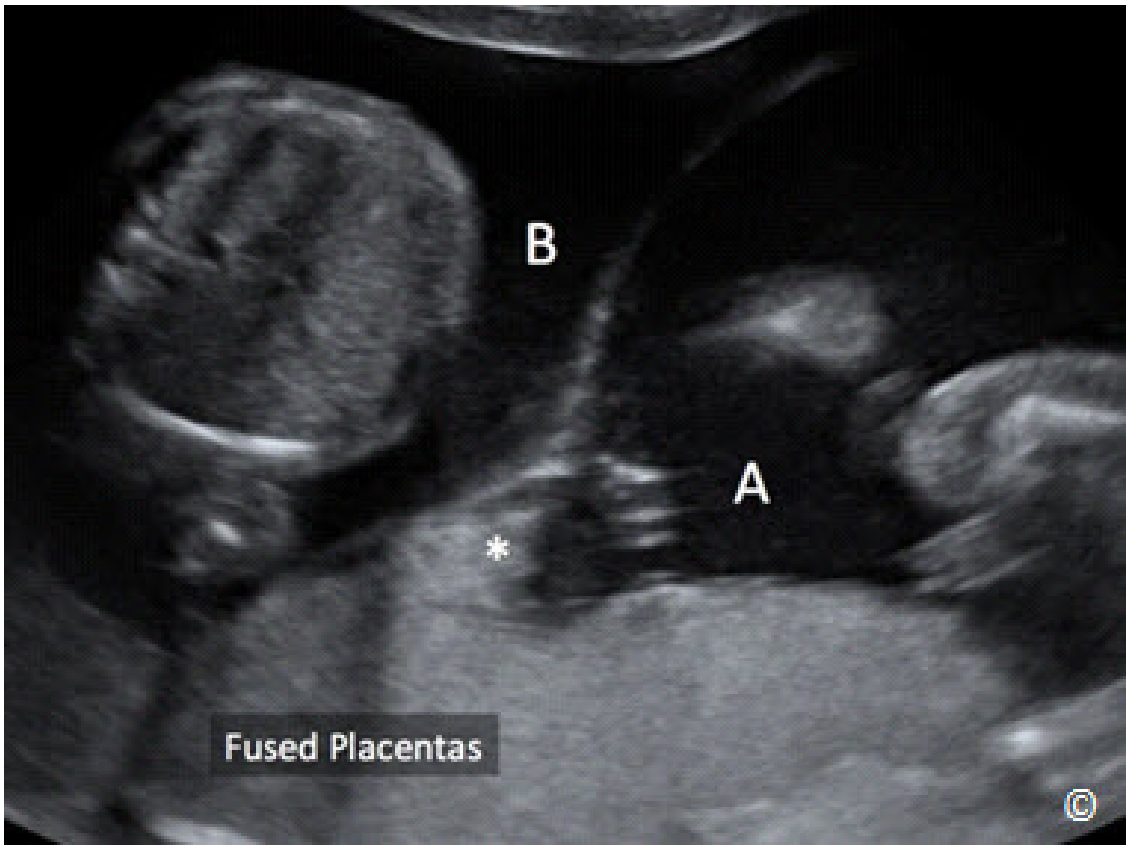

Hình 7.7: Song thai hai nhau/hai ối (A và B) ở ba tháng cuối. Màng ngăn cách dày với dấu hiệu twin-peak (dấu sao), và hình ảnh hai bánh nhau sát nhập.

SIÊU ÂM THEO DÕI SONG THAI

Các trường hợp song thai cần được theo dõi kỹ trước sinh nhằm phát hiện kịp thời những biến chứng như phát triển bất cân xứng (discordant growth), hội chứng truyền máu trong song thai (twin-twin transfusion syndrome – TTTS), chậm tăng trưởng trong tử cung có chọn lọc (selective intrauterine fetal growth restriction – sIURG), đảo ngược động mạch thai đôi (twin-reversed arterial perfusion – TRAP) và một thai chết lưu. Vì song thai một nhau có nhiều nguy cơ liên quan đến các biến chứng trên nên chúng ta cần theo dõi kỹ và thường xuyên hơn. Siêu âm mỗi 4 tuần là thích hợp để phát hiện sự phát triển bất thường trong song thai hai nhau. Ở song thai một nhau, siêu âm cần thực hiện mỗi 2 tuần, bắt đầu sớm lúc 16 tuần và kéo dài cho đến khi sinh (11, 12). Những trường hợp sau cần phải khảo sát thêm bằng siêu âm Doppler: thai chậm tăng trưởng, phát triển bất cân xứng hoặc hội chứng truyền máu trong song thai. Siêu âm Doppler cũng có thể được dùng để đánh giá các trường hợp thai thiếu máu trong song thai. **Bảng 7.4** và **7.5** nêu chỉ định, thời gian và loại siêu âm trong song thai hai nhau và một nhau (11).

BẢNG 7.4	Siêu âm Song thai hai nhau; Khuyến cáo của Viện Siêu Âm Y khoa Hoa Kỳ (11)

Thời gian	Chỉ định
Ba tháng đầu (7-13 tuần)	Tuổi thai
	Chẩn đoán song thai
	Xác định số bánh nhau
Ba tháng giữa (18-20 tuần)	Khảo sát hình thái
	Đánh giá nhau
Theo dõi (bắt đầu lúc 24 tuần)	Mỗi 4 tuần nếu không biến chứng
	Thường xuyên hơn nếu có biến chứng

BẢNG 7.5	Siêu âm Song thai một nhau; Khuyến cáo của Viện Siêu Âm Y khoa Hoa Kỳ (11)

Thời gian	Chỉ định
Ba tháng đầu (7-13 tuần)	Tuổi thai
	Chẩn đoán song thai
	Xác định số bánh nhau
Theo dõi (bắt đầu lúc 16 tuần)	Mỗi 2 tuần nếu không biến chứng
	Thường xuyên hơn nếu có Truyền máu trong song thai và song thai một ối
Ba tháng giữa (18-20 tuần)	Khảo sát hình thái
	Đánh giá nhau

SONG THAI BẤT CÂN XỨNG

Song thai bất cân xứng là khi có sự chênh lệch về cân nặng giữa hai thai với thai lớn là tiêu chuẩn. Công thức tính như sau: (cân nặng ước lượng của thai lớn – cân nặng ước lượng của thai nhỏ)/ cân nặng ước lượng của thai lớn x 100. Khi cân nặng giữa hai thai chênh lệch nhau ≥ 15-20% thì được gọi là bất cân xứng (13). Đây không phải là trường hợp hiếm vì trong 20% thai bất cân xứng thì song thai chiếm 16% (14). Song thai phát triển bất cân xứng thường liên quan đến nhiều vấn đề như tăng khả năng dị tật, chậm tăng trưởng trong tử cung, sinh non, nhiễm trùng một thai, cần hồi sức sơ sinh, thai chết lưu hoặc tử vong 1 tuần sau sinh (13). Siêu âm liên tục là điều cần thiết trong song thai để nâng cao chẩn đoán song thai bất cân xứng và tìm các yếu tố nguy cơ. Một khi chẩn đoán được song thai bất cân xứng, chúng ta cần theo dõi thai chặt chẽ vì liên quan đến tỷ lệ bệnh tật và tử vong cao.

HỘI CHỨNG TRUYỀN MÁU TRONG SONG THAI

Hội chứng truyền máu trong song thai (HCTMTST), gây biến chứng trong 10-20 % các trường hợp song thai một bánh nhau, xảy ra khi có sự thông nối mạch máu trong bánh nhau, máu từ thai cho sẽ truyền qua thai nhận. Do đó, thai nhận vì nhận quá nhiều trở nên dư thừa, kích thước lớn hơn, đa ối vì thai tiểu nhiều (**Hình 7.8 A**). Trong khi đó thai cho sẽ bị thiếu máu, kích thước nhỏ hơn, có dấu hiệu stuck twin (màng ối dính sát vào thai nhi) do thiểu ối (**Hình 7.8 B**), cử động bị hạn chế (**Hình 7.9 A và B**). HCTMTST thường được chẩn đoán ở ba tháng giữa thai kỳ và tiến triển rất nhanh dẫn đến vỡ ối sớm và sinh non.

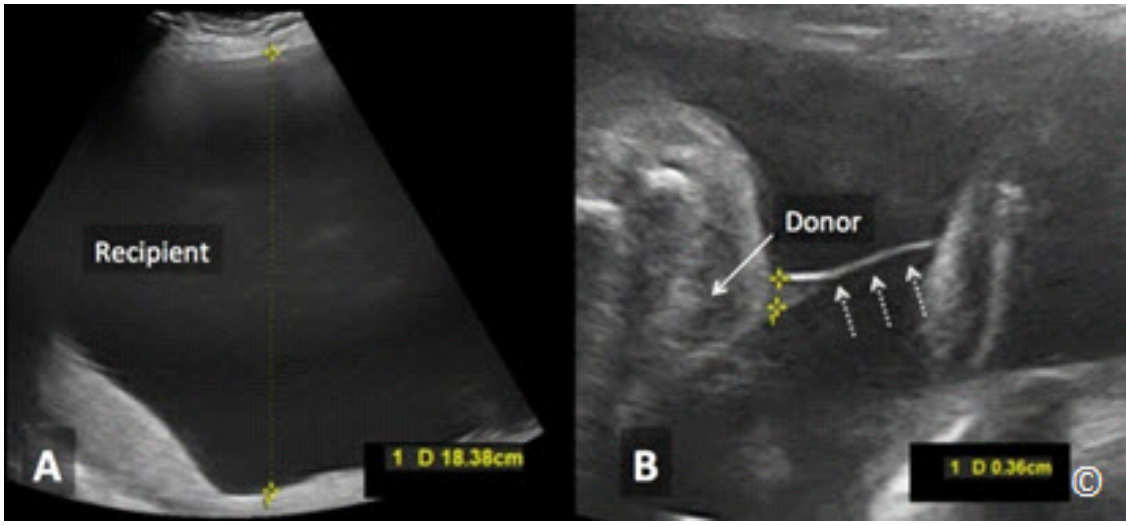

Hình 7.8: Hội chứng truyền máu trong song thai một nhau. Hiện diện đa ối của thai nhận (A) và thiểu ối của thai cho (B). Màng ối bọc sát vào thai cho (mũi tên hình B).

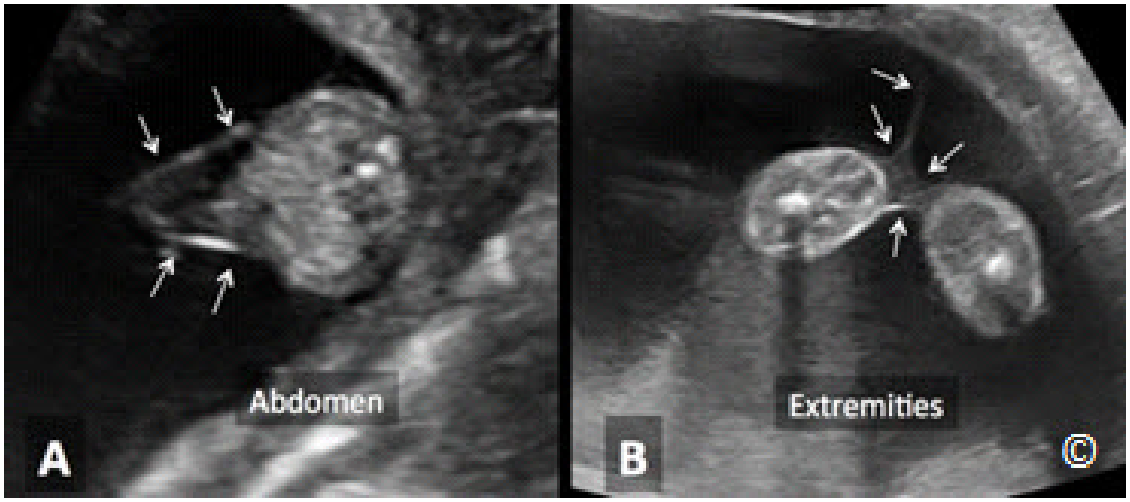

Hình 7.9: Thai cho trong song thai một nhau có HCTMTST. Màng ối (mũi tên) bọc quanh bụng (A) và phần chi (B) của thai cho. Hiện tượng này là do thai nhi bị dính sát vào buồng tử cung, thường thấy trong HCTMTST.

Siêu âm rất cần thiết cho chẩn đoán và theo dõi HCTMTST. Tiêu chuẩn chẩn đoán HCTMTST bằng siêu âm bao gồm: song thai một bánh nhau, một túi thai đa ối (khoang ối lớn nhất ≥ 8 cm) và một túi thai thiểu ối (khoang ối lớn nhất < 2 cm), không có bất thường bẩm sinh để có thể lý giải được sự thay đổi về cân nặng và lượng ối. Đặc điểm cần xem xét nữa là bàng quang nhỏ hoặc không thấy ở thai cho và bàng quang to ở thai nhận.

HCTMTST được phân loại theo Quintero (15) và được trình bày ở **Bảng 7.6**.

Nhìn chung, việc điều trị HCTMTST tùy thuộc vào phân độ. Nếu từ độ 2 trở lên thì phương pháp điều trị tốt nhất là laser, dùng để đốt mạch máu thông nối ở bề mặt bánh nhau. Đối với độ 1, phương pháp điều trị vẫn còn tranh cãi giữa hai lựa chọn: chọc dẫn lưu ối định kỳ ở thai đa ối hoặc biện pháp laser. Ở những cơ sở y tế không đủ nguồn lực để trang bị hệ thống laser thì điều trị chọc dẫn lưu ối được cho là khả thi.

BẢNG 7.6 **Hệ thống phân loại Hội chứng truyền máu trong song thai theo Quintero; từ Tài liệu tham khảo 15.**

Giai đoạn	Đa ối / Thiểu ối	Không thấy bàng quang ở thai cho	Siêu âm Doppler bất thường	Phù thai	1 thai chết
I	+	-	-	-	-
II	+	+	-	-	-
III	+	+	+	-	-
IV	+	+	+	+	-
V	+	+	+	+	+

SONG THAI MỘT NHAU – MỘT ỐI

Song thai một bánh nhau/một buồng ối (song thai một ối) chiếm tỷ lệ 1% trong tổng số song thai một bánh nhau, chẩn đoán khi không có màng ngăn cách giữa hai thai. Cần phải thực hiện siêu âm nhiều lần để đưa ra chẩn đoán chính xác và loại trừ dấu hiệu stuck twin (màng ối dính sát vào thai nhi). Hơn nữa, dây rốn trong những trường hợp song thai một buồng ối có khuynh hướng cắm gần nhau trên bề mặt bánh nhau. Điều này dẫn đến một trong những nguy cơ của song thai một ối là dây rốn thắt nút, điều này có thể được chẩn đoán bằng siêu âm 2D, Doppler màu và Doppler xung. Theo kinh nghiệm của chúng tôi, dây rốn thắt nút là một dấu hiệu thường gặp trong song thai một ối.

Ở siêu âm 2D, hình ảnh dây rốn thắt nút xuất hiện giống như một chùm dây rốn giữa hai thai (**Hình 7.10**). Siêu âm Doppler màu sẽ thể hiện rõ điểm thắt nút của dây rốn (**Hình 7.11**) và Doppler xung có thể chẩn đoán xác định bởi xuất hiện hai dạng sóng Doppler riêng biệt, tần số tim thai khác nhau (thai A và thai B) nhưng có cùng một phổ Doppler (**Hình 7.12**). Để ghi nhận được các sóng này, cần mở rộng cửa sổ Doppler ở vùng nghi ngờ có dây rốn thắt nút (**Hình 7.12**). Dây rốn thắt nút có thể được phát hiện ở ba tháng đầu trong song thai một ối và được xác định bằng Doppler xung (**Hình 7.13**). Nhiều tác giả khuyến cáo những trường hợp song thai một ối nên chấm dứt thai kỳ lúc 34 – 35 tuần khi được chẩn đoán dây rốn thắt nút và theo dõi thai mỗi ngày bằng Non-stress test, hoặc nhiều lần trong một tuần. Một số tác giả tìm ra mối tương quan giữa sóng dạng Notch của động mạch rốn trên Doppler xung với sự chèn ép dây rốn (**Hình 7.14**): đặc điểm hữu ích để theo dõi dây rốn thắt nút (16).

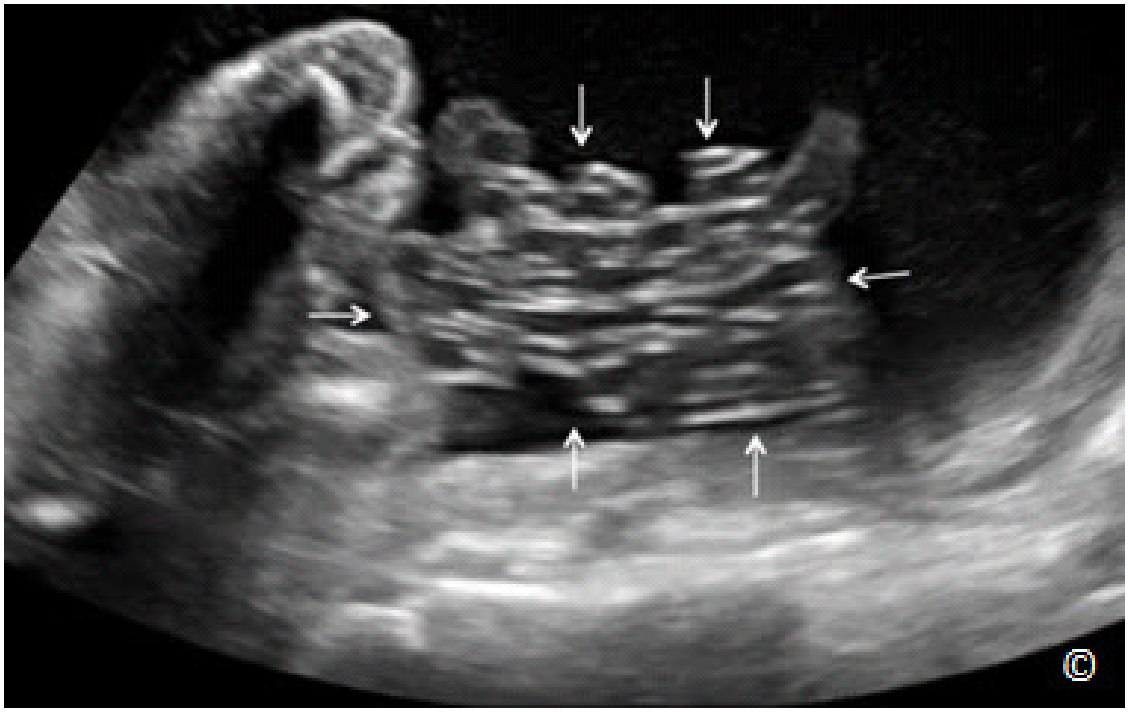

Hình 7.10: Song thai một nhau – một ối với dây rốn thắt nút được thấy ở B-mode. Hiện diện 1 chùm dây rốn (mũi tên) giữa hai thai.

Hình 7.11: Song thai một nhau – một ối với dây rốn thắt nút được thấy ở Doppler màu (giống thai ở hình 7.10). Hiện diện một chùm dây rốn giữa hai thai nhi.

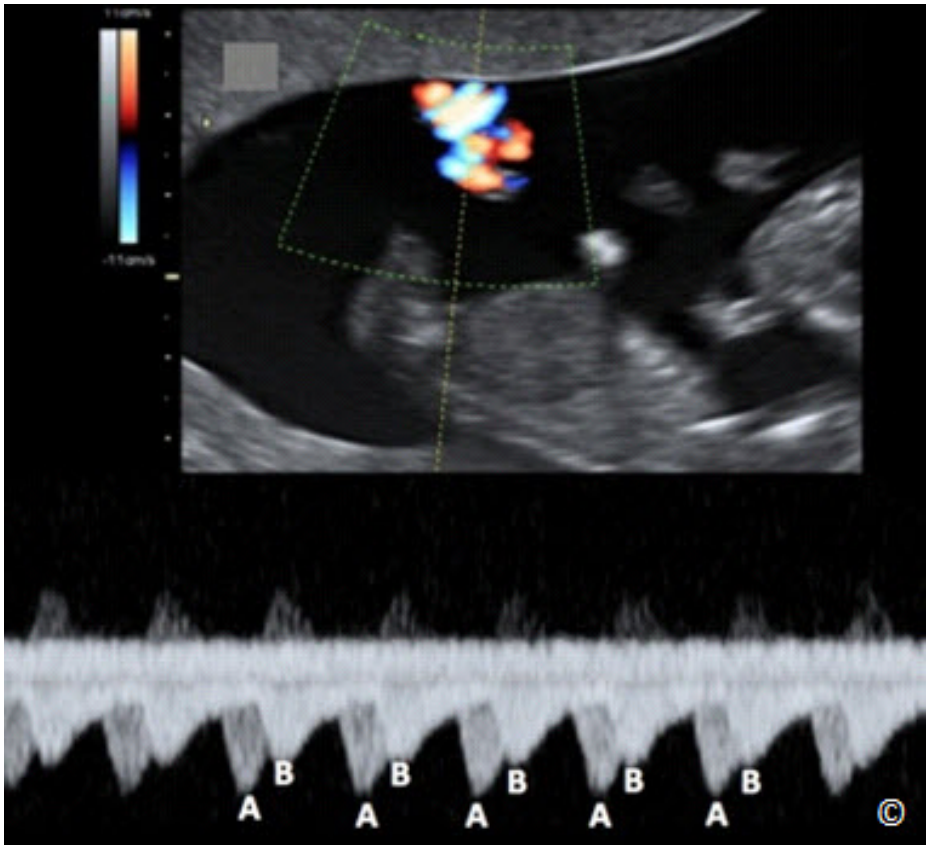

Hình 7.12: Song thai một nhau – một ối với dây rốn thắt nút thấy ở Doppler xung và màu. Hiện diện hai sóng riêng biệt (A và B) với cùng một phổ Doppler.

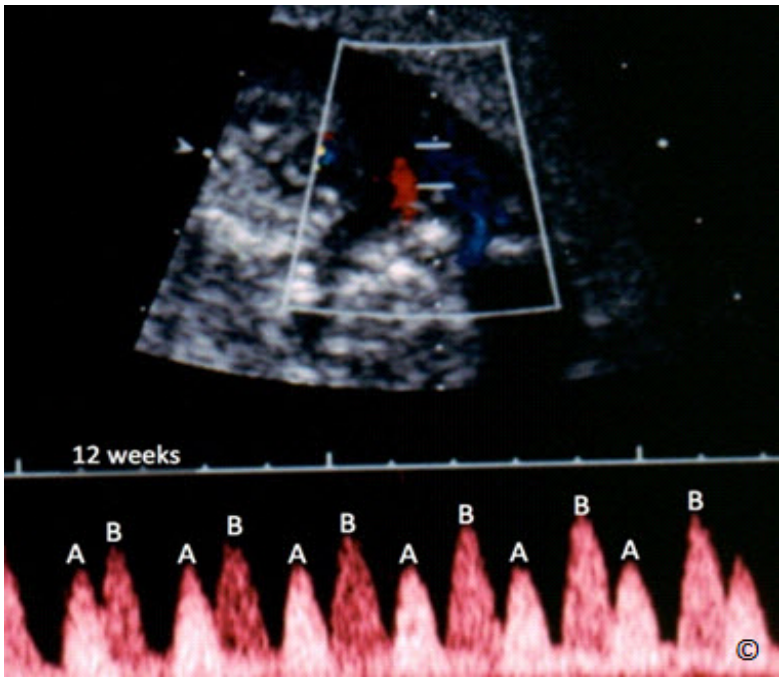

Hình 7.13: Song thai một nhau – một ối với dây rốn thắt nút thấy ở Doppler xung và màu lúc thai 12 tuần. Hiện diện 2 sóng riêng biệt (A và B) với cùng 1 phổ Doppler.

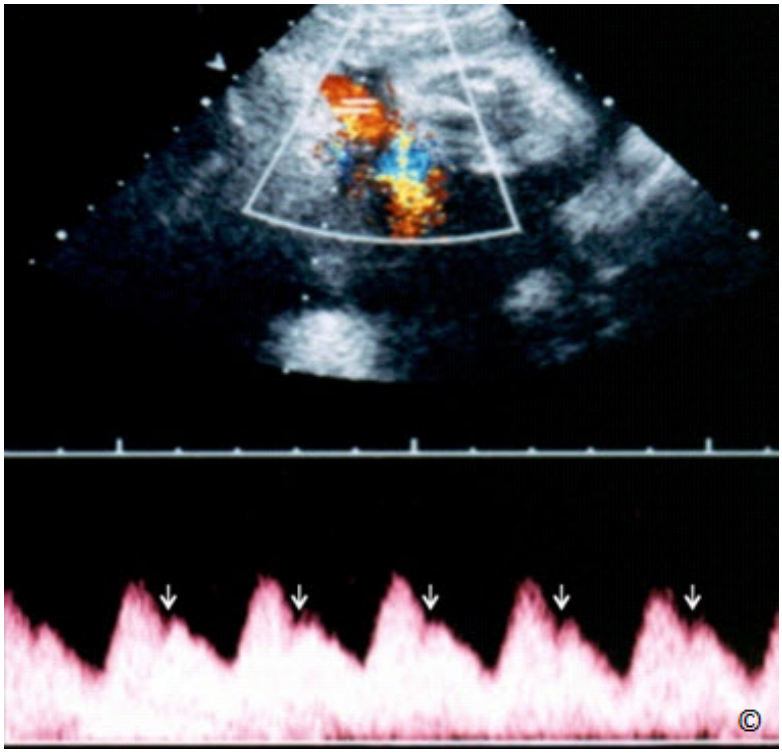

Hình 7.14: Song thai một nhau – một ối với dây rốn thắt nút. Xuất hiện sóng dạng Notch trên Doppler động mạch rốn (mũi tên), cho thấy có sự chèn ép dây rốn.

SONG THAI DÍNH

Song thai dính là một biến chứng rất hiếm của song thai một bánh nhau, do sự phân chia hợp tử không hoàn toàn xảy ra vào ngày thứ 13 và 15 của quá trình thụ thai. Tỷ lệ khoảng 1/50,000 ca sinh (17). Cấu trúc giải phẫu bị dính phần nào thì gọi là song thai dính theo vị trí đó. Ngoài ra, có nhiều dạng phức hợp khi chúng dính nhiều vị trí, cấu trúc giải phẫu, là sự kết hợp của các thể. **Bảng 7.7** liệt kê 5 dạng song thai dính và tần suất của chúng.

BẢNG 7.7 **Các dạng và Tần suất của Song thai dính**

Type	Tần suất
Dính sọ (Craniopagus)	1-2 %
Dính ngực (Thoracopagus)	75 %
Dính bụng (Omphalopagus)	Hiếm
Dính vùng mông (Pygopagus)	20 %
Dính vùng chậu (Ischiopagus)	5 %

Song thai dính có thể được chẩn đoán ở ba tháng đầu bằng siêu âm 2D và siêu âm Doppler màu (**Hình 4.23, Hình 7.15** và **7.16**). Tiên lượng phụ thuộc vào mức độ, vị trí và phần cơ quan bị dính. Đối với những ca song thai này, chúng ta cần tư vấn tiền sản kỹ cho thai phụ.

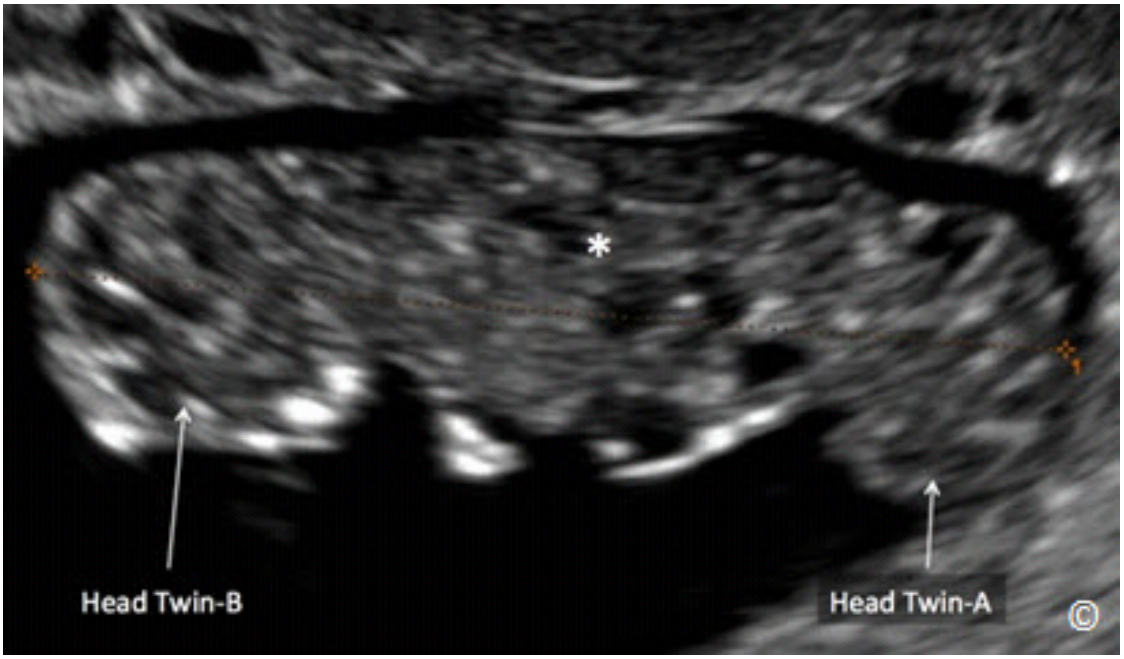

Hình 7.15: Song thai dính trên siêu âm 2D lúc thai 9 tuần. Hai thai dính nhau ở vùng chậu (dấu sao).

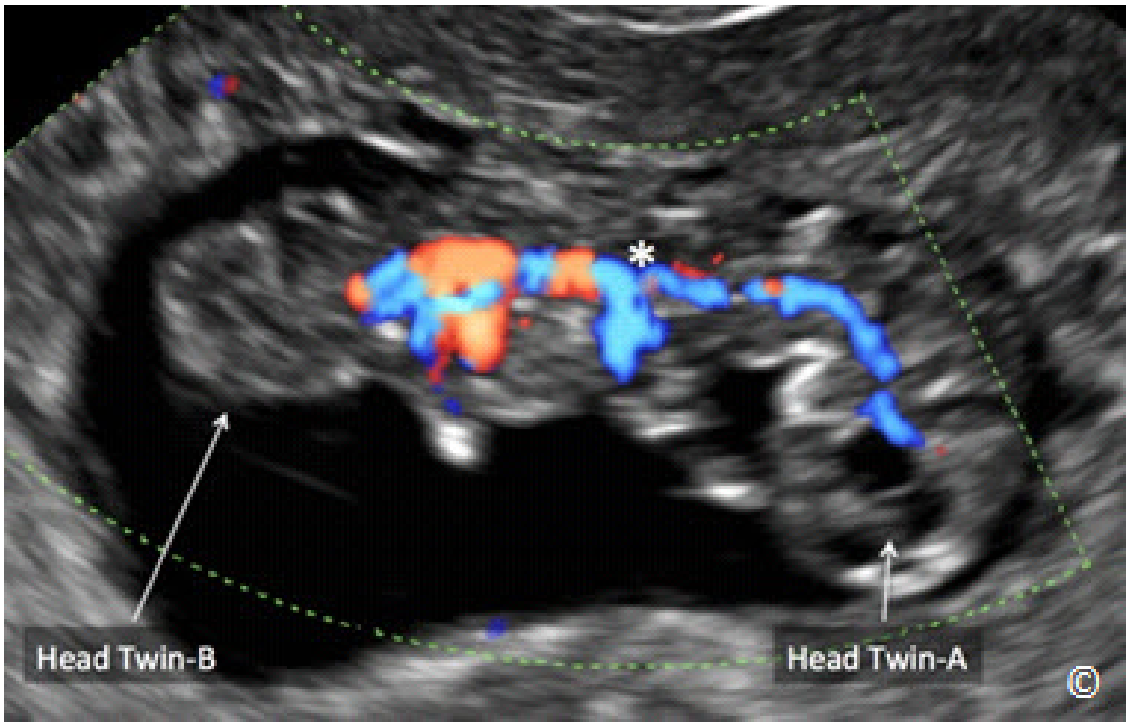

Hình 7.16: Song thai dính lúc 9 tuần (giống thai ở hình 7.15) với siêu âm Doppler màu cho thấy mạch máu liên thông giữa hai phôi thai (dấu sao). Siêu âm Doppler màu có thể dùng để chẩn đoán song thai dính và phân biệt với hai thai không dính nằm gần nhau trong cùng một khoang ối. Phần đầu của hai thai được ghi như trong hình.

ĐẢO NGƯỢC ĐỘNG MẠCH THAI ĐÔI

Hội chứng đảo ngược động mạch thai đôi (TRAP) rất hiếm gặp, đây là trường hợp song thai một bánh nhau có một thai bình thường và một thai không đầu, không tim (**Hình 7.17** và **7.18**). Thai bình thường cung cấp máu nuôi cho thai không tim qua hệ thống thông nối động mạch – động mạch ở bề mặt bánh nhau. Trong trường hợp bình thường, các động mạch rốn sẽ đưa máu từ thai về bánh nhau. Trong hội chứng TRAP, do sự thông nối động mạch – động mạch gây nên hiện tượng bơm máu đảo ngược trong động mạch rốn ở thai không tim, đó cũng là nghĩa của thuật ngữ TRAP. Thai không tim thường có cấu trúc giải phẫu và phát triển bất thường.

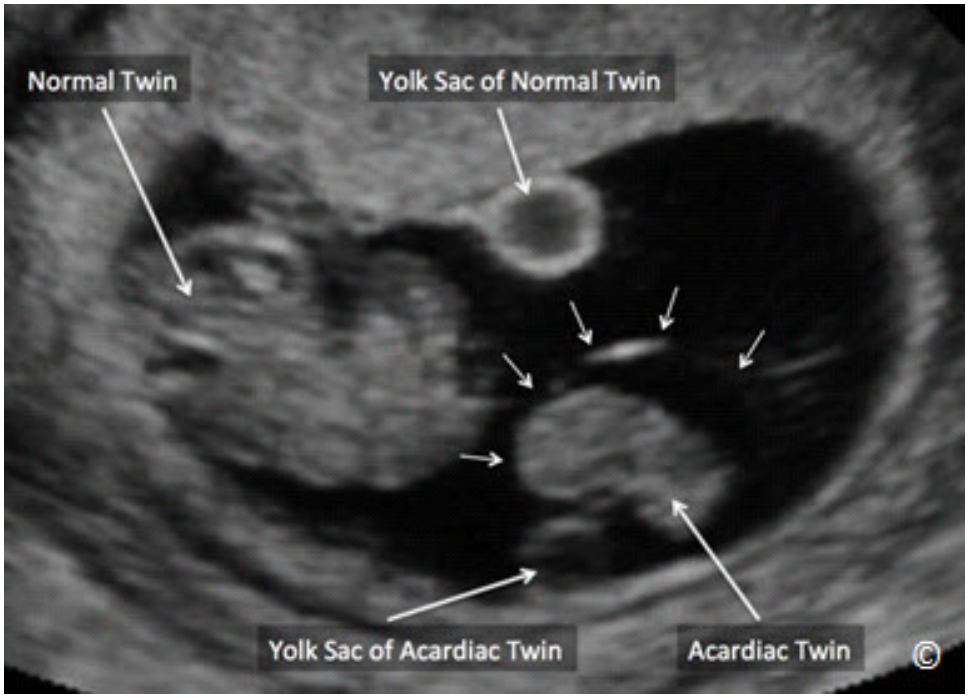

Hình 7.17: Siêu âm 2D ở song thai một nhau có hội chứng TRAP lúc thai 9 tuần. Hiện diện một khối mô (được ghi nhận là thai không tim) với màng ối bao quanh (mũi tên nhỏ) và yolk sac (của thai không tim). Thai bình thường được thấy nằm bên cạnh và yolk sac của nó.

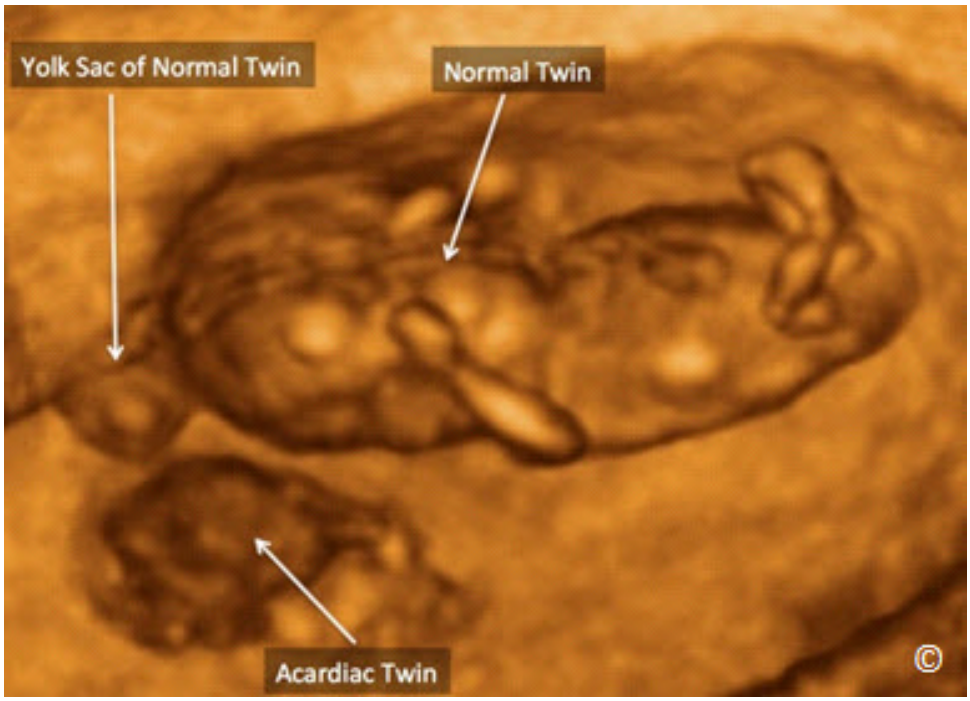

Hình 7.18: Siêu âm 3D của song thai một nhau có hội chứng TRAP lúc thai 9 tuần (giống **Hình 7.17**). Hiện diện một khối mô (được ghi nhận là thai không tim) nằm tách biệt với thai bình thường. Yolk sac của thai bình thường được nhìn thấy, còn yolk sac của thai không tim thì không thấy rõ.

Thai bình thường phải bơm máu để nuôi thai không tim, dẫn đến tim làm việc quá tải, gây nên nguy cơ suy tim và phù thai. Tỷ lệ tử vong chu sinh của thai bình thường trong khoảng từ 30 – 50% (18, 19). Siêu âm tim thường xuyên đối với thai bình thường trong hội chứng TRAP có thể giúp nhận biết dấu hiệu suy tim và đưa ra hướng điều trị phù hợp. Lựa chọn điều trị có thể là theo dõi hoặc gây tắc mạch máu dây rốn của thai không tim. Tắc mạch máu dây rốn lưỡng cực là biện pháp khả thi nhất và nên thực hiện trước 24 tuần.

Tài liệu tham khảo:

1) Martin JA, Hamilton BE, Sutton PD, Ventura SJ, et al. Births: final data for 2002. Natl Vital Stat Rep 2003; 52(10): 1-102.
2) Jewell SE, Yip R. Increasing trends in plural births in the United States. Obstet Gynecol 1995; 85:229-32.
3) Martin JA, Hamilton BE, Ventura SJ, Osteman JK, et al. Births: final data for 2011. Natl Vital Stat Rep 2013; 62(1): 1-70.
4) Mathews TJ, MacDorman MF. Infant mortality statistics from the 2009 period linked birth/infant death data set. National vital statistics reports; vol 61 no 8. Hyattsville, MD: National Center for Health Statistics. 2013. Available from: http://www.cdc.gov/nchs/data/ nvsr/nvsr61/nvsr61_08.pdf.
5) Nylander PP. The factors that influence twinning rates. Acta Genet Med Gemellol (Roma) 1981;30:189
6) MacGillivray I. Epidemiology of twin pregnancy. Seminars Perinatol 1986; 10:4.
7) Bernirschke K. Multiple pregnancy (First of two parts). N Engl J Med 1973;288:1276
8) Monteagudo A, Timor-Tritsch IE, Sharma S. Early and simple determination of chorionic and amniotic type in multifetal gestations in the first fourteen weeks by high-frequency transvaginal ultrasonography. Am J Obstet Gynecol 1994; 170(3):824–9.
9) Winn HN, Gabrielli S, Reece EA, et al. Ultrasonographic criteria for the prenatal diagnosis of placental chorionicity in twin gestations. Am J Obstet Gynecol 1989; 161(6 Pt 1):1540–2.)
10) Finberg H. The ‘‘twin peak’’ sign: reliable evidence of dichorionic twining. J Ultrasound Med 1992; 11:571– 7.
11) Reddy UM, Abuhamad AZ, Levine D, Saade GR. Fetal Imaging Executive Summary of a Joint Eunice Kennedy Shriver National Institute of Child Health and Human Development, Society for Maternal-Fetal Medicine, American Institute of Ultrasound in Medicine, American College of Obstetricians and Gynecologists, American College of Radiology, Society for Pediatric Radiology, and Society of Radiologists in Ultrasound Fetal Imaging Workshop. J Ultrasound Med 2014; 33:745–757.
12) Society for Maternal-Fetal Medicine, Simpson LL. Twin-twin transfusion syndrome. Am J Obstet Gynecol 2013; 208(1):3-18.

13) American College of Obstetricians and Gynecologists. Multiple gestation: complicated twin, triplet and higher order multifetal pregnancy. ACOG practice bulletin no. 56. Washington, DC: The College; 2004 (reaffirmed 2009).
14) Miller J, Chauhan SP, Abuhamad AZ. Discordant twins, diagnosis, evaluation and management. Am J Obstet Gynecol 2012; FIND NUMBERS.
15) Quintero RA, Morales WJ, Allen MH, et al. Staging of twin-twin transfusion syndrome. J Perinatol 1999; 19(8 Pt 1):550 –5.
16) Abuhamad A**,** Mari G, Copel JC, Cantwell CJ, Sayed A, Evans AT: Umbilical artery flow velocity waveforms in Monoamniotic Twins with cord enlargement: Can it be used in pregnancy management. Obstet Gynecol 1995; 86:674-7.
17) Malone FD, D'Alton ME. Multiple gestations, clinical characteristics and management. In Creasy RK, Resnik R (eds): Maternal Fetal Medicine, ed 4, Philadelphia, WB Saunders, 2000, p595-615.
18) Moore TR, Gale S, Bernishke K. Perinatal outcome of forty nine pregnancies complicated by acardiac twinning. Am J Obstet Gynecol 1990; 163: 907-912.
19) Healy MG. Acardia: predictive risk factors for the co-twin's survival. Teratology 1994;50:205-213.

NHỮNG BẤT THƯỜNG CỦA BÁNH NHAU

Người dịch: Bs Ngô Thị Kim Loan

8

GIỚI THIỆU

Bánh nhau phát triển từ lớp nguyên bào nuôi của nguyên bào phôi vào khoảng ngày thứ 6 sau khi thụ tinh. Sau khi phôi bào bám vào lớp nội mạc tử cung, các nguyên bào nuôi sẽ phân chia thành một lớp trong bao gồm các tế bào nuôi và một lớp ngoài gồm các hợp bào nuôi. Các hợp bào nuôi sẽ phát triển thành các xoang tạo thành các khoảng liên gai nhau sơ khai.

Bánh nhau hình thành tại vị trí của nhung mao đệm (mặt con của bánh nhau) và lớp màng rụng đáy. Bánh nhau được nhận thấy đầu tiên trên siêu âm là một vùng có phản âm dày ở thời điểm khoảng 9-10 tuần tuổi thai (**Hình 8.1**). Luồng máu mẹ được thiết lập bên trong bánh nhau ở tuổi thai khoảng 12 tuần (1). Bánh nhau vào cuối thai kỳ có đường kính khoảng 20 cm và thể tích khoảng 400 to 600 ml (2). Nói chung, việc đo đạc bánh nhau không được áp dụng thường qui ngoại trừ trong một số trường hợp bệnh lý và vì vậy ngày nay việc đánh giá các kích thước sinh học của bánh nhau sẽ không được thực hiện thường xuyên trong siêu âm chẩn đoán trước sinh. Bề dày bình thường của bánh nhau cũng tương ứng với tuổi thai, khoảng 1 mm ứng với mỗi tuần tuổi thai (3).

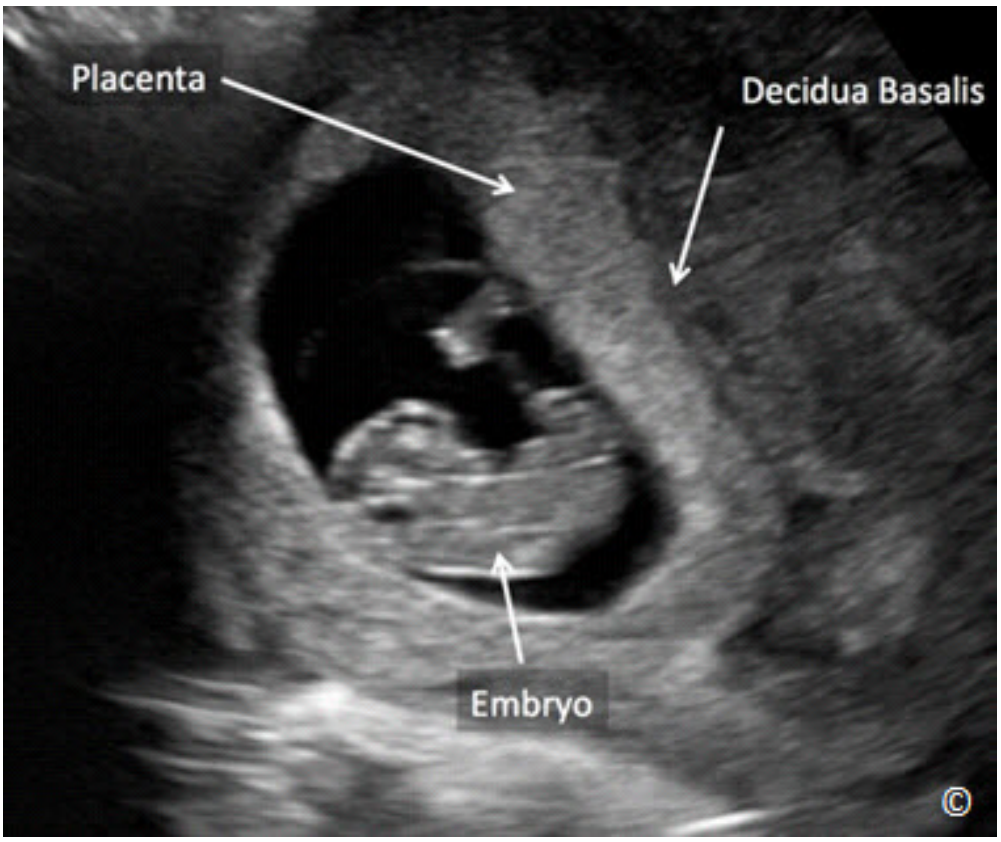

Hình 8.1: Hình ảnh siêu âm của một thai kỳ khoảng 9 tuần: phần bánh nhau có phản âm dày (mũi tên dài). Hãy chú ý lớp màng rụng đáy (mũi tên giữa) là một vùng phản âm kém phía sau bánh nhau. Phôi thai cũng được nhìn thấy rõ (mũi tên ngắn).

Xác định vị trí của bánh nhau qua siêu âm là một trong sáu yếu tố cần đánh giá trong việc chuẩn hóa tiếp cận của siêu âm khảo sát sản khoa và kỹ thuật khảo sát chi tiết sẽ được mô tả ở chương 10. Trong phạm vi chương này, chúng tôi chỉ đề cập đến siêu âm chẩn đoán các bất thường của bánh nhau.

NHAU TIỀN ĐẠO

Thuật ngữ nhau tiền đạo để mô tả tình trạng bánh nhau che kín một phần hay toàn bộ lỗ trong cổ cung. Ở thai kỳ bình thường, bánh nhau sẽ bám ở phần trên của tử cung. Trong trường hợp nhau tiền đạo, bánh nhau sẽ bám một phần hay toàn bộ ở phần thấp của tử cung.

Nhau tiền đạo là một trong những nguyên nhân thường gặp nhất gây xuất huyết ở quý hai và quý ba thai kỳ. Tại Mỹ, tần suất của nhau tiền đạo vào ở thai đủ tháng vào khoảng 4.8/1000 ca sinh (4). Có bằng chứng cho thấy có một mối liên hệ giữa nhau tiền đạo và đa sản, điều này có nghĩa là tỉ suất nhau tiền đạo sẽ tăng lên ở những quốc gia có tỉ lệ đa sản cao. Triệu chứng kinh điển của nhau tiền đạo là xuất huyết âm đạo không kèm đau bụng ở cuối quý hai và quý ba thai kỳ. Xuất huyết kèm theo đau bụng có thể xuất hiện ở ở một số ít thai kỳ có nhau tiền đạo tuy nhiên đó là do có những cơn gò tử cung hoặc do sự bóc tách bánh nhau (nhau bong non). Triệu chứng đầu tiên của nhau tiền đạo có thể là chảy máu trong quá trình chuyển dạ và vì vậy điểm mấu chốt có tầm quan trọng đặc biệt là việc chẩn đoán được trước sinh và lên kế hoạch sinh mổ chủ động nếu nhau tiền đạo vẫn tồn tại đến quý ba của thai kỳ. Nhau tiền đạo cũng đồng thời có tỉ lệ cao liên quan với những trường hợp ngôi thai bất thường mà cũng có thể chính ngôi bất thường là một đầu mối giúp tìm ra sự hiện diện của nhau tiền đạo.

Nhau tiền đạo thường gặp nhiều hơn ở những thai kỳ có tuổi thai nhỏ (**Hình 8.2**), và trong nhiều trường hợp như vậy, khi thai lớn lên cùng với sự phát triển của tử cung, bánh nhau sẽ được dời lên vị trí cao hơn của tử cung. Cơ chế " di dời hay chuyển dịch bánh nhau" này không được hiểu rõ nhưng có lẽ có liên quan với một sự phát triển của bánh nhau theo hướng ưu tiên tiến về phía nội mạc tử cung cao hơn là nơi có sự tưới máu tốt hơn (trophotropism).

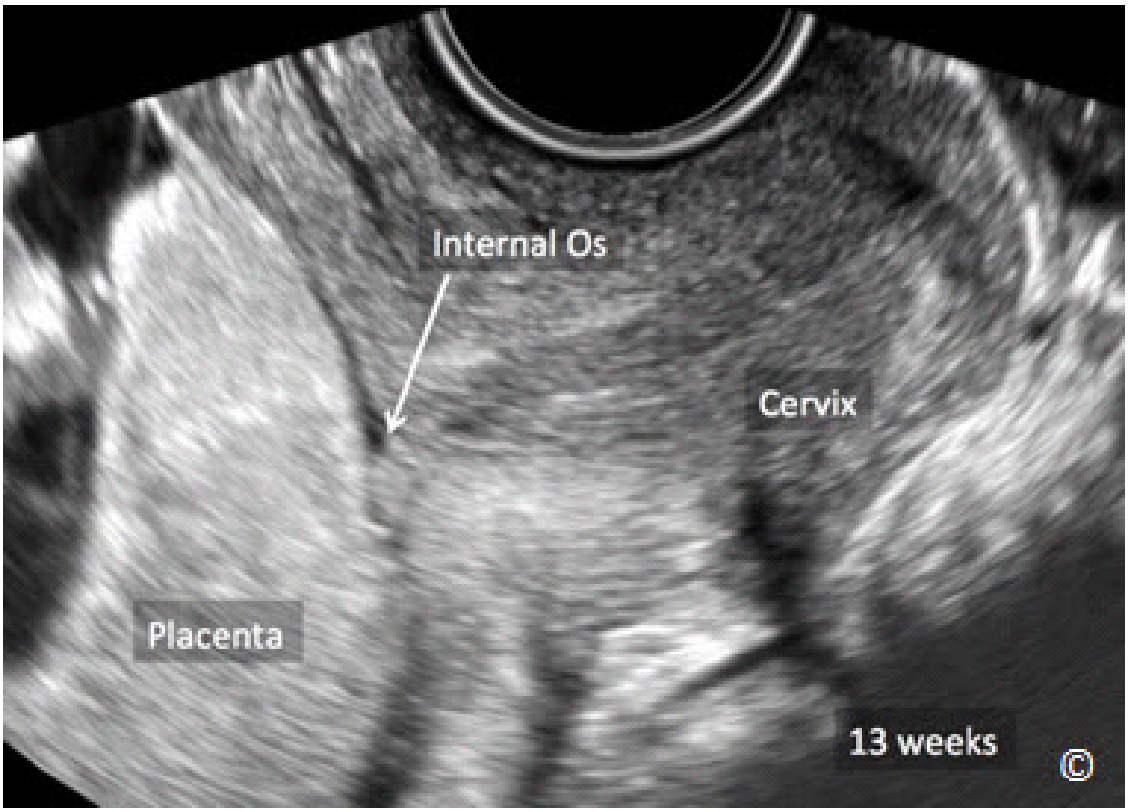

Hình 8.2: Hình ảnh siêu âm của một thai kỳ 13 tuần. Hãy chú ý đến bánh nhau (được chú thích) đang che kín lỗ trong cổ tử cung (đánh dấu bằng đầu mũi tên) cho thấy đây là một trường hợp nhau tiền đạo.

Bảng 8.1 liệt kê những yếu tố nguy cơ của nhau tiền đạo. Có một sự tăng vọt về tần suất của nhau tiền đạo tồn tại song hành với sự gia tăng của số lần mổ lấy thai trước đó. Tiền căn của bốn lần mổ lấy thai trước đó làm gia tăng tỉ suất nhau tiền đạo lên gấp 10 lần (5).

BẢNG 8.1	Các yếu tố nguy cơ của nhau tiền đạo

- Tiền căn mổ lấy thai trước đó
- Phá thai trước đó
- Phẫu thuật tử cung trước đó
- Mẹ hút thuốc
- Mẹ lớn tuổi
- Đa sản
- Mẹ sử dụngchất kích thích cocain
- Đa thai

Thuật ngữ hiện tại dùng để mô tả các loại nhau tiền đạo vẫn còn một vài điều chưa thống nhất. Nhau tiền đạo trung tâm mô tả tình trạng bánh nhau che kín hoàn toàn lỗ trong cổ tử cung, nhau tiền đạo bán trung tâm mô tả tình trạng một bánh nhau che phủ một phần lỗ mở cổ tử cung và nhau bám mép là để mô tả tình trạng một bánh nhau có mép dưới bám đến lỗ trong cổ tử cung. Nếu mép dưới bánh nhau cách lỗ trong cổ tử cung một đoạn ngắn khoảng một vài cm thì nên sử dụng thuật ngữ nhau bám thấp và nên đo đạc khoảng cách đó. Việc đánh giá lỗ mở cổ tử cung trên siêu âm để chẩn đoán nhau tiền đạo bán trung tâm sẽ khó khăn nếu không tìm được lỗ mở cổ cung và khoảng cách để xác định nhau bám thấp cũng có nhiều ý kiến khác nhau trên y văn. Gần đây, một hội nghị lấy ý kiến đồng thuận được tổ chức ở Mỹ đã đưa ra một thuật ngữ về nhau tiền đạo đơn giản hơn nhưng phù hợp hơn và dễ áp dụng trên thực tế hơn. Phân loại mới này chỉ sử dụng 3 thuật ngữ: nhau tiền đạo, nhau bám thấp và nhau bám ở vị trí bình thường. Những thuật ngữ như nhau tiền đạo bán trung tâm và nhau bám mép được giản lược đi. Những thuật ngữ khác như nhau tiền đạo hoàn toàn và không hoàn toàn cũng nên được loại bỏ.

Phân loại mới cụ thể như sau: Đối với những thai kỳ dưới 16 tuần tuổi thai, nếu chẩn đoán nhau tiền đạo có thể sẽ bị quá mức. Đối với những thai kỳ lớn hơn 16 tuần, nếu mép dưới bánh nhau cách lỗ trong cổ tử cung $\geq$2 cm thì vị trí của bánh nhau nên được xem như là bình thường. Nếu mép dưới bánh nhau cách lỗ trong cổ tử cung < 2 cm nhưng không che kín lỗ trong cổ tử cung thì nên được gọi là nhau bám thấp (**Hình 8.3**) đồng thời khuyến cáo nên theo dõi bằng siêu âm lúc thai 32 tuần. Nếu mép dưới bánh nhau che kín lỗ trong cổ tử cung thì bánh nhau được gọi là nhau tiền đạo (**Hình 8.4**) đồng thời khuyến cáo nên theo dõi bằng siêu âm lúc thai 32 tuần.. Vào thời điểm theo dõi bằng siêu âm lúc thai 32 tuần, nếu mép dưới bánh nhau vẫn cách lỗ trong cổ tử cung < 2 cm (nhau bám thấp) hoặc che kín lỗ trong cổ tử cung (nhau tiền đạo) thì siêu âm đầu dò âm đạo được đề nghị ở thời điểm thai 36 tuần (6). Những khuyến cáo này được áp dụng đối với thai phụ không có triệu chứng, còn những trường hợp có xuất huyết âm đạo thì có thể được chỉ định siêu âm theo dõi sớm. Bởi vì có một câu hỏi đặt ra sau đó là nhau bám thấp hoặc nhau tiền đạo được phát hiện ở quý hai thai kỳ có mạch máu tiền đạo hay không? Cho nên siêu âm Doppler màu bằng đầu dò âm đạo ở quý ba thai kỳ (độ khoảng quanh 32 tuần) được khuyến cáo nên thực hiện để loại trừ mạch máu tiền đạo (**Hình 8.5**) (6). Siêu âm đầu dò âm đạo nên được sử dụng như một phương tiện hình ảnh đầu tay để chẩn đoán nhau tiền đạo vì nếu siêu âm đầu dò bụng khi bàng quang đầy và/ hoặc khi có cơn co tử cung ở đoạn dưới tử cung, có thể dễ dàng dẫn đến chẩn đoán dương tính giả là nhau tiền đạo. Siêu âm đầu dò âm đạo cho phép xác định rõ ràng lỗ trong cổ tử cung và mốc giải phẫu chính xác từ mép dưới bánh nhau đến cổ tử cung. Hơn nữa, siêu âm Doppler màu, khi sử dụng, có thể đánh giá sự tưới máu của bánh nhau, tình trạng cổ tử cung và đoạn dưới của tử cung, còn đánh giá nguy cơ nhau cài răng lược và chảy máu lúc sinh (**Hình 8.6**). Tính an toàn khi sử dụng đầu dò âm đạo để đánh giá tình trạng nhau tiền đạo đã được xác định rõ (7). Điều này là do góc của đầu dò âm đạo vì đầu dò được đặt đối diện với mép trước cổ tử cung, không giống như việc khám bằng tay với hình ảnh kinh điển được hình dung là đưa một ngón tay vào kênh cổ tử cung. **Hình 8.7**, **8.8** và **8.9** theo thứ tự cho thấy hình ảnh bánh nhau bình thường ở mặt trước, ở vùng đáy và ở mặt sau.

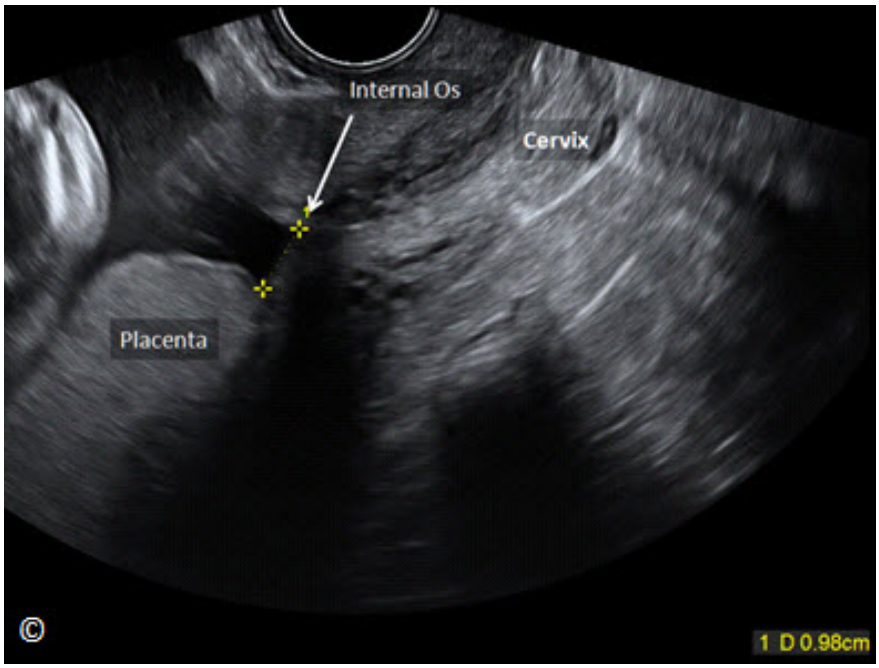

Hình 8.3: Siêu âm đầu dò âm đạo ở quý ba thai kỳ cho thấy một bánh nhau bám thấp (được chú thích). Hãy chú ý rằng mép dưới bánh nhau cách lỗ trong cổ tử cung 0.9 cm (được chú thích). Cổ tử cung cũng được chú thích cho thấy định hướng của hình ảnh.

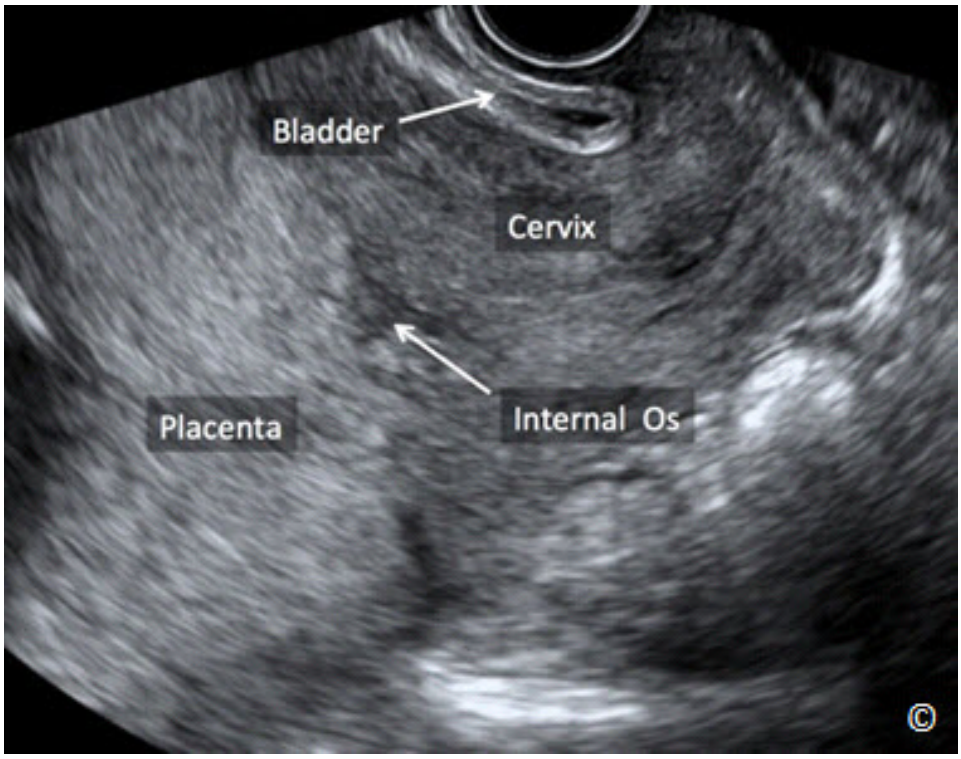

Hình 8.4: Siêu âm đầu dò âm đạo ở quý ba thai kỳ cho thấy một bánh nhau tiền đạo. Hãy chú ý rằng bánh nhau (được chú thích trên hình) che kín lỗ trong cổ tử cung (như chú thích trên hình). Bàng quang được nhìn thấy ở phía trước (như chú thích). Cổ tử cung cũng được chú thích cho thấy định hướng của hình ảnh.

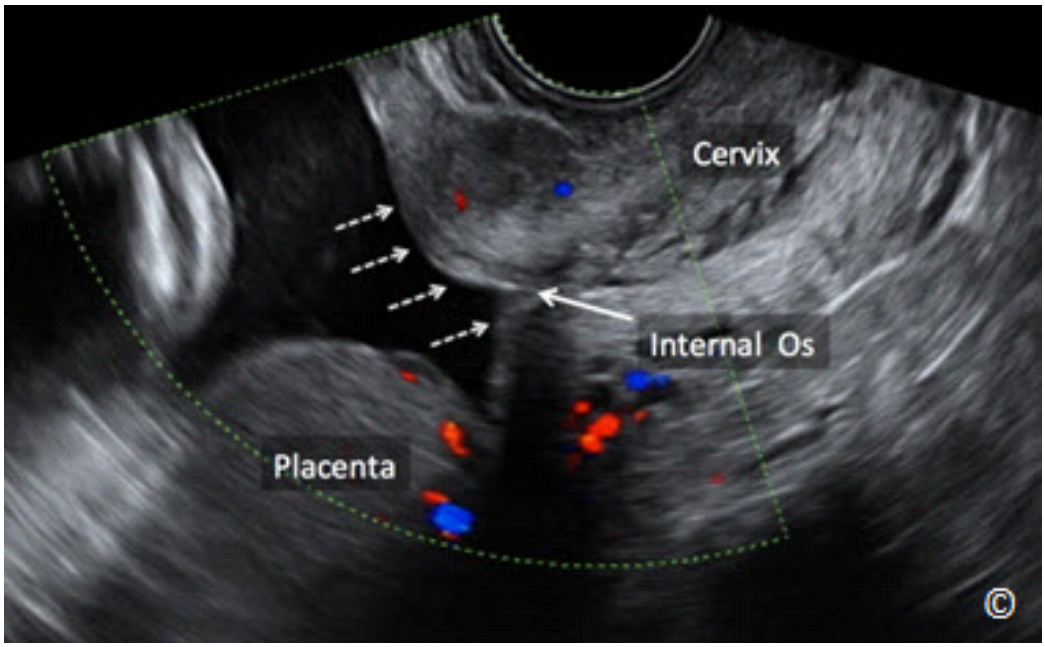

Hình 8.5: Siêu âm Doppler màu ngả âm đạo ở thời điểm 32 tuần cho thấy không có mạch máu tiền đạo (những mũi tên đứt quãng) ở một thai kỳ có chẩn đoán nhau tiền đạo ở quý hai thai kỳ. Chú ý rằng bánh nhau không còn che kín lỗ trong cổ tử cung nữa (như chú thích trong hình). Cổ tử cung và lỗ trong cũng được chú thích cho thấy định hướng của hình ảnh.

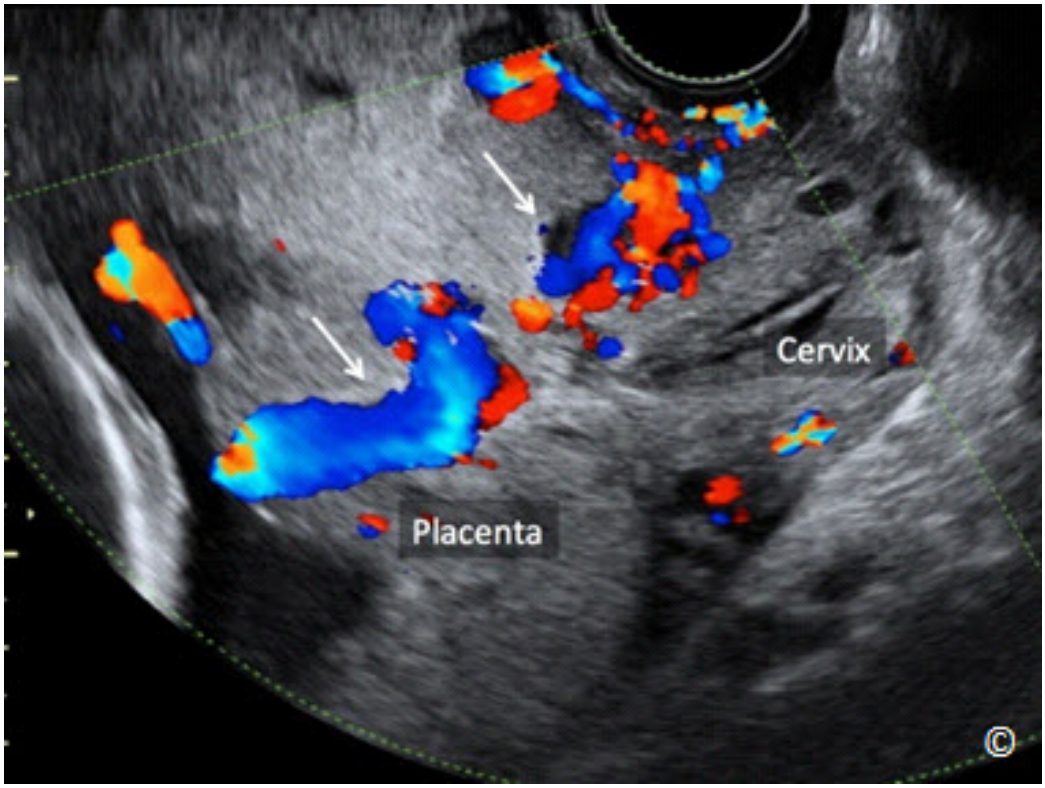

Hình 8.6: Siêu âm Doppler màu ngả âm đạo ở quý ba thai kỳ ở một bệnh nhân có nhau tiền đạo và bánh nhau này cài răng lược. Hãy chú ý sự hiện diện tăng sinh mạch máu của bánh nhau và cổ tử cung (phần chú thích bánh nhau – các mũi tên).

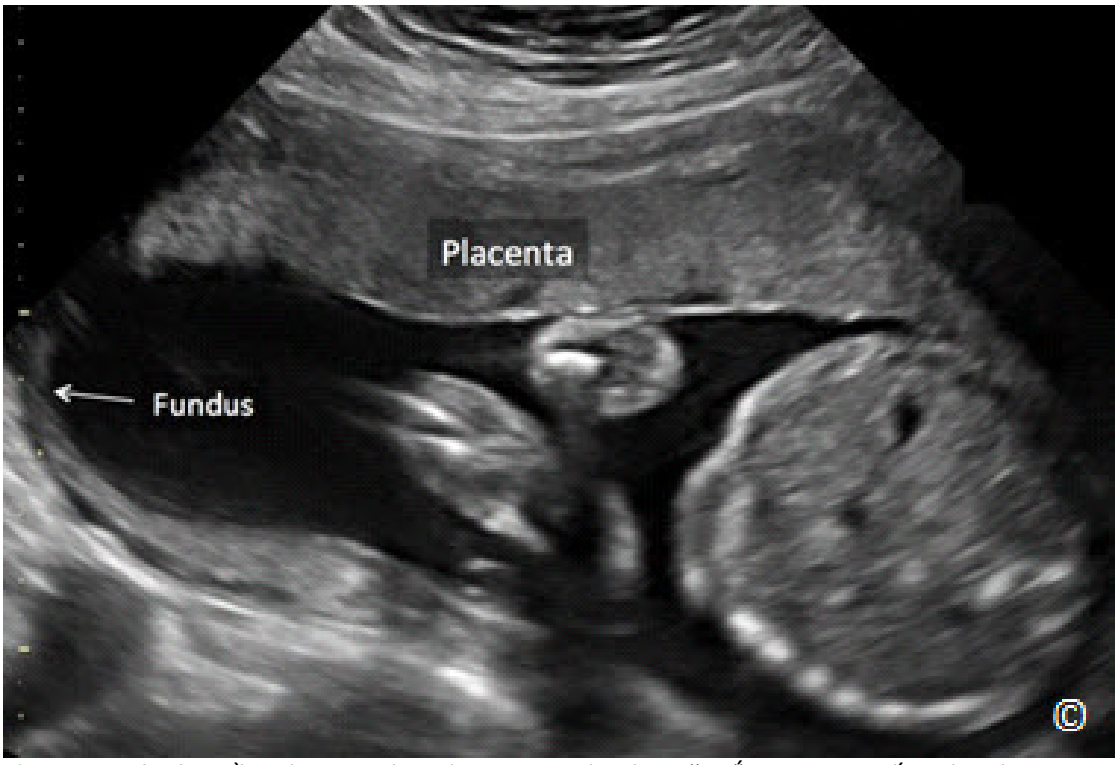

Hình 8.7: Siêu âm đầu dò bụng vào qúy hai thai kỳ trên mặt cắt dọc cho thấy một bánh nhau bám mặt trước bình thường (được chú thích trên hình). Đáy tử cung được chú thích cho thấy định hướng của hình ảnh.

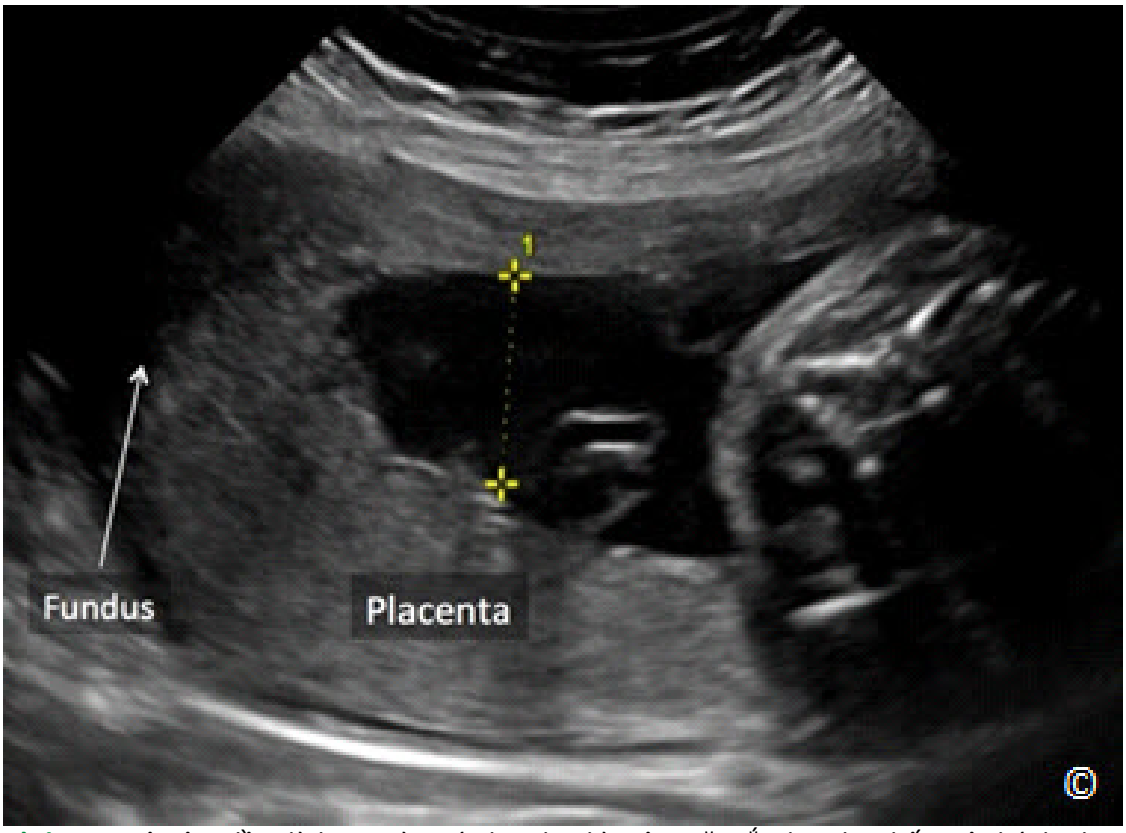

Hình 8.8: Siêu âm đầu dò bụng vào qúy hai thai kỳ trên mặt cắt dọc cho thấy một bánh nhau bình thường bám ở đáy tử cung (được chú thích trên hình). Đáy tử cung được chú thích cho thấy định hướng của hình ảnh. Trong hình này, một khoang ối cũng được đo theo trục dọc.

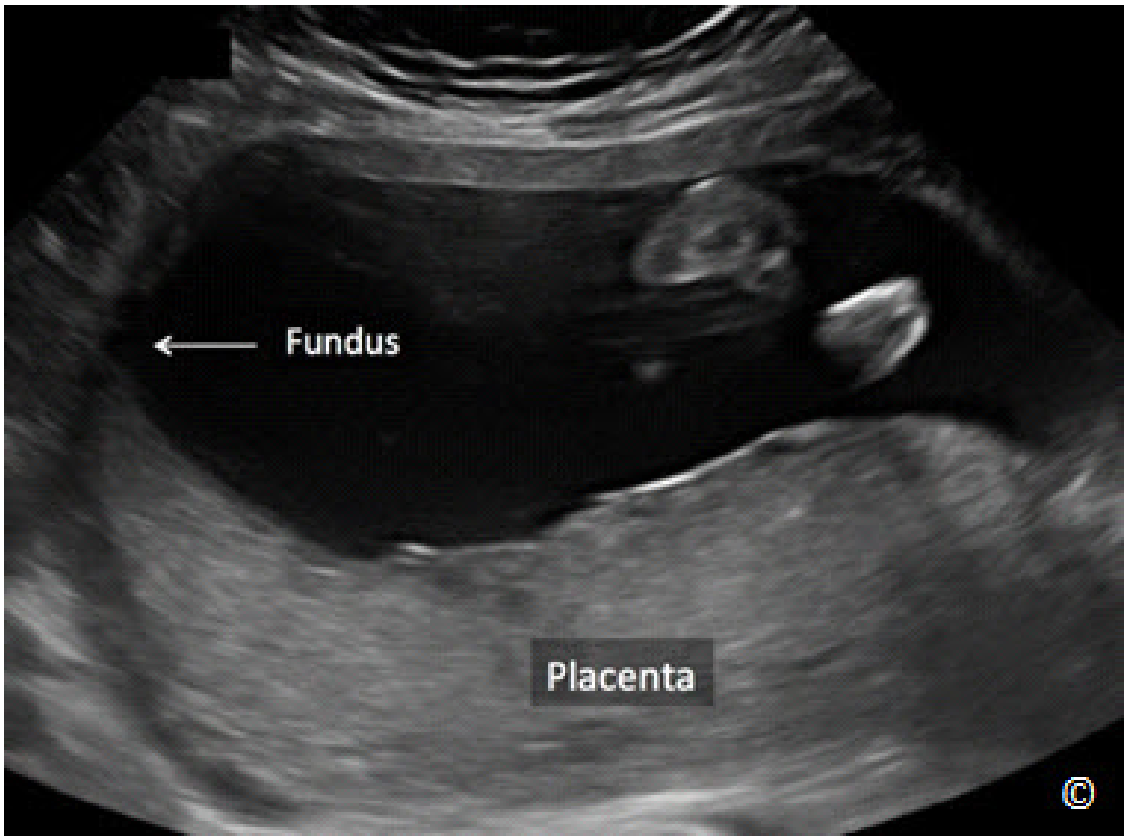

Hình 8.9: Siêu âm đầu dò bụng vào qúy hai thai kỳ trên mặt cắt dọc cho thấy một bánh nhau bám mặt sau bình thường (được chú thích trên hình). Đáy tử cung được chú thích cho thấy định hướng của hình ảnh.)..

Bảng 8.2 mô tả cách tiếp cận bằng đầu dò âm đạo để đánh giá bánh nhau khi nghi ngờ một trường hợp có nhau tiền đạo.

Bảng 8.2	Cách tiếp cận bằng đầu dò âm đạo để đánh giá bánh nhau

- Dùng đầu dò âm đạo
- Đảm bảo rằng bàng quang của thai phụ này không có nước tiểu
- Đưa đầu dò âm đạo vào cho đến khi bạn thấy cổ tử cung, hãy nhận diện lỗ trong cổ tử cung
- Đi theo định hướng mặt cắt dọc của đầu dò âm đạo
- Đảm bảo dùng áp lực nhẹ nhất áp lên cổ tử cung
- Định vị mép dưới bánh nhau và đo khoảng cách giữa mép dưới bánh nhau và lỗ trong cổ tử cung

MẠCH MÁU TIỀN ĐẠO

Mạch máu tiền đạo được định nghĩa là khi có sự hiện diện của những mạch máu nuôi thai (mạch máu xuất phát từ dây rốn) nằm giữa phần ngôi thai và vùng cổ tử cung. Các mạch máu nuôi thai có thể đi trong phần màng ối ngoài bánh nhau hoặc có thể do dây rốn cắm vào vùng màng ối ở ngay mức lỗ trong cổ tử cung.

Tần suất của mạch máu tiền đạo vào khoảng 1 trên 2500 trẻ sinh ra (8). Vấn đề xảy ra khi có các mạch này nằm ngay phía trước của ngôi thai sẽ cực kỳ nghiêm trọng một khi màng ối vỡ, lúc đó các mạch máu nuôi thai sẽ đứng trước nguy cơ bị đứt vỡ dẫn đến mất kiệt hết máu của thai nhi. Nếu bỏ sót không chẩn đoán trước mạch máu tiền đạo thì tỉ lệ chết chu sinh sẽ khoảng 60%, trái lại 97% thai nhi sẽ sống sót nếu chẩn đoán đã được thiết lập trước sinh (9).

Việc chẩn đoán vấn đề này trước sinh nằm dưới sự kiểm soát của siêu âm đầu dò âm đạo. Mạch máu tiền đạo được chẩn đoán qua siêu âm khi các dấu hiệu trên Doppler màu cho thấy có sự hiện diện của mạch máu nuôi thai nằm tại vùng cổ tử cung (**Hình 8.10 A và B**). Một điều rất quan trọng là chúng ta cần xác định lại bằng Doppler xung để chắc chắn rằng dòng chảy của mạch máu đó có nguồn gốc là dòng chảy của mạch máu rốn (**Hình 8.10 B**). Trên siêu âm trắng đen ngả âm đạo khi khảo sát vùng cổ tử cung, những đường phản âm kém dọc theo màng ối và nằm áp lên lỗ trong cổ tử cung, gợi ý cho người thực hiện siêu âm sự hiện diện của mạch máu tiền đạo (**Hình 8.11 A**). Khi thấy những đường phản âm kém này, cần dùng thêm Doppler màu để xác định đó chính là những mạch máu chạy trong màng ối của thai nhi (**Hình 8.11 B**). Nếu cuống rốn hoặc các mạch máu tản ra từ cuống rốn cắm vào vùng màng ối ở ngay mức lỗ trong cổ tử cung hoặc ở đoạn dưới tử cung dọc theo cổ tử cung (**Hình 8.12 A và B**), thì chẩn đoán mạch máu tiền đạo nên được đặt ra. Một thủ thuật quan trọng để loại trừ trường hợp ngôi dây rốn là yêu cầu bệnh nhân lăn qua và khảo sát xem lúc này dây rốn có dịch chuyển khỏi vị trí đó hay không. Lặp lại khảo sát siêu âm ngả âm đạo vào một ngày khác sẽ giúp khẳng định chẩn đoán.

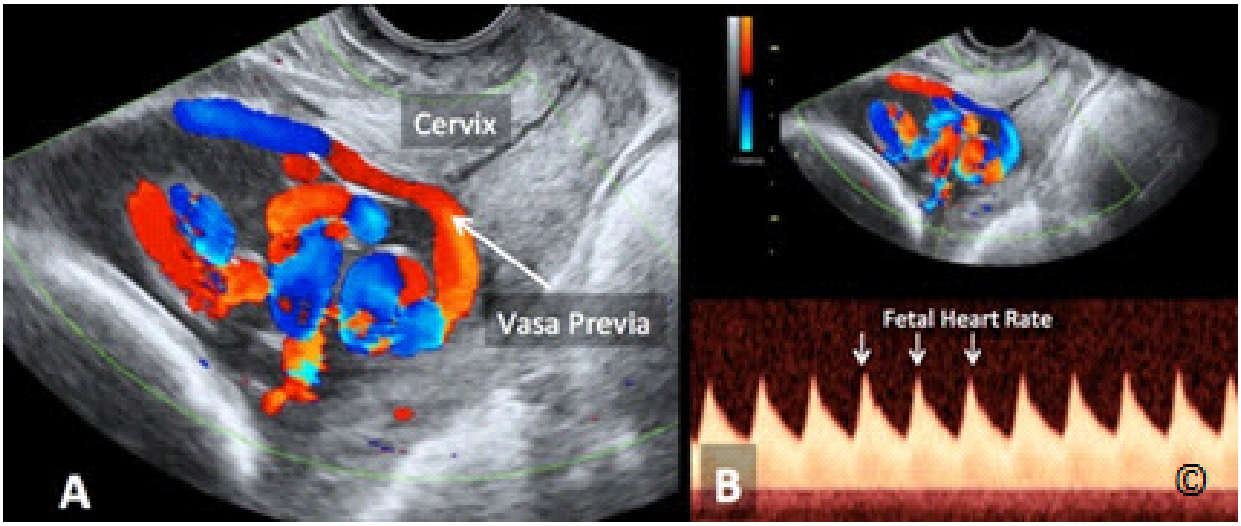

Hình 8.10 A và B: Siêu âm ngả âm đạo vào quý ba thai kỳ trên siêu âm Doppler màu (A) và trên Doppler xung (B) ở một thai nhi có mạch máu tiền đạo. Ghi nhận trên hình ảnh Doppler màu (A) cho thấy có một mạch máu vắt ngang qua phía trước cổ tử cung (được chú thích là mạch máu tiền đạo) và trên Doppler xung (B) có bằng chứng là mạch máu thể hiện nhịp tim thai. Vùng cổ tử cung được chú thích trên hình A.

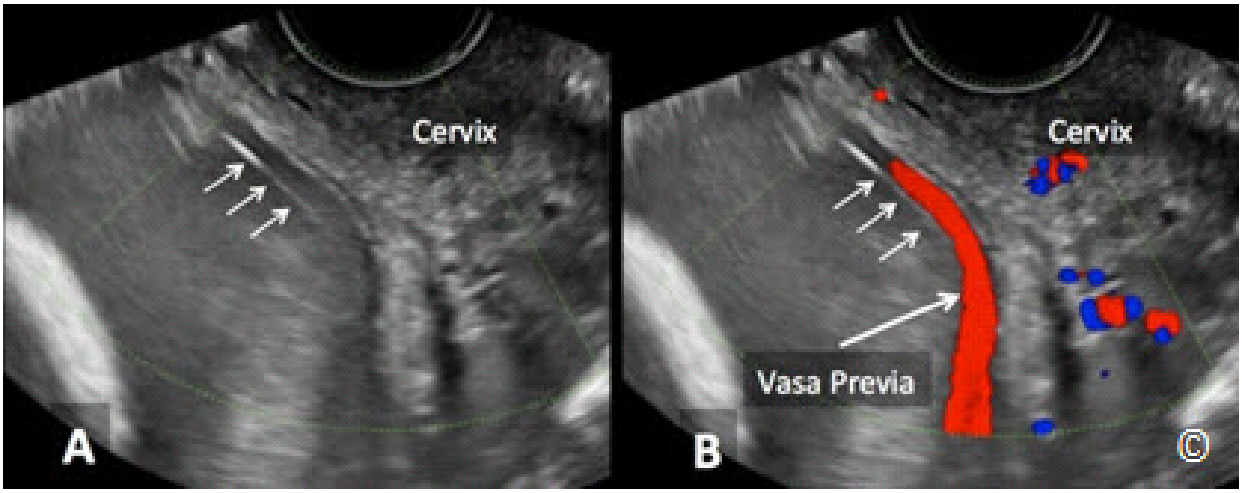

Hình 8.11 A và B: Siêu âm ngả âm đạo ở quý hai thai kỳ trên siêu âm đen trắng (A) cho thấy một đường phản âm kém (các mũi tên) ngay phía trước cổ tử cung (như chú thích). Hình Doppler màu (B) khẳng định sự hiện diện của mạch máu tiền đạo. Sự xuất hiện của một đường phản âm kém ngay phía trước cổ tử cung có thể chỉ là một mạch máu của thành tử cung nhưng phải luôn luôn nên cảnh giác có thể là mạch máu tiền đạo.

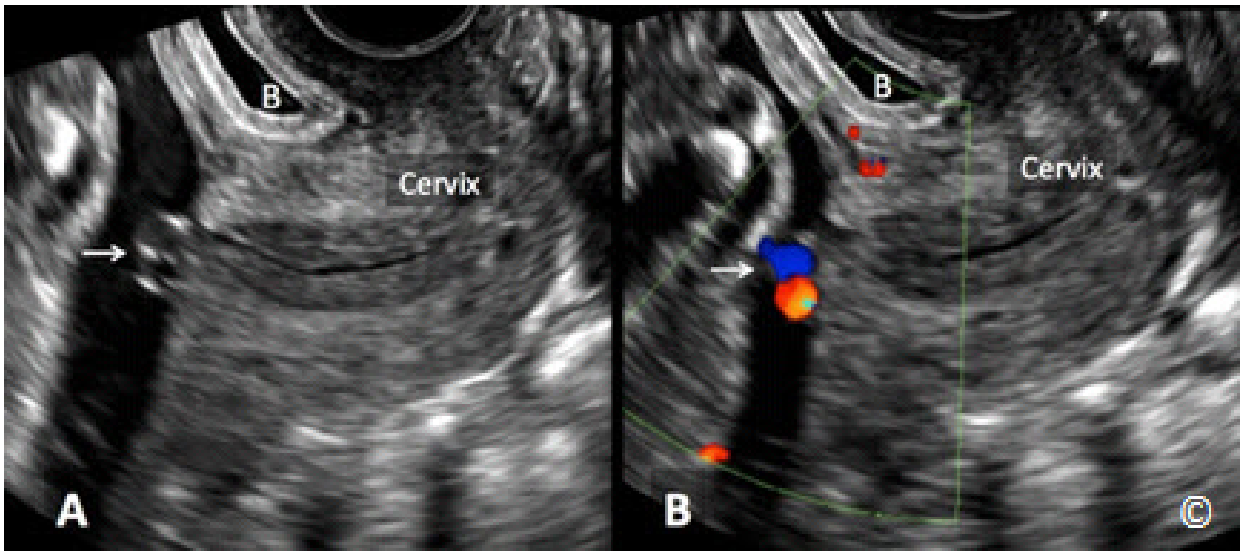

Hình 8.12 A và B: Siêu âm ngả âm đạo vào cuối quý hai thai kỳ trên siêu âm đen trắng (A) và trên Doppler màu (B) cho thấy một mạch máu tiền đạo với cuống rốn (mũi tên) cắm vào vùng cổ tử cung (như chú thích). B =Bàng quang.

Các nguy cơ của nhau tiền đạo được liệt kê ở **Bảng 8.3**. Theo danh sách đã liệt kê dưới đây, sự hiện diện của nhau bám thấp hoặc nhau tiền đạo ở quý hai thai kỳ là một yếu tố nguy cơ đặc biệt có ý nghĩa của mạch máu tiền đạo (9), và vì vậy một khảo sát theo dõi bằng siêu âm Doppler màu ngả âm đạo vào lúc thai 32 tuần được khuyến cáo thực hiện để tầm soát phát hiện mạch máu tiền đạo (6).

BẢNG 8.3	Các yếu tố nguy cơ của nhau tiền đạo

- Tình trạng nhau bám thấp ở quý hai thai kỳ
- Tình trạng nhau tiền đạo ở quý hai thai kỳ
- Sự hiện diện của các thùy nhau phụ (bánh nhau phụ)
- Dây rốn bám màng hoặc dây rốn bám rìa
- Đa thai
- Đường phản âm kém nằm dọc theo màng ối và đè lên lỗ trong cổ tử cung

Việc quản lý các trường hợp có mạch máu tiền đạo sẽ dựa trên công tác chẩn đoán trước sinh và có kế hoạch mổ lấy thai trước khi bắt đầu có chuyển dạ. Việc mổ lấy thai được áp dụng thông thường khoảng 36-38 tuần. Sự cân nhắc giữa khả năng sống sót trong giai đoạn chu sinh với nguy cơ tai biến xảy ra nếu sinh thường có vỡ màng ối cần đặt ra cho bệnh nhân với chẩn đoán mạch máu tiền đạo ở những bệnh viện không đủ điều kiện cơ sở vật chất, tài chính. Việc đánh giá tình trạng cổ tử cung và tiền căn sản khoa trước đó có thể sẽ giúp đưa ra quyết định thích hợp.

NHAU CÀI RĂNG LƯỢC

Thuật ngữ nhau cài răng lược sử dụng trong trường hợp bánh nhau bám vùi vào thành tử cung và cũng được dùng để bao hàm các loại như: nhau đính vào cơ tử cung (placenta accreta), nhau cài vào cơ tử cung (increta) và nhau cài xuyên cơ tử cung (percreta). Nhau đính vào cơ tử cung (placenta accreta) là khi bánh nhau có các gai nhau tiếp xúc trực tiếp với lớp cơ tử cung, nhau cài vào cơ tử cung (increta) là khi gai nhau xâm lấn vào lớp cơ tử cung và nhau cài xuyên cơ tử cung (percreta) là khi gai nhau xâm lấn xuyên qua cơ tử cung ra đến tận lớp thanh mạc tử cung. Có khoảng 75% nhau cài răng lược là nhau đính vào cơ tử cung, 18% là nhau cài vào cơ tử cung 7% nhau cài xuyên cơ tử cung(10). Nhau cài răng lược có thể phân loại thành nhau cài răng lược toàn bộ, một phần hay chỉ có một phần nhỏ dựa trên số mô nhau bám dính vào cơ tử cung. Đến nay, sinh bệnh học của nhau cài răng lược vẫn chưa được biết rõ. Có thuyết cho rằng đó là hệ quả của sự tăng sinh mạch máu bất thường trong quá trình lành sẹo sau phẫu thuật do sự thiếu máu cục bộ thứ phát, dẫn đến tiến trình màng rụng hóa bị khiếm khuyết đồng thời với sự xâm lấn quá mức của các nguyên bào nuôi (11, 12, 13). Sự xuất hiện của bất kỳ loại nào cũng có thể trở thành thảm họa cho bệnh nhân đặc biệt nhất là trong điều kiện thiếu thốn trang thiết bị, vật chất và tài chính bởi vì bệnh nhân sẽ có nhu cầu cấp thiết như truyền máu khối lượng lớn thậm chí có thể phải phẫu thuật cắt tử cung cấp cứu. Vì thế, việc có được chẩn đoán trước sinh và có kế hoạch chuẩn bị cho cuộc sinh là vấn đề then chốt đối với việc tối ưu hóa kết cục cho mẹ và cho con trong giai đoạn chu sinh.

Tần suất chung của nhau cài răng lược dao động khoảng 3 trong 1000 cuộc sinh và có sự gia tăng đáng kể trong tỉ suất mới mắc của tình trạng này trong vài thập niên qua (14, 15). Nguyên nhân chính cho sự gia tăng này là tỉ lệ mổ lấy thai đã tăng rõ rệt, do bởi phẫu thuật mổ lấy thai và nhau tiền đạo đều được biết là những yếu tố nguy cơ đối với nhau cài răng lược (16) (**Graph 8.1**).

Cụ thể, một bệnh nhân có tiền căn mổ lấy thai trước đó 3 lần, lần này có nhau tiền đạo thì nguy cơ nhau cài răng lược là 40% (16) (**Biểu đồ 8.1**). Lưu ý là điều này có liên quan trực tiếp với nhau tiền đạo.Trên cùng bệnh nhân này, nguy cơ xuất hiện nhau cài răng lược sẽ giảm xuống dưới 1% nếu không có nhau tiền đạo (16) (**Biểu đồ 8.1**). Vì thế việc đánh giá có hay không có nhau tiền đạo là hết sức cần thiết ở những thai phụ có mổ lấy thai trước đó. Khi số lần mổ lấy thai trước đó càng nhiều và thai kỳ này có nhau tiền đạo thì nguy cơ nhau cài răng lược càng tăng. Những yếu tố nguy cơ khác của nhau cài răng lược được liệt kê trong **Bảng 8.4**.

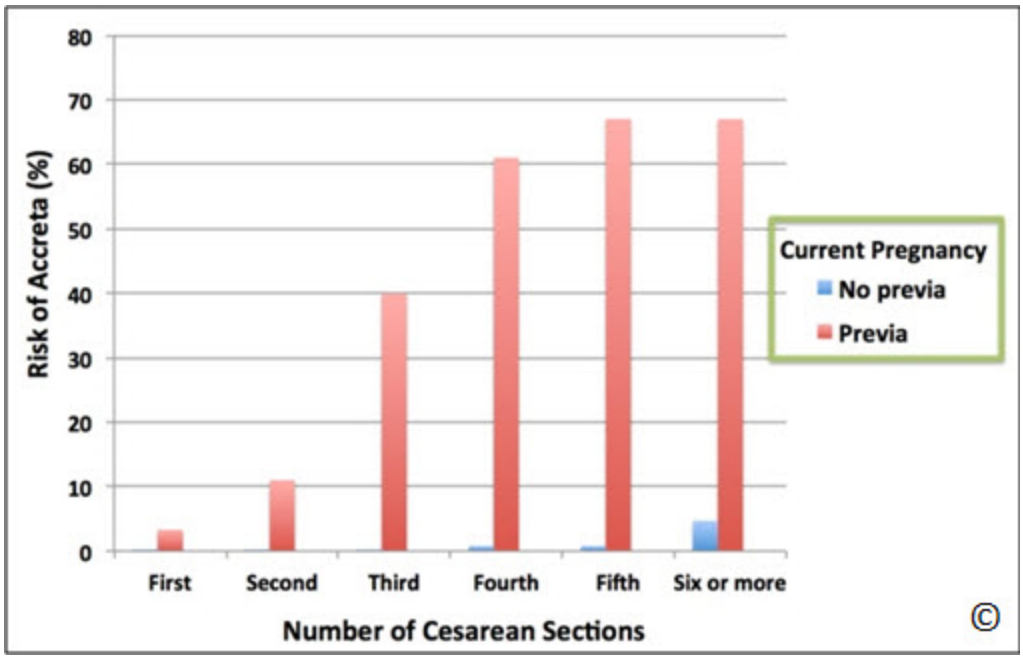

Biểu đồ 8.1: Nguy cơ nhau cài răng lược trong thai kỳ khi có hoặc không có nhau tiền đạo và số lần sinh mổ trước đó. Lưu ý rằng nguy cơ nhau cài răng lược sẽ gia tăng rõ rệt khi số lần sinh mổ trước đó càng nhiều và thai kỳ lần này phát hiện có nhau tiền đạo trên siêu âm. Khi nhau tiền đạo không được ghi nhận trên siêu âm thì nguy cơ nhau cài răng lược sẽ còn rất ít, bất kể số lần sinh mổ trước đó.

BẢNG 8.4	Những Yếu Tố Nguy Cơ của Nhau Cài Răng Lược

- Nhau tiền đạo và tiền căn mổ lấy thai trước đó
- Mẹ lớn tuổi
- Đa sản
- Tiền căn phẫu thuật tử cung trước đó
- Tiền căn xạ trị tử cung trước đó
- Tiền căn xạ cắt đốt nội mạc tử cung trước đó
- Hội chứng Asherman'
- U xơ tử cung
- Các dị tật tử cung
- Cao huyết áp trong thai kỳ
- Hút thuốc lá

CÁC DẤU HIỆU CỦA NHAU CÀI RĂNG LƯỢC TRÊN SIÊU ÂM

Quý Một Thai Kỳ

Một túi thai bám vào đoạn dưới tử cung sẽ làm tăng nguy cơ của nhau cài răng lược trong thai kỳ (**Hình 8.13**) (17). Những dấu hiệu khác của nhau cài răng lược gặp trong siêu âm quý một là nhiều xoang mạch máu không đều trong mô nhau (18) (**Hình 8.14**). Một túi thai đóng thấp thì khác với túi thai bám vào sẹo mổ cũ - thường được mô tả là túi thai cắm vào bên trong sẹo mổ lấy thai. Các dấu hiệu trên siêu âm bao gồm hình ảnh một túi thai bám vào sẹo mổ lấy thai ở ngang mức lỗ trong cổ tử cung, sát thành sau của bàng quang. (**Hình 8.15**). Nếu không được điều trị, điều này có thể dẫn đến những bất thường bánh nhau nghiêm trọng như nhau đính vào cơ tử cung (placenta accreta), nhau xuyên qua cơ tử cung (percreta) và nhau cài vào cơ tử cung (increta). Một giải pháp điều trị thường được chọn lựa là là tiêm methotrexate vào túi thai dưới hướng dẫn trực tiếp của siêu âm (**Hình 8.16**).

Hình 8.13: Siêu âm ngả âm đạo ở quý một thai kỳ cho thấy hình ảnh một túi thai đóng ở đoạn dưới tử cung. Thai kỳ này đã tiến triển thành nhau cài xuyên cơ tử cung (placenta percreta). Modified with permission from the American Institute of Ultrasound in Medicine (18).

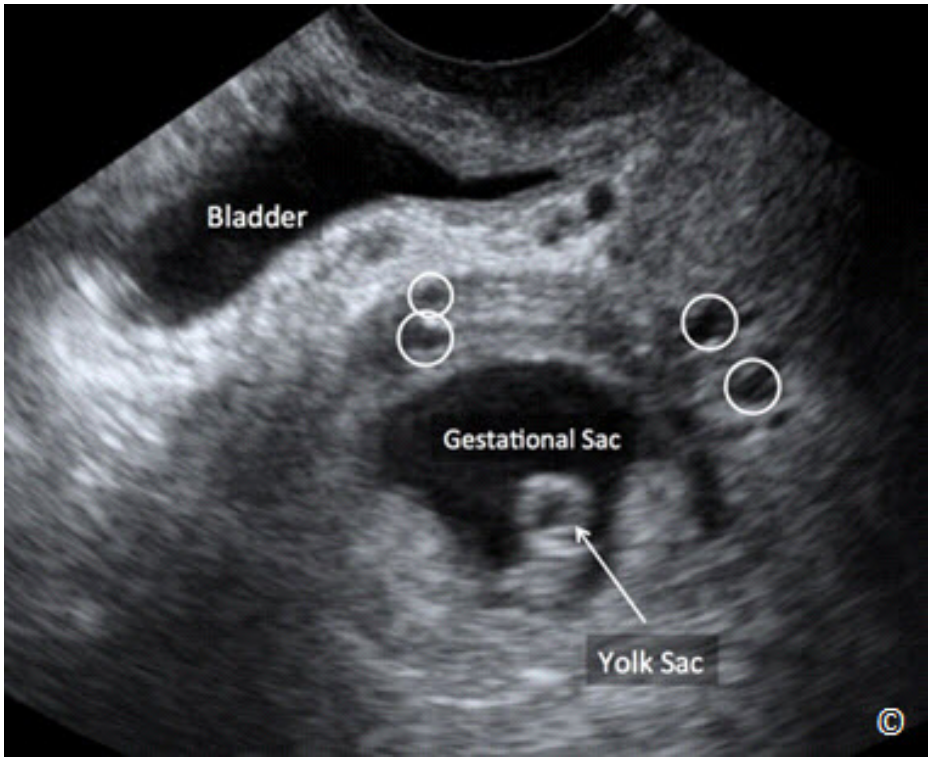

Hình 8.14: Siêu âm ngả âm đạo ở quý một cũng ở cùng một thai kỳ trên hình 8.13. Hãy chú ý sự hiện diện của các xoang mạch máu không đều ở xung quanh của bánh nhau (những vòng tròn màu trắng). Thai kỳ này đã tiến triển thành nhau cài xuyên cơ tử cung (placenta percreta).. Modified with permission from the American Institute of Ultrasound in Medicine (18).

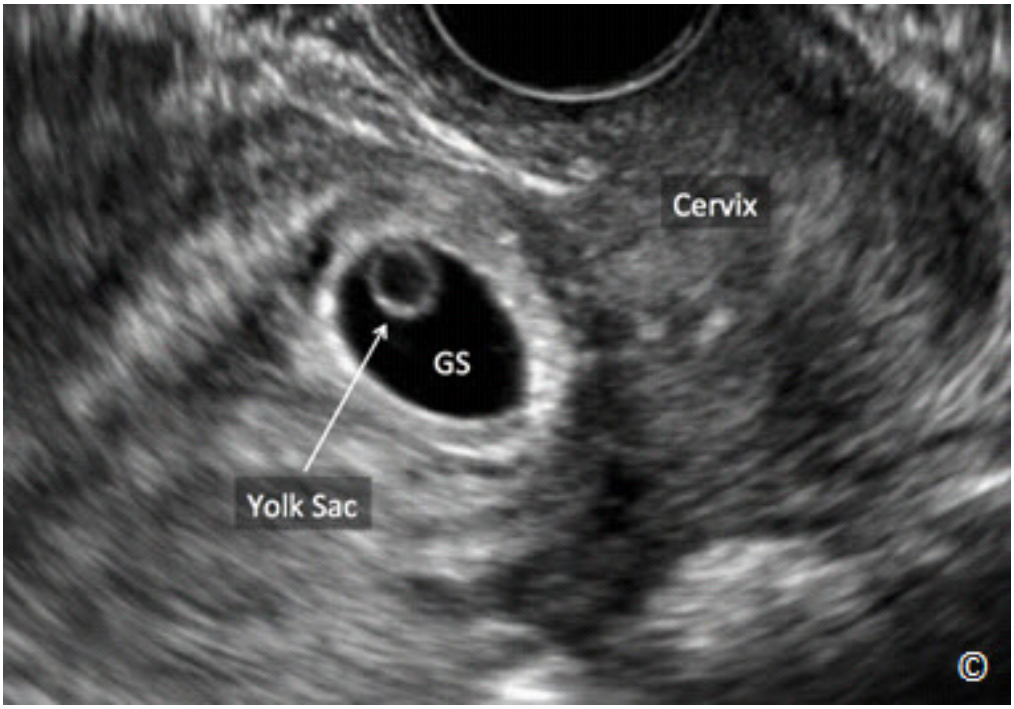

Hình 8.15: Một túi thai bám vết mổ lấy thai cũ trên siêu âm ngả âm đạo. Hãy chú ý: túi thai cắm vào vết mổ cũ ở ngang mức lỗ trong cổ tử cung. Túi noãn hoàng được chú thích như trong hình.

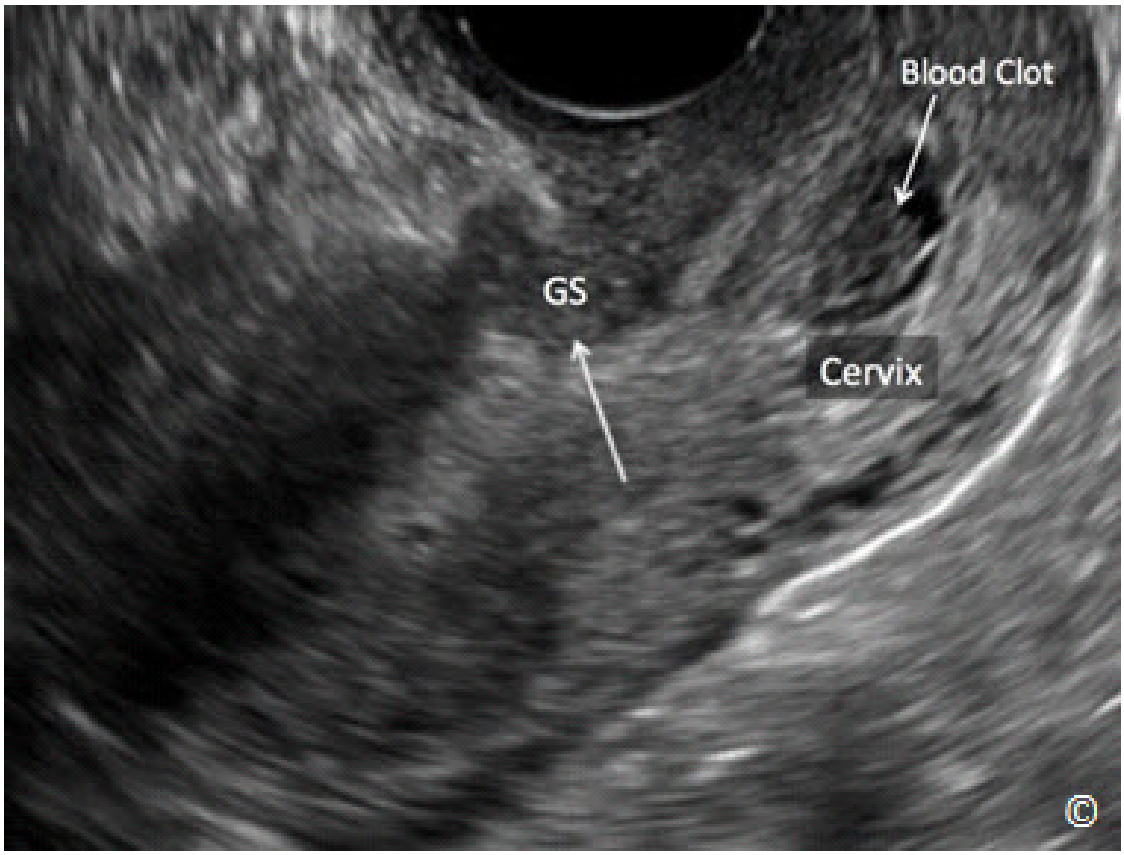

Hình 8.16: Một túi thai bám vết mổ lấy thai cũ trên siêu âm ngả âm đạo, 2 tuần sau khi điều trị bằng cách tiêm trực tiếp methotrexate dưới hướng dẫn siêu âm (cùng một thai kỳ ở hình 8.15). Hãy chú ý rằng túi thai (GS) đã xẹp đi và có một khối máu đông nhỏ (như chú thích) được ghi nhận ở vùng kênh cổ tử cung.

Quý Hai Thai Kỳ

Có nhiều xoang mạch máu đa hình dạng trong bánh nhau là một dấu hiệu chẩn đoán nhau cài răng lược ở quý hai thai kỳ với độ nhạy cao (80-90%) và tỉ lệ dương tính giả thấp (19) (**Hình 8.17**). Xoang mạch máu đa hình dạng (lacunae) là dấu hiệu chỉ điểm để chẩn đoán nhau cài răng lược có độ nhạy và giá trị tiên đoán dương cao nhất (19). Có nhiều dấu chỉ điểm chẩn đoán nhau cài răng lược trên siêu âm được mô tả ở cuối quý hai và quý ba thai kỳ. Một trong những dấu hiệu này là mất đường ranh giới bình thường có phản âm kém phía sau bánh nhau và đó là do đã mất đi phần vật chất nằm giữa bánh nhau và tử cung (20, 21) (**Hình 8.18 A và B**). Dấu hiệu siêu âm này có khuynh hướng dương tính giả cao và do đó không nên sử dụng riêng rẽ vì đường ranh giới có phản âm kém này sẽ phụ thuộc vào góc quét và có thể mất đi trong một số trường hợp nhau bám mặt trước bình thường (20 - 23).

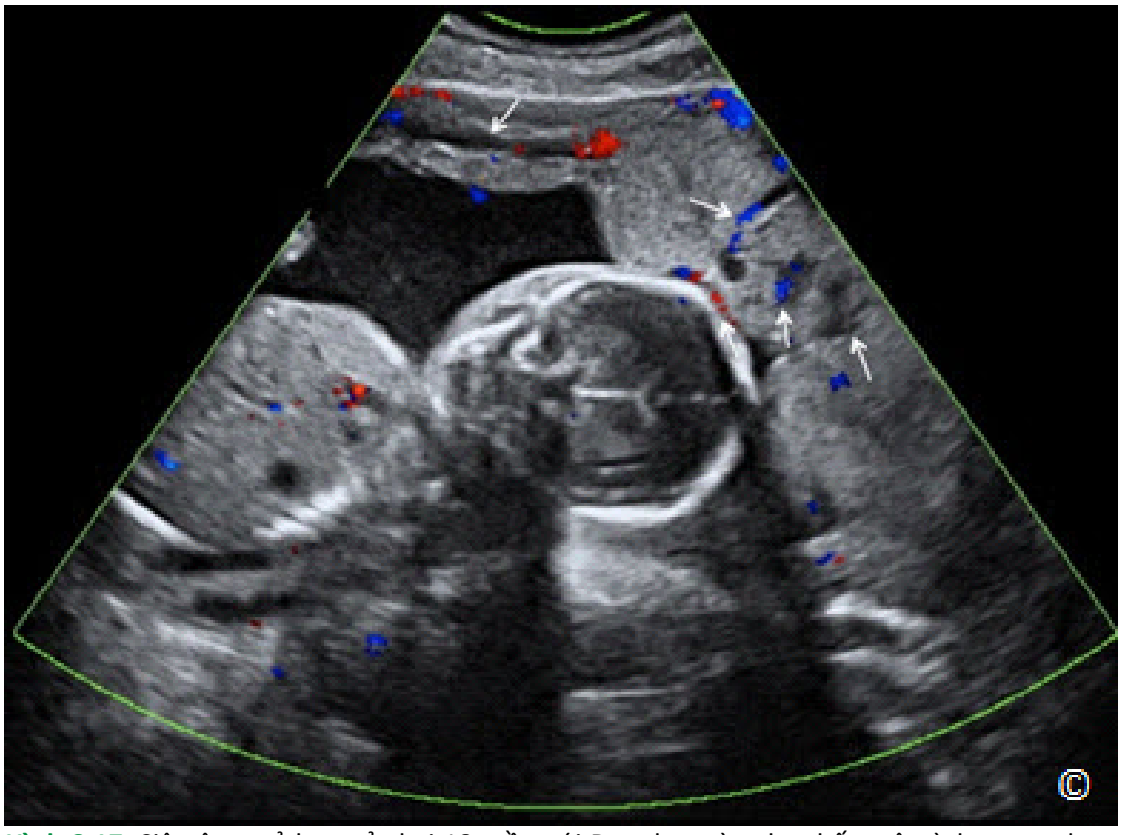

Hình 8.17: Siêu âm ngả bụng ở thai 18 tuần với Doppler màu cho thấy một tình trạng nhau cài răng lược. Hãy chú ý vào sự hiện diện của các xoang mạch máu đa hình dạng bên trong bánh nhau (mũi tên trắng). Doppler màu thể hiện dòng chảy bên trong xoang mạch máu

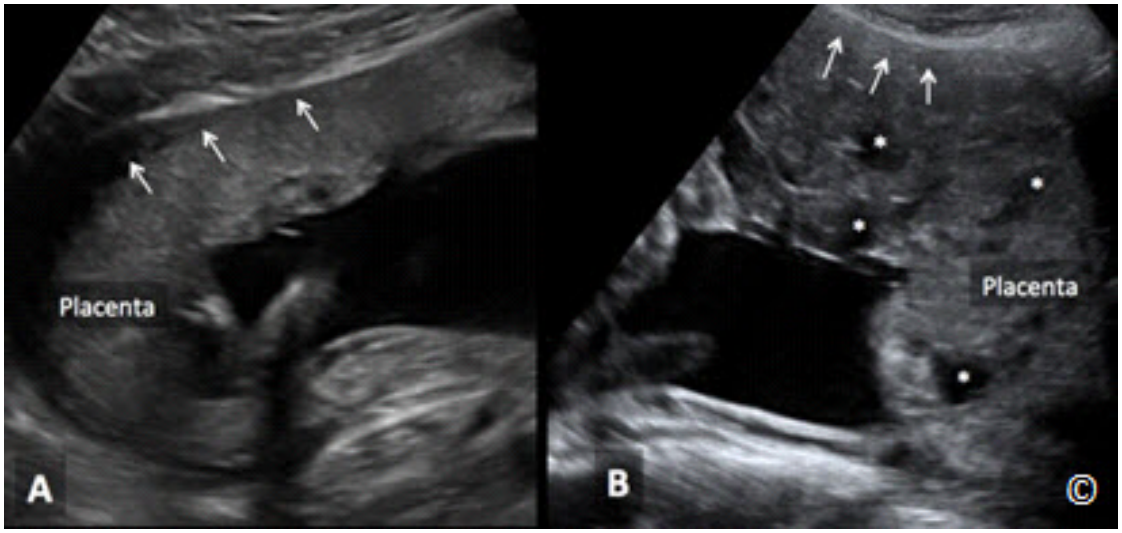

Hình 8.18 A và B: Siêu âm ngả bụng cho thấy một bánh nhau bình thường với đường ranh giới có phản âm kém bên dưới bánh nhau ở hình A (mũi tên). Hãy chú ý sự hiện diện của nhau cài răng lược ở hình B: mất đường ranh giới bình thường có phản âm kém bên dưới bánh nhau (mũi tên). Bánh nhau ở hình B có rất nhiều xoang mạch máu đa hình dạng (đầu mũi tên nhỏ).

Sự hiện diện của các xoang mạch máu đa hình dạng (lacunae) trong bánh nhau, hay " hình ảnh phô mai Thụy Sĩ" trong bánh nhau là một trong những dấu hiệu siêu âm chẩn đoán nhau cài răng lược quan trọng nhất ở quý ba thai kỳ (**Hình 8.19** và **8.20 A and B**). Sinh bệnh học của dấu hiệu này có lẽ liên quan đến sự biến đổi nhu mô nhau từ hệ quả của sự tiếp xúc liên tục với mạch nẩy của dòng máu trong thời gian dài (24, 25). Sự xuất hiện của nhiều xoang mạch máu đa hình dạng, đặc biệt khi có lớn hơn hoặc bằng 4 xoang thì sẽ có giá trị tiên đoán dương là 100% nhau cài răng lược. Dấu hiệu chỉ điểm này cũng có tỉ lệ dương tính giả thấp nhưng cần chú ý rằng đã có trường hợp nhau cài răng lược được báo cáo mà không có dấu hiệu nhiều xoang mạch máu đa hình dạng.

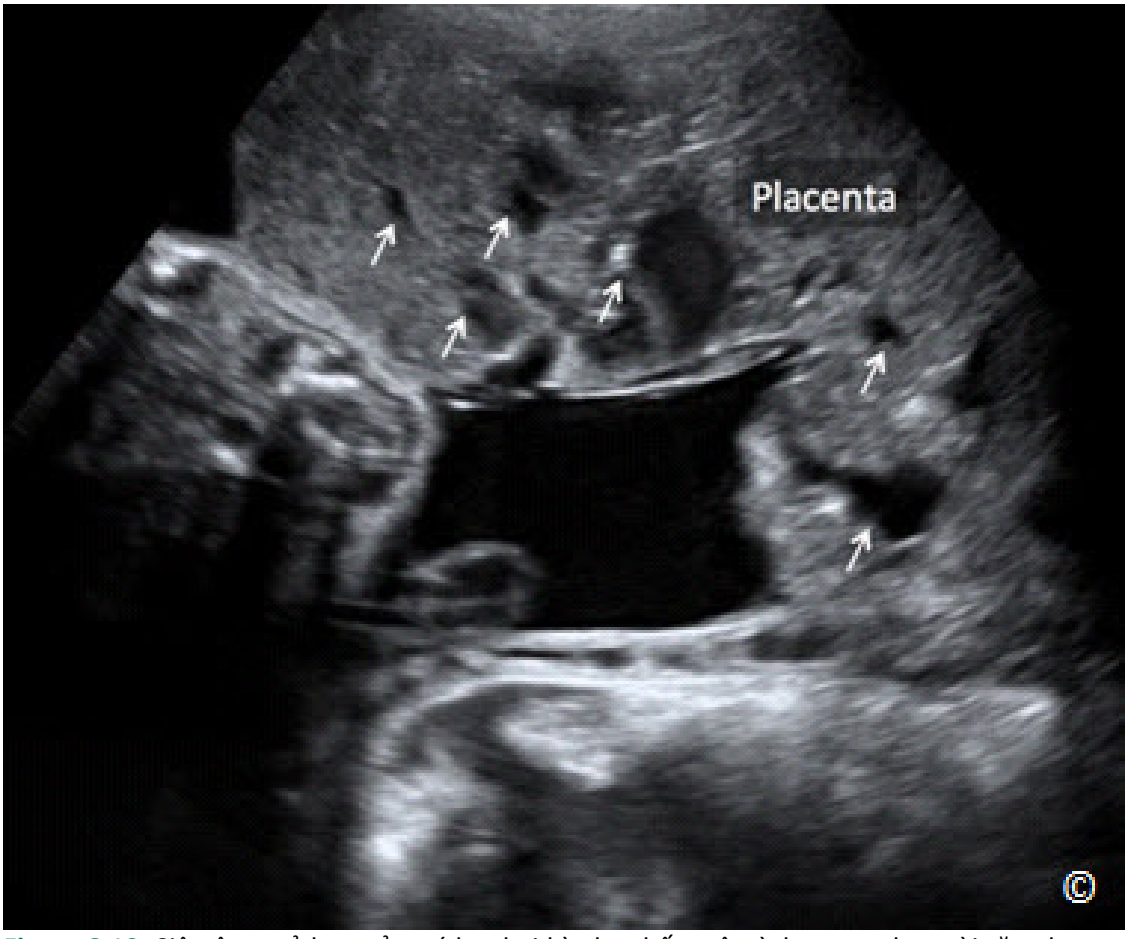

Figure 8.19: Siêu âm ngả bụng ở quý ba thai kỳ cho thấy một tình trạng nhau cài răng lược . Hãy chú ý sự hiện diện của rất nhiều xoang mạch máu đa hình dạng (mũi tên).

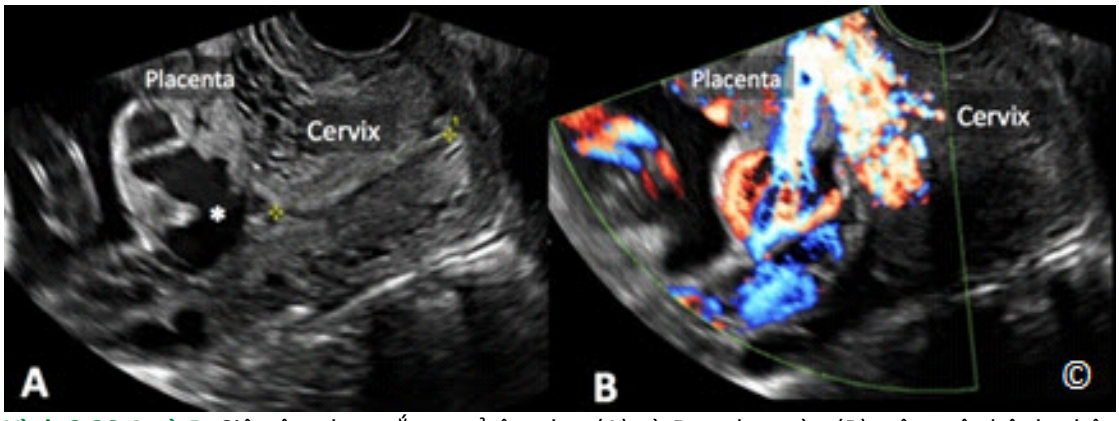

Hình 8.20 A và B: Siêu âm đen trắng ngả âm đạo (A) và Doppler màu (B) trên một bệnh nhân có nhau cài răng lược. Hãy chú ý sự hiện diện của xoang mạch máu lacunae (đầu mũi tên ở hình A) và trên Doppler màu cho thấy sự tăng sinh mạch máu rất mạnh mẽ ở hình B. Cổ tử cung và bánh nhau được chú thích như trên hình

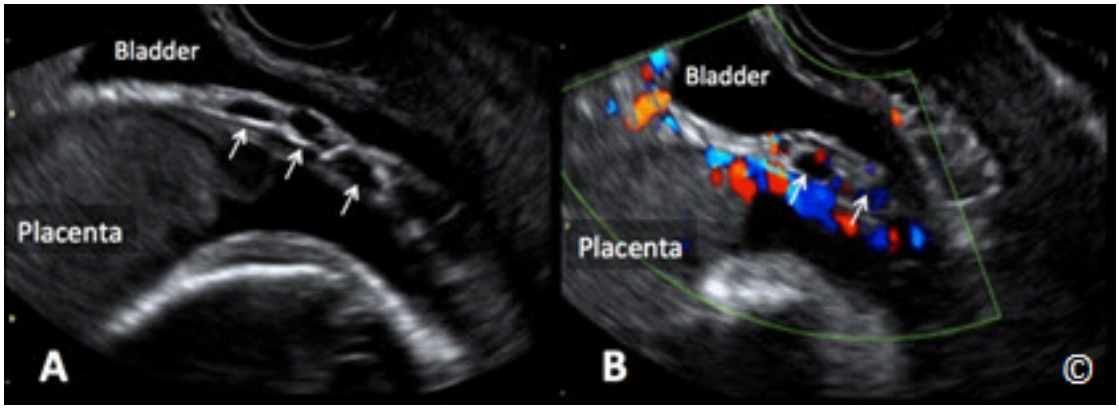

Hình 8.21 A và B: Siêu âm đen trắng ngả âm đạo (A) và Doppler màu (B) trên một thai kỳ có nhau cài răng lược ở mặt trước với những bất thường của đường ranh giới tiếp giáp giữa thanh mạc tử cung và bàng quang. Hãy chú ý sự hiện diện của sự tăng sinh mạch máu bất thường ở thành sau bàng quang (mũi tên ở hình A và B). Bánh nhau và bàng quang được chú thích như hình.

Một dấu hiệu chỉ điểm quan trọng khác ở quý 3 thai kỳ là xuất hiện các bất thường ở đường giữa thanh mạc tử cung – bàng quang. Dấu hiệu này là khi đường tiếp giáp bị mất liên tục, hoặc dày lên hoặc không đều đặn hoặc tăng sinh mạch máu nhiều trên Doppler màu (26, 27) (**Hình 8.21 A và B**). Đường tiếp giáp bình thường giữa thanh mạc tử cung- bàng quang là một đường mỏng, trơn láng và không có các dấu hiệu không đều đặn hay tăng sinh mạch máu. Các dấu hiệu khác trên siêu âm bao gồm sự đâm xuyên của các gai nhau vào lớp cơ tử cung, lớp thanh mạc hoặc bàng quang, bề dày của lớp cơ tử cung phía sau bánh nhau nhỏ hơn 1 mm và có dòng chảy xoáy bên trong các xoang mạch máu đa hình dạng trên siêu âm Doppler màu.

Nói chung, siêu âm trắng đen là một công cụ tốt để chẩn đoán nhau cài răng lược trước sinh ở những phụ nữ nguy cơ cao có tình trạng bất thường này. Độ nhạy của phương tiện này đã được báo cáo trong khoảng 77-87% , độ đặc hiệu khoảng 96-98%, giá trị tiên đoán dương khoảng 65-93% giá trị tiên đoán âm khoảng 98%. Đây nên là phương tiện đầu tay để chẩn đoán nhau cài răng lược và cũng nên là phương tiện dùng để loại trừ trong phần lớn các trường hợp. **Bảng 8.5** liệt kê các dấu hiệu chẩn đoán nhau cài răng lược trên siêu âm.

BẢNG 8.5	Các Dấu Hiệu Chẩn Đoán Nhau Cài Răng Lược trên Siêu Âm

- Túi thai bám vào đoạn dưới tử cung
- Bám vào sẹo mổ lấy thai cũ
- Nhiều xoang mạch máu đa hình dạng (lacunaes) ở quý hai thai kỳ
- Mất ranh giới bình thường có phản âm kém phía sau bánh nhau
- Nhiều xoang mạch máu đa hình dạng (lacunaes) ở quý ba thai kỳ
- Bất thường ở đường tiếp giáp giữa thanh mạc tử cung và thành sau bàng quang
- Bề dày của lớp cơ tử cung phía sau bánh nhau nhỏ hơn 1 mm
- Có dòng xoáy trên Doppler màu trong các xoang mạch máu (lacunae)
- Sự đâm xuyên của các gai nhau vào lớp cơ tử cung, lớp thanh mạc hoặc bàng quang.

CÁC DẤU HIỆU CHẨN ĐOÁN NHAU CÀI RĂNG LƯỢC TRÊN MRI

Mặc dù thông tin này đã được trình bày trong một quyển sách điện tử về siêu âm sản phụ khoa, chúng tôi cũng vẫn thêm vào chương này phần các dấu hiệu của nhau cài răng lược trên MRI để có cái nhìn toàn diện nhất và để làm đậm nét một điều: siêu âm chính là phương tiện đầu tay trong chẩn đoán nhau cài răng lược. Các dấu hiệu trên MRI gợi ý nhau cài răng lược bao gồm sự hiện diện phần nhau lồi vào cơ tử cung, đậm độ tín hiệu không đồng nhất, những "dãi băng tối" bên trong bánh nhau trên những hình của chuỗi xung T2, sự tăng sinh mạch máu trong bánh nhau bất thường, những điểm mất liên tục trên thành tử cung , đỉnh nhọn của bàng quang và hình ảnh xâm lấn trực tiếp vào các cơ quan lân cận (26, 28, 29). MRI nên dùng trong các trường hợp siêu âm không chẩn đoán được như bệnh nhân béo phì kèm với nhau bám ở mặt sau. Khi sử dụng cả siêu âm và MRI trên cùng nhóm bệnh nhân , các kết quả tìm được sẽ đưa ra chẩn đoán thuyết phục nhất và nên được dùng để định hướng việc quản lý những thai kỳ này(30). Các tác giả tin rằng siêu âm đầu dò âm đạo là phương tiện chẩn đoán hình ảnh phù hợp nhất trong việc đánh giá nhau cài răng lược và chỉ cần sử dụng siêu âm trong phần lớn các trường hợp.

CÁC BIẾN CHỨNG CỦA NHAU CÀI RĂNG LƯỢC

Các biến chứng của nhau cài răng lược rất nhiều , bao gồm tổn thương tại chỗ của các cơ quan, chảy máu sau phẫu thuật, thuyên tắc ối, đông máu nội mạch lan tỏa, các biến chứng liên quan đến truyền máu, hội chứng suy hô hấp cấp, thuyên tắc mạch sau phẫu thuật, các bệnh lý nhiễm trùng, suy đa cơ quan, và tử vong mẹ (31). Các biến chứng liên quan với đường tiết niệu cũng thường xảy ra, thường nhất là mở bàng quang ra da chiếm khoảng 15% các trường hợp và tổn thương niệu quản gặp trong 2% trường hợp (16).

QUẢN LÝ NHAU CÀI RĂNG LƯỢC

Việc quản lý nhau cài răng lược có thành công hay không đều phụ thuộc vào việc có chẩn đoán được trước sinh hay không để có kế hoạch sinh cho thai phụ với những nguồn lực tốt nhất có thể. Khi nguồn lực có giới hạn ví dụ như trong điều kiện cơ sở vật chất và tài chính yếu kém, các tác giả khuyến cáo nên quản lý theo dõi từng bước, cách này có thể giúp có được kết cục tốt đẹp cho cả mẹ và con:

1) Trước hết phải đảm bảo có sẵn máu cho việc mổ chương trình. Máu nên chuẩn bị sẵn có tức khắc cho việc truyền máu tại phòng mổ
2) Lên kế hoạch cho cuộc phẫu thuật cùng với một đội ngũ đa chức năng sẵn sàng, thậm chí trong điều kiện cơ sở vật chất tài chính không đầy đủ. Cần đảm bảo có một đội ngũ điều dưỡng, gây mê, phẫu thuật viên và cả đội chăm sóc sức khỏe liên viện tốt nhất luôn sẵn sàng chăm sóc cho bệnh nhân.
3) Được sự đồng ý cắt tử cung trong trường hợp cần thiết trước khi tiến hành phẫu thuật.
4) Có những nghiên cứu cho thấy rằng thời điểm tốt nhất cho kế hoạch mổ lấy thai đối với bệnh nhân có nhau cài răng lược là 34-35 tuần sau khi đã tiêm đủ một đợt corticosteroid giúp trưởng thành phổi (30). Điều này sẽ đưa đến kết cục tốt hơn cho người mẹ vì có đến 93% bệnh nhân có nhau cài răng lược được báo cáo là có xuất huyết khi thai trên 35 tuần. Việc mổ lấy thai chương trình như trên đã được chứng thực là có thời gian phẫu thuật ngắn hơn, số lượng cần phải truyền máu ít hơn, số trường hợp cần phải chăm sóc ở đơn vị hồi sức tích cực cũng ít hơn (31, 32). Quyết định mổ lấy thai cần phải cân nhắc với khả năng chăm sóc nuôi dưỡng nhất là trong điều kiện trang thiết bị không đủ bởi vì khi phân tích cái lợi và cái hại có thể làm thay đổi quyết định nếu xét đến kết cục của bé sau sinh.
5) Phần lớn các trường hợp đều chọn phương pháp gây mê toàn thân vì khi chọn phương pháp gây mê thì việc chuẩn bị đòi hỏi cần có kim truyền tĩnh mạch với nòng lớn đáp ứng được đường truyền tĩnh mạch trung tâm, vớ áp lực, gạc để nâng độn cấu trúc và chú ý tránh những vị trí có thể làm tổn thương thần kinh đồng thời tránh hạ thân nhiệt (33, 34).
6) Dùng siêu âm để định vị bánh nhau và để quyết định đường rạch vào tử cung, nếu có thể nên tránh đường vào xuyên qua bánh nhau. Có thể siêu âm trực tiếp trong khi tiến hành phẫu thuật nếu cần thiết. Các bạn có thể bọc đầu dò bụng bằng một chiếc găng vô trùng,

sử dụng gel vô trùng trực tiếp lên tử cung, (trong ổ bụng thì thường có dịch đủ để thao tác rồi), và siêu âm tử cung trực tiếp để định vị mép dưới bánh nhau, từ đó quyết định rạch tử cung bằng đường rạch nào tránh đi xuyên qua bánh nhau. Điều này sẽ giảm thiểu chảy máu đến mức thấp nhất cùng lúc với việc lấy bé ra và áp dụng các bước tiếp theo.

7) Nếu quyết định cần phải cắt tử cung cần cân nhắc có nên cắt tử cung bán phần hay không. Kỹ thuật này có thời gian phẫu thuật ngắn hơn và do đó sẽ chảy máu ít. Phẫu thuật cắt tử cung trong lúc mổ lấy thai nghĩa là sẽ giữ bánh nhau vẫn nằm trong tử cung. Tuy nhiên trong một số trường hợp, cắt tử cung bán phần cũng vẫn không kiểm soát được tình trạng chảy máu và lúc đó đòi hỏi chúng ta phải cắt tử cung toàn phần.
8) Kỹ thuật để nguyên bánh nhau trong tử cung khi có nhau cài răng lược cũng đã được báo cáo. Trong một bài báo cáo loạt ca kỹ thuật này được thực hiện trên 167 thai kỳ có bánh nhau bám vào bên trái buồng tử cung được phát hiện sau khi sổ thai .Tỉ lệ thành công với kỹ thuật này đạt được 78% số trường hợp với tình trạng bánh nhau tự tiêu đi trong 75% các thai kỳ này(35). Tỉ lệ có biến chứng nặng cho mẹ chiếm khoảng 6 % các trường hợp (35). Phương pháp này nên được thực hiện với sự cẩn trọng và chọn lựa từng trường hợp kỹ càng bởi vì bệnh nhân có bệnh lý nhau cài răng lược sẽ có nguy cơ cắt tử cung cao hơn những trường hợp có thể thành công với phương pháp bảo tồn này, đặc biệt ở những nơi có tài lực và nguồn lực thiếu thốn ví như khi không có đủ nguồn máu hay các chuyên gia phẫu thuật vùng chậu. Phải chú ý luôn luôn sử dụng kháng sinh phổ rộng và theo dõi chặt chẽ nếu lựa chọn phương pháp điều trị bảo tồn bánh nhau trong tử cung.
9) Việc sử dụng cách dùng chỉ may ép, như là chỉ B-Lynch có thể giúp ích trong trường hợp dùng miếng bông để chẹn cầm máu và được sử dụng trong trường hợp nhau cài răng lược (36). Các bác sĩ đang săn sóc cho những thai kỳ có nhau cài răng lược nên thông báo cho thân nhân người bệnh về các loại chỉ may ép này trước khi tiến hành mổ lấy thai.
10) Nếu nguồn máu có sẵn và khi bệnh nhân có nhau cài răng lược cần truyền máu khối lượng lớn trong trường hợp chuẩn bị phẫu thuật cắt tử cung, có khuyến cáo đưa ra rằng cần chú ý đạt được tỉ lệ cân bằng giữa hồng cầu và huyết tương tươi đông lạnh (1 trên 1 hoặc 2 trên 1),bởi vì điều này đã được chứng minh làm giảm được tỉ lệ biến chứng và tỉ lệ tử vong. Chú ý theo dõi sự rối loạn điện giải của người mẹ khi bệnh nhân được áp dụng truyền máu khối lượng lớn.

Việc quản lý điều trị thành công nhau cài răng lược phần lớn tùy thuộc vào có chẩn đoán được trước sinh hay không. Vì vậy, tầm quan trong của vấn đề là việc nhận ra các thai kỳ nguy cơ, nhận biết được khả năng chẩn đoán của siêu âm và chuẩn bị kỹ lưỡng cho cuộc phẫu thuật bằng cách đảm bảo chuẩn bị một đội ngũ đa chức năng có chuyên môn kỹ thuật cao sẵn sàng cho công việc. Thông qua các bước chuẩn bị và áp dụng như vậy sẽ giúp đạt được kết cục tốt đẹp cho cả mẹ và con.

NHAU BONG NON

Nhau bong non được định nghĩa là khi có sự hiện diện của máu tụ ở phía sau hoặc bên trong bánh nhau. Sự chảy máu có thể xảy ra phía sau màng ối. Tần suất của nhau bong non vào khoảng 0.5-1% (37). Triệu chứng lâm sàng là xuất huyết kèm đau bụng do những cơn co thắt tử cung. Không giống như nhau tiền đạo, siêu âm có thể chẩn đoán với độ nhạy đạt gần 100%. Trong trường hợp nhau bong non, độ nhạy của siêu âm trong phát hiện máu tụ được báo cáo chỉ khoảng 50% (38) và vì vậy chúng ta không thể chỉ trông cậy vào siêu âm để có được chẩn đoán khi đứng trước những bệnh nhân có dấu hiệu và triệu chứng gợi ý có nhau bong non. Chẩn đoán lâm sàng sẽ dựa vào bệnh sử, khám lâm sàng , những dấu chứng thể hiện trên biểu đồ tim thai-cơn gò, khi đánh giá cuộc sinh nên dựa trên những dấu hiệu khởi phát để chẩn đoán nhau bong non. Việc siêu âm khảo sát bánh nhau là một xét ngiệm và có thể có ích khi ghi nhận có một bánh nhau đang bị chảy máu. Một khảo sát siêu âm có kết quả bình thường thì không đủ khả năng loại trừ nhau bong non.

Các dấu hiệu của nhau bong non trên siêu âm có thể là một khối phản âm hơi kém nằm ở phía sau bánh nhau hoặc phía sau màng ối ngay vị trí mép bánh nhau, giống như một khối máu đông ở các tạng (**Hình 8.22**). Doppler màu sẽ giúp khẳng định do không có dòng chảy bên trong khối máu đông khi điều chỉnh thang xám với vận tốc thấp.

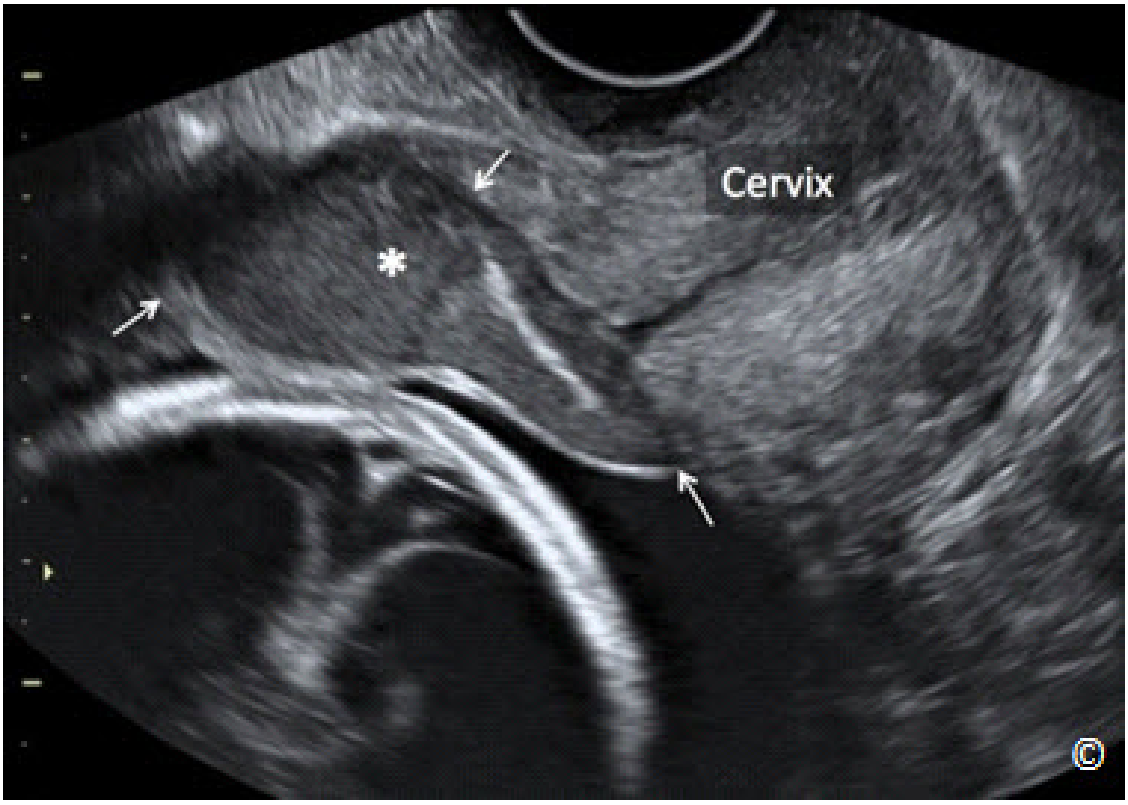

Hình 8.22: Hình ảnh siêu âm ngả âm đạo của một thai kỳ có nhau bong non. Hãy chú ý sự hiện diện của khối máu đông (đầu mũi tên và mũi tên) phía sau của màng ối và phía trước của cổ tử cung (như chú thích). Lưu ý rằng siêu âm có thể bỏ sót nhau bong non trong nhiều trường hợp – xem chi tiết trong bài viết.

References:

1) Jaffe R, Jauniaux E, Hustin J: Maternal circulation in the first trimester human placenta – myth or reality? Am J Obstet Gynecol 176:695,1997.
2) Fox H: The development and structure of the placenta. In Fox H 9ed): Pathology of the Placenta, 2nd ed. London, WB Saunders Co. Ltd., 1997, pp1-41.
3) Tonsong T, Boonyanurak P: Placental thickness in the first half of pregnancy. J Clin Ultrasound 32:231, 2004.
4) Iyasu S, Saftlas AK, Rowley DL, Koonin LM, Lawson HW, Atrash HK. The epidemiology of placenta previa in the United States, 1979 through 1987. Am J Obstet Gynecol 93; 168:1424–9.
5) Ananth CV, Wilcox AJ, Savitz DA, Bowes WA Jr., Luther ER. Effect of maternal age and parity on the risk of uteroplacental bleeding disorders in pregnancy. Obstet Gynecol 1996;88:511–6.
6) Reddy UM, Abuhamad AZ, Levine D, Saade GR. Fetal Imaging Executive Summary of a Joint Eunice Kennedy Shriver National Institute of Child Health and Human Development, Society for Maternal-Fetal Medicine, American Institute of Ultrasound in Medicine, American College of Obstetricians and Gynecologists, American College of Radiology, Society for Pediatric Radiology, and Society of Radiologists in Ultrasound Fetal Imaging Workshop. J Ultrasound Med 2014; 33:745–757.
7) Timor-Tritsch IE, Yunis RA. Confirming the safety of transvaginal sonography in patients suspected of placenta previa. Obstet Gynecol 1993;81:742–4.
8) Oyelese KO, Turner M, Lees C, Campbell S. Vasa previa: an avoidable obstetric tragedy. Obstet Gynecol Surv 1999;54:138–45.
9) Francois K, Mayer S, Harris C, Perlow JH. Association of vasa previa at delivery with a history of second-trimester placenta previa. J Reprod Med 2003;48:771–4.
10) Miller, D., Chollet, J.A., Goodwin, T. M. (1997). Clinical risk factors for placenta previa–placenta accreta. *American Journal of Obstetrics and Gynecology, 177*(1): 210-214.
11) Wehrum, M.J., Buhimschi, I.A., Salafia, C., Thung, S. Bahtiyar, M.O., and Werner, E.F., et al. (2011). Accreta complicating complete placenta previa is characterized by reduced systemic levels of vascular endothelial growth factor and by epithelial-to-mesenchymal transition of the invasive trophoblast. *American Journal of Obstetrics and Gynecology, 204*(5): e1-411.
12) Tantbirojn, P., Crum, C. P., Parast, M. M. (2008). Pathophysiology of placenta accreta: the roll of deciduas and extravillous trophoblast. *Placenta, 29*(7): 639-45.
13) Strickland, S. Richards, W. G. (1992). Invasion of the trophoblast. *Cell, 71*: 355-7.
14) Belfort, M.A. (2010). Placenta accreta. *American Journal of Obstetrics and Gynecology, 203*(5): 430-9
15) Hull,A.D., Resnik, R. (2010). Placenta Accreta and Postpartum Hemorrhage. *Clinical Obstetrics and Gynecology, 53*(1): 228-36.

16) Silver, R. M., Landon, M. B., Rouse, D. J., Leveno, K. J., Spong, C. Y., Thom, E. A., et al. (2006). Maternal Morbidity Associated With Multiple Repeat Cesarean Deliveries. *Obstetrics & Gynecology, 107*(6): 1226-32.
17) Comstock, C.H., Wesley, L., Vettraino, I.M., Bronsteen, R.A. (2003). The Early Sonographic Appearance of Placenta Accreta. *The Journal of Ultrasound in Medicine, 22*(1): 19-23.
18) Berkley EM, Abuhamad AZ (2013). Prenatal diagnosis of placenta accreta: Is sonography all we need? *The Journal of Ultrasound in Medicine, 32*: 1345.
19) Comstock, C.H., Love, J.J., Bronsteen, R.A., Lee, W., Vettraino, I.M., Huang,R.R. (2004). Sonographic detection of placenta accreta in the second and third trimesters of pregnancy. *American Journal of Obstetrics and Gynecology, 190*(4): 1135-40.
20) Gielchinsky, Y., Mankuta, D., Rojansky, N. ,Laufer, N., Gielchinsky, I., Ezra, Y. (2004). Perinatal Outcome of Pregnancies Complicated by Placenta Accreta. *Obstetrics & Gynecology, 104*(3): 527-30.
21) Hudon, L., Belfort, M. A., Broome, D. R. (1998). Diagnosis and Management of Placenta Percreta: A Review. *Obstetrical & Gynecological Survey, 53*(8): 509-17.
22) Finberg, H.J., Williams, J.W. (1992). Placenta accreta: prospective sonographic diagnosis in patients with placenta previa and prior cesarean section. *Journal of Ultrasound in Medicine, 11*(7): 333-43.
23) Royal College of Obstetricians and Gynaecologists (RCOG), (2011). Placenta praevia, placenta praevia accreta and vasa praevia: diagnosis and management. *Royal College of Obstetricians and Gynaecologists (RCOG)*; 26. (Green-top guideline; no. 27).
24) Hull, A.D., Salerno, C.C., Saenz, C.C., Pretorius, D.H. (1999). Three-Dimensional Ultrasonography and Diagnosis of Placenta Percreta with Bladder Involvement. *Journal of Ultrasound in Medicine, 18*(12): 856-6.
25) Baughman, W.C., Corteville, J.E., Shah, R.R. (2008). Placenta Accreta: Spectrum of US and MR Imaging Findings. Radiographics, 28(7): 1905-16.
26) Comstock, C.H. (2005). Antenatal diagnosis of placenta accreta: a review. *Ultrasound in Obstetrics and Gynecology, 26*(1): 89-96.
27) Warshak, C. R., Eskander, R., Hull, A. D., Scioscia, A. L., Mattrey, R. F., Benirschke, K., et al. (2006). Accuracy of Ultrasonography and Magnetic Resonance Imaging in the Diagnosis of Placenta Accreta. *Obstetrics & Gynecology, 108*(3): 573-81.
28) Lax, A., Prince, M. R., Mennitt, K. W., Schweback, J. R., Budorick, N. E. (2007). The value of specific MRI features in the evaluation of suspected placental invasion. *Magnetic Resonance Imaging, 25*(1): 87-93.
29) Derman, A. Y., Nikac, V., Haberman, S., Zelenko, N., Opsha, O., Flyer, M. (2011). MRI of Placenta Accreta: A New Imaging Perspective. *American Journal of Roentgenology, 197*(6): 1514-21.

30) McLean, L. A., Heilbrun, M. E., Eller, A. G., Kennedy, A. M., Woodward, P. J. (2011). Assessing the Role of Magnetic Resonance Imaging in the Management of Gravid Patients at Risk for Placenta Accreta. *Academic Radiology, 18*(9): 1175-80.
31) O'Brien, J. M., Barton, J. R., Donaldson, E. S. (1996). The management of placenta percreta: Conservative and operative strategies. *American Journal of Obstetrics and Gynecology, 175*(6): 1632-8.
32) Robinson BK and Grobman WA (2010). Effectiveness of timing strategies for delivery of individuals with placenta previa and accrete. *Obstetrics & Gynecology 116;835-42*
33) Practice Guidelines for Obstetric Anesthesia (2007). *Anesthesiology, 106*(4): 843-63.
34) Kuczkowski, K. M. (2006). Anesthesia for the repeat cesarean section in the parturient with abnormal placentation: What does an obstetrician need to know? *Archives of Gynecology and Obstetrics, 273*(6): 319-21.
35) Sentilhes L, Ambroselli C, Kayem G, et al (2010). Maternal outcome after conservative treatment of placenta accrete. *Obstetrics & Gynecology 115;526-34.*
36) El-Hamamy E, Wright A, B-Lynch. The B-Lynch suture technique for postpartum hemorrhage: a decade of experience and outcome. J Obstet Gynaecol. 2009 May;29(4):278-83.
37) Abu-Heija A, al-Chalabi H, el-Iloubani N: Abruptio placentae: risk factors and perinatal outcome. J Obstet Gynaecol Res 24:141, 1998.
38) Sholl JS: Abruptio placentae; clinical management in nonacute cases. Am J Obstet Gynecol 156:40, 1987.

ĐÁNH GIÁ NƯỚC ỐI

9

Người dịch: BS Ngô Thị Kim Loan

GIỚI THIỆU

Nguồn sản xuất chính của nước ối vào quý hai và quý ba thai kỳ là từ nước tiểu thai nhi. Trong khi nguồn gốc của nước ối vào quý một thai kỳ vẫn chưa được biết rõ. Một số nghiên cứu dùng thuốc nhuộm màu bơm vào buồng ối đã cho thấy thể tích nước ối luôn gia tăng trong suốt thai kỳ cho đến khoảng 39-40 tuần (1, 2).

Việc đánh giá thể tích nước ối là một phần thiết yếu trong khảo sát siêu âm sản khoa. Hai kỹ thuật thường được áp dụng nhất để đánh giá nước ối là kỹ thuật đo khoang ối lớn nhất theo trục dọc và kỹ thuật đo chỉ số ối. Kỹ thuật đo khoang ối lớn nhất theo trục dọc chính là tìm một khoang ối lớn nhất (MPV) trên siêu âm ở mặt phẳng vuông góc với bề mặt da, khoang ối này không có dây rốn và bất kỳ phần thai nào, sau đó đo chỉ số cần tìm là đường kính lớn nhất theo trục dọc (**Hình 9.1** và **9.2**). Kỹ thuật đo chỉ số ối (AFI) dựa trên việc chia tử cung thành 4 phần tương đương nhau và đo lượng ối sâu nhất theo trục dọc ở mỗi khoang một phần tư (giống với kỹ thuật đo khoang ối lớn nhất) và sau đó cộng cả bốn số đo lại với nhau (**Hình 9.3**) (3, 4). Hầu hết những nhà siêu âm đều đo MVP và AFI ở những khoang ối có bề rộng ít nhất 1 cm và không có dây rốn cũng như không có phần thai nào bên trong.

Hình 9.1: Định hướng đầu dò trong việc đo khoang ối. Hãy chú ý rằng đầu dò hướng theo trục dọc của bụng người mẹ và luôn giữ vuông góc với mặt phẳng da trong khi siêu âm .

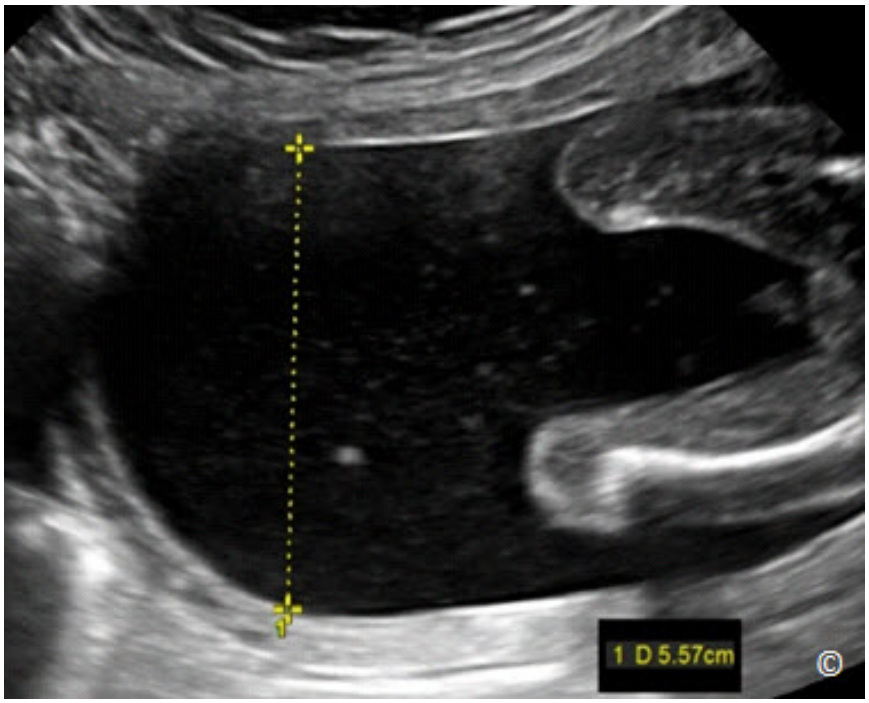

Hình 9.2: Kỹ thuật đo khoang ối lớn nhất theo trục dọc. Chọn phần tư nào của tử cung có lượng ối nhiều nhất sẽ đo ở phần sâu nhất của khoang ối đó, khi đo sẽ đo theo một đường trục dọc (ở hình này khoang ối đo được là bình thường vào khoảng 5.5 cm). Cần chú ý rằng khoang ối chọn đo có bề rộng ít nhất là 1 cm và không chứa dây rốn cũng như bất cứ phần thai nào

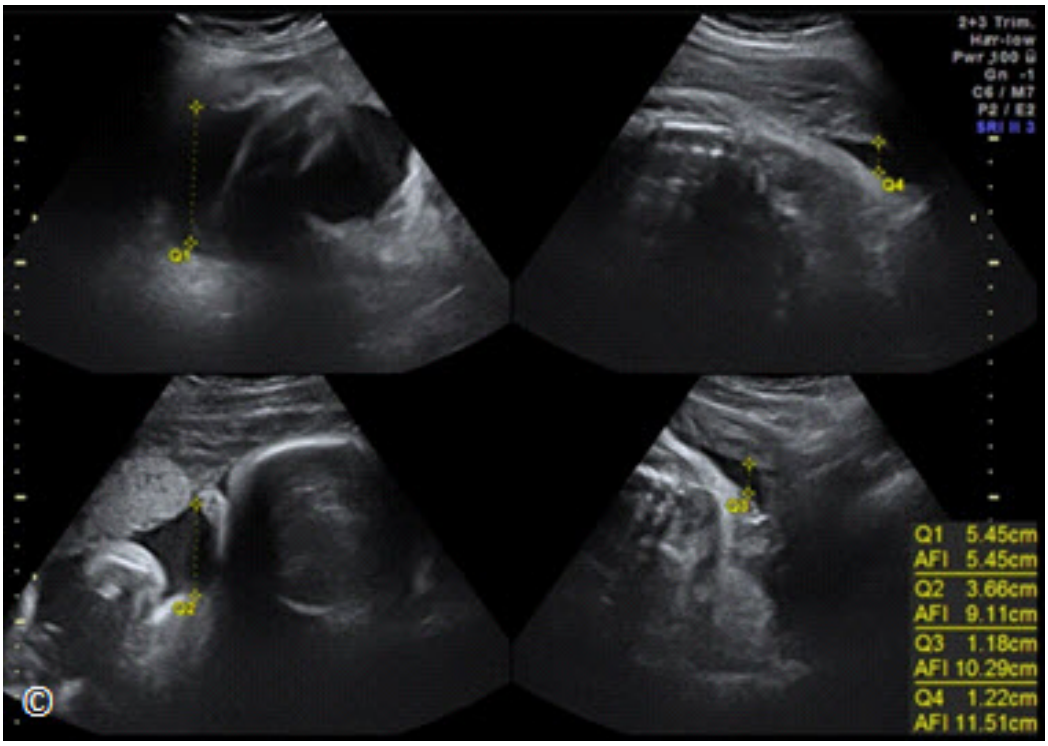

Hình 9.3: Kỹ thuật đo chỉ số ối (AFI) ở một thai kỳ có lượng ối bình thường. Chú ý các số đo bốn khoang thuộc mỗi phần tư của tử cung. Chỉ số AFI được xác định bằng cách cộng lại bốn số đo của mỗi khoang (trường hợp này đo được là bình thường vào khoảng 11.5 cm). Chi tiết xin xem bài viết.

THIỂU ỐI

Thuật ngữ thiểu ối dùng để chỉ tình trạng giảm thể tích nước ối so với lượng ối tương ứng theo tuổi thai. **Bảng 9.1** liệt kê những nguyên nhân thường gặp của thiểu ối. Tình trạng thiểu ối được mô tả khi MVP nhỏ hơn 2 cm (**Hình 9.4**), hoặc AFI nhỏ hơn 5 cm. Thuật ngữ vô ối được sử dụng khi không có khoang ối nào đo được trên toàn bộ tử cung (**Hình 9.5**). Thiểu ối có liên quan với tình trạng gia tăng tỉ lệ bệnh tật và tỉ lệ tử vong chu sinh (5, 6). Khi chỉ số MPV < 1 cm, MPV từ 1-2 cm, và 2cm < MPV < 8 cm thì sẽ tương ứng với tỉ lệ tử vong chu sinh được báo cáo lần lượt là 109.4/1000, 37.74/1000 và 1.97/1000 (6).

BẢNG 9.1	Các Nguyên Nhân Thường Gặp Của Thiểu Ối

- Ối vỡ non
- Bất thường bẩm sinh hệ tiết niệu
- Thiểu năng tuần hoàn tử cung nhau
- Thai quá ngày

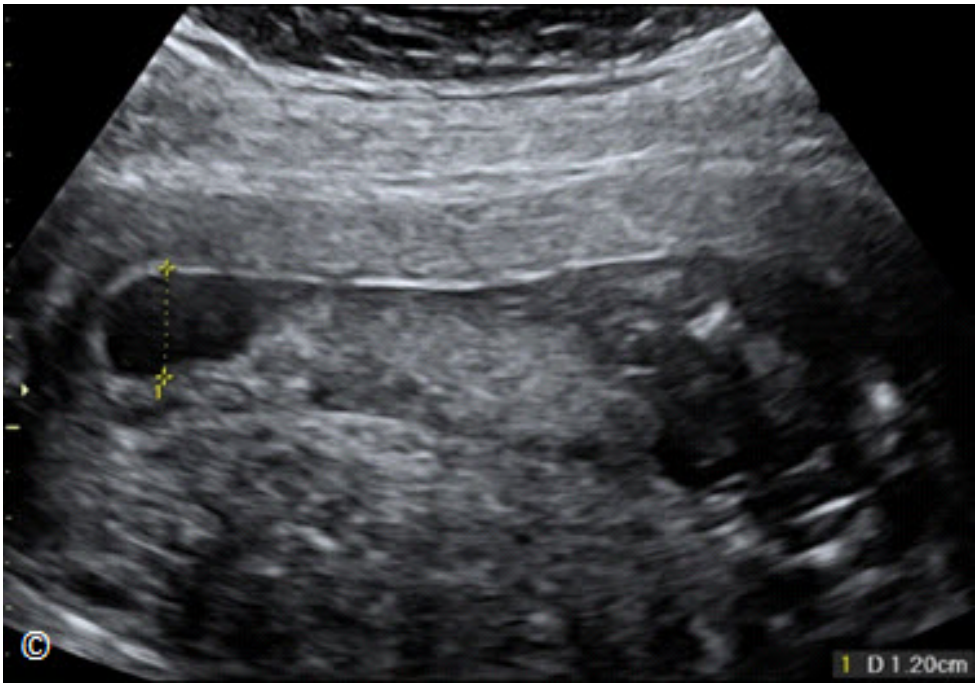

Hình 9.4: Thiểu ối được chẩn đoán bằng phương pháp đo khoang ối lớn nhất (MVP). Chú ý rằng ở thai kỳ này MPV đo được là 1.2 cm

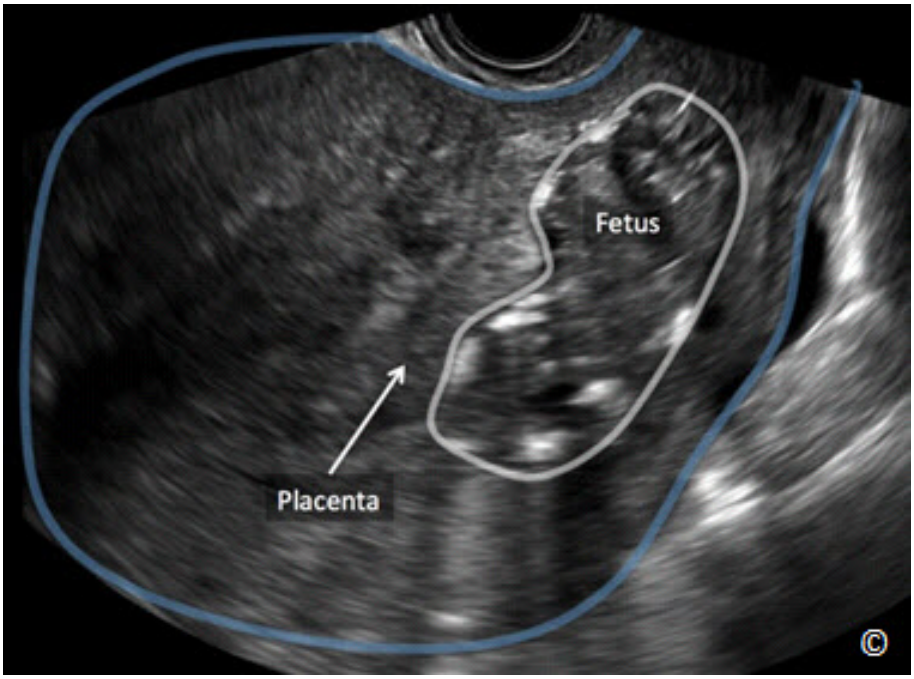

Hình 9.5: Tình trạng vô ối ở thai nhi có bất sản thận hai bên. Qua khảo sát siêu âm thật cẩn thận, hoàn toàn không thấy nước ối. Đường màu trắng được vẽ bao quanh thai nhi và đường màu xanh được vẽ bao quanh tử cung. Bánh nhau được chú thích như trên hình.

Với hai phương pháp đo MPV và đo AFI được mô tả để chẩn đoán thiểu ối, một bài báo cáo so sánh của tác giả Cochrane đã đưa ra. Năm thử nghiệm lâm sàng với hơn 3000 thai kỳ đã được phân tích. Ngưỡng cắt cut-off của phương pháp đo AFI trong chẩn đoán thiểu ối là < 5 cm, kết quả có nhiều trường hợp chẩn đoán thiểu ối hơn (RR = 2.39), khởi phát chuyển dạ nhiều hơn (RR = 1.92) nhiều trường hợp sinh mổ cấp cứu hơn (RR = 1.46), không làm thay đổi tỉ lệ bệnh tật chu sinh kể cả số trường hợp phải nằm ở đơn vị hồi sức tích cực (7). Hơn nữa, tỉ lệ sinh giúp và sinh mổ tổng cộng đều không có sự khác biệt giữa hai nhóm nghiên cứu sử dụng phương pháp đo MPV và phương pháp đo AFI (7). Nhóm tác giả Cochrane đã kết luận: việc chấm dứt thai kỳ tăng lên mà không đem lại lợi ích chu sinh nào cả nếu chẩn đoán thiểu ối được xác định khi đo AFI < 5 cm, các tác giả khác cũng đã đưa ra ý kiến rằng phương pháp đo MPV được ưa chuộng hơn phương pháp đo chỉ số ối AFI khi khảo sát tình trạng thai khi (7, 8).

ĐA ỐI

Thuật ngữ đa ối được dung để chỉ tình trạng giảm thể tích nước ối so với lượng ối tương ứng theo tuổi thai. **Bảng 9.2** liệt kê những nguyên nhân thường gặp của đa ối. Đa ối được xác định khi có MPV lớn hơn hoặc bằng 8 cm (**Hình 9.6**), hoặc chỉ số AFI lớn hơn hoặc bằng 24 cm (**Hình 9.7**). Đa ối tự phát chiếm khoảng 50 – 60 % số trường hợp đa ối, có liên quan với tình

trạng thai quá cân và làm tăng kết cục xấu cho thai kỳ (9). Đa ối cũng có liên quan với tình trạng gia tăng tỉ lệ bệnh tật và tỉ lệ tử vong chu sinh. (10, 11).

BẢNG 9.2	Những Nguyên Nhân Thường Gặp của Đa Ối

- Tiểu đường trong thai kỳ và trước khi có thai
- Bệnh tự miễn
- Bất thường cấu trúc thai nhi và bất thường nhiễm sắc thể thai nhi
- Nhiễm trùng bào thai
- Đa thai với hội chứng truyền máu trong song thai

Tự phát

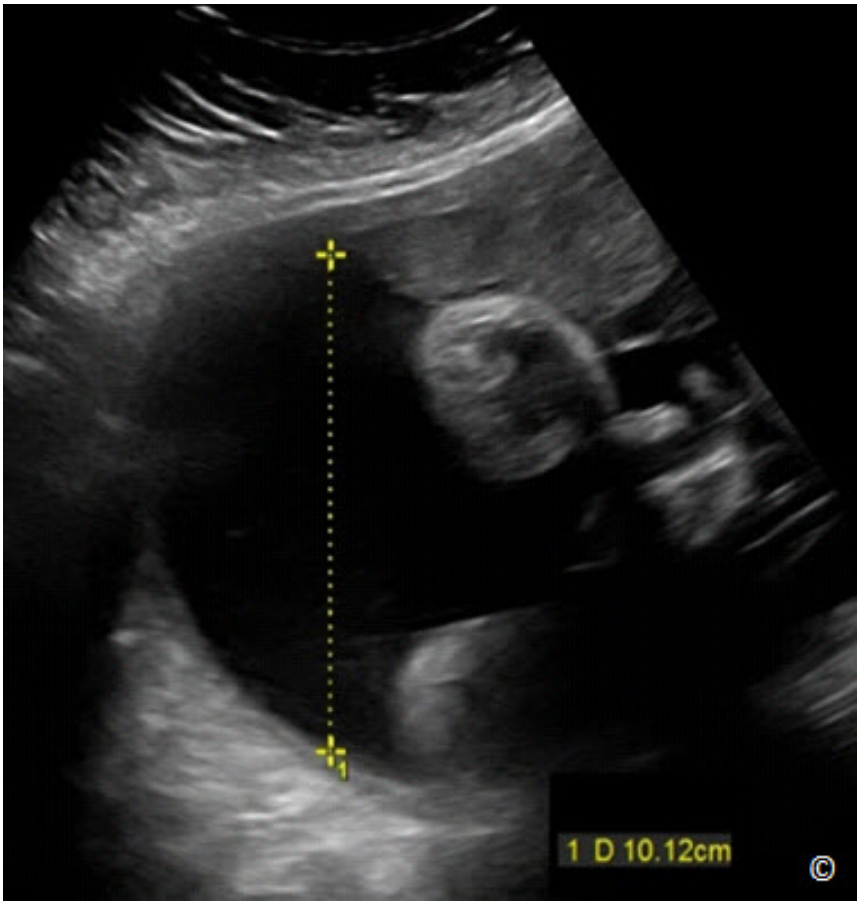

Hình 9.6: Đa ối được chẩn đoán bằng phương pháp đo khoang ối lớn nhất theo trục dọc. Chú ý rằng MVP đo được là 10.1 cm ở thai kỳ này.

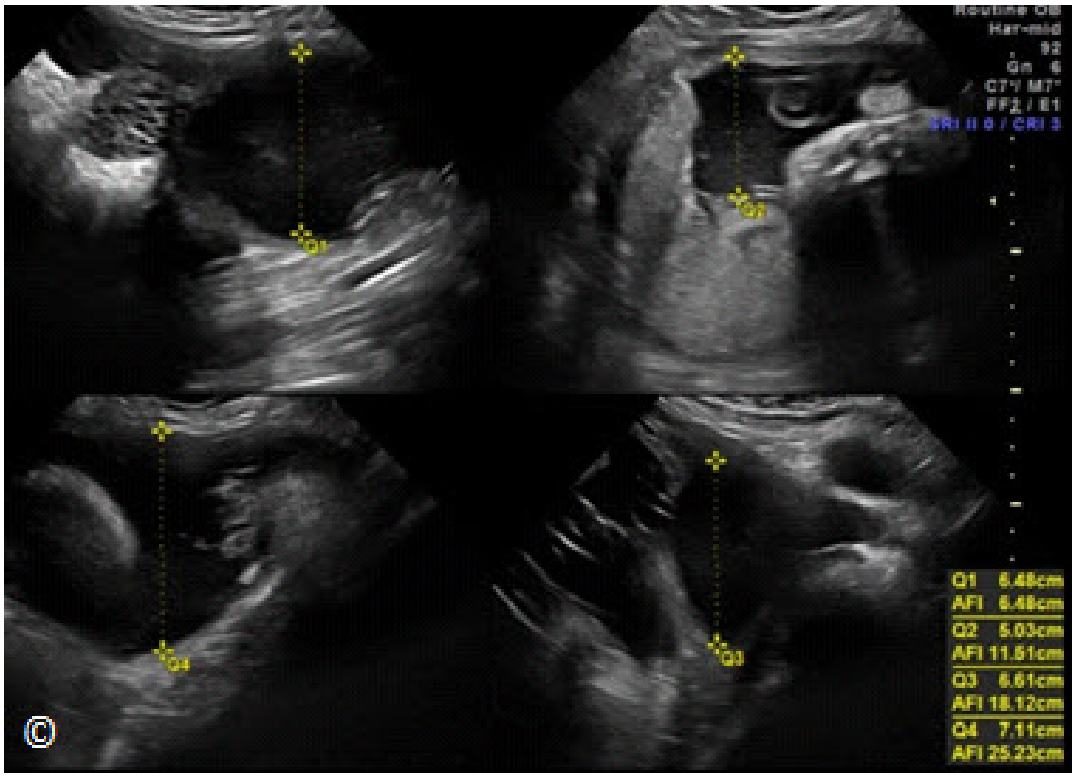

Hình 9.7: Đa ối được chẩn đoán bằng phương pháp đo chỉ số ối (AFI). Chú ý rằng AFI đo được là 25.2 cm ở thai kỳ này

Nói tóm lại, Các tác giả khuyên rằng nên sử dụng phương pháp đo MPV để đánh giá lượng nước ối. Việc chọn lựa phương pháp đo MVP để đánh giá lượng nước ối cũng đã được thống nhất trong một hội nghị đồng thuận đa quốc gia về chẩn đoán hình ảnh thai nhi gần đây (12).

SIÊU ÂM ĐÁNH GIÁ THỂ TÍCH NƯỚC ỐI Ở THAI KỲ SONG THAI

Cả hai phương pháp đo MVP và AFI đều được sử dụng để đánh giá thể tích nước ối ở thai kỳ song thai (13). Phương pháp đo AFI đòi hỏi chúng ta phải hiểu rõ tương quan vị trí của hai túi thai để xác định mỗi ngăn ối của mỗi thai, sau đó mới có thể phân chia mỗi ngăn ối thành bốn khoang một phần tư. Với cách thức này kỹ thuật sẽ khó thực hiện, đặc biệt là ở quý ba thai kỳ khi thai nhi nằm trong buồng ối rất chật chội, các tác giả khuyến cáo nên sử dụng phương pháp đo AFI đối với mỗi ngăn của hai thai để đánh giá thể tích nước ối (**Hình 9.8**). Đo MVP của mỗi thai trong trường hợp song thai sẽ thuận tiện vì MPV của hai thai sẽ ổn định trong khoảng từ 17 đến 37 tuần tuổi thai, cụ thể là ở mức bách phân vị thứ 2.5th và thứ 97.5th sẽ tương ứng với MPV theo thứ tự là 2.3 và 7.6 cm (14). Dữ liệu này càng củng cố cho việc sử dụng các ngưỡng cắt cut-off là 2 cm và 8 cm để định nghĩa thiểu ối và đa ối ở thai kỳ song thai và những ngưỡng

giới hạn này cũng được sử dụng để chẩn đoán hội chứng truyền máu trong song thai ở những thai kỳ song thai một bánh nhau một túi ối (15).

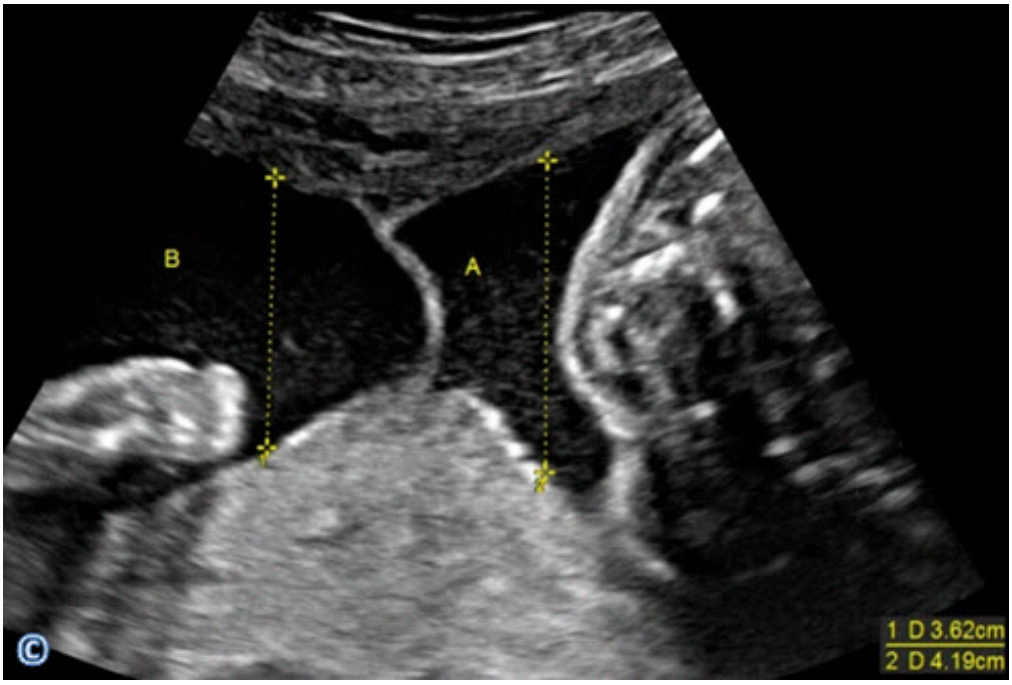

Hình 9.8: Dùng phương pháp đo khoang ối lớn nhất theo trục dọc (MPV) để đánh giá lượng nước ối của từng thai ở thai kỳ song thai. MVP đo được là 4.1 cm ở túi thai A và 3.6 cm ở túi thai B.

References:

1) Magann EF, Bass JD, Chauhan SP, et al. Amniotic fluid volume in normal singleton pregnancies. Obstet Gynecol 1997;90:524-8.
2) Brace RA, Wolf EJ. Normal amniotic fluid volume changes throughout pregnancy. Am J Obstet Gynecol 1989;161:382-8.
3) Phelan JP, Ahn MO, Smith CV, et al. Amniotic fluid index measurements during pregnancy. J Reprod Med 1987;32:601-4.
4) Moore TR, Cayle JE. The amniotic fluid index in normal human pregnancy. Am J Obstet Gynecol 1990;162:1168-73.
5) Manning FA, Platt LD, Sipos L. Antepartum fetal evaluation: development of a fetal biophysical profile. Am J Obstet Gynecol 1980;136:787-95.
6) Scoring. IV. An analysis of perinatal morbidity and mortality. Am J Obstet Gynecol 1990;162:703-9.

7) The Cochrane Collaboration. Amniotic fluid index versus single deepest vertical pocket as a screening test for preventing adverse pregnancy outcome. 2009; Issue 3, pp 1 – 31)
8) Chauhan S, Doherty D, Magann E, Cahanding F, et al. Amniotic fluid index vs. single deepest pocket technique during modified biophysical profile: A randomized clinical trial. Am J Obstet Gynecol 2004;191:661-8.
9) Magann E, Chaudan S, Doherty D, Lutgendorf M, et al. A review of idiopathic hydramnios and pregnancy outcomes. Obstet Gynecol Surv. 2007 Dec;62(12):795-802.
10) Chamberlain PF, Manning FA, Morrison I, et al. Ultrasound evaluation of amniotic fluid volume. II. The relationship of increased amniotic fluid volume to perinatal outcome. Am J Obstet Gynecol 1984;150:250-4.
11) Pri-Paz S, Khalek N, Fuchs KM, et al. Maximal amniotic fluid index as a prognostic factor in pregnancies complicated by polyhydramnios. Ultrasound Obstet Gynecol 2012;39:648-53.
12) Reddy UM, Abuhamad AZ, Levine D, Saade GR. Fetal Imaging Executive Summary of a Joint Eunice Kennedy Shriver National Institute of Child Health and Human Development, Society for Maternal-Fetal Medicine, American Institute of Ultrasound in Medicine, American College of Obstetricians and Gynecologists, American College of Radiology, Society for Pediatric Radiology, and Society of Radiologists in Ultrasound Fetal Imaging Workshop. J Ultrasound Med 2014; 33:745–757.
13) Hill LM, Krohn M, Lazebnik N, et al. The amniotic fluid index in normal twin pregnancies. Am J Obstet Gynecol 2000;182:950-4.
14) Magann EF, Doherty DA, Ennen CS, et al. The ultrasound estimation of amniotic fluid volume in diamniotic twin pregnancies and prediction of peripartum outcomes. Am J Obstet Gynecol 2007;196:570 e1-6; discussion e6-8.
15) Quintero RA, Morales WJ, Allen MH, et al. Staging of twin-twin transfusion syndrome. J Perinatol 1999;19:550-5.

CHUẨN HÓA CÁC TRÌNH TỰ CỦA QUY TRÌNH SIÊU ÂM SẢN KHOA QUÝ HAI VÀ QUÝ BA

10

Người dịch: BS Nguyễn Xuân Lan - Hiệu chỉnh: BS Hà Tố Nguyên

GIỚI THIỆU

Chúng tôi giới thiệu từng bước tiếp cận siêu âm sản khoa cơ bản quý 2 và 3 để giúp cho chúng ta có phương pháp chuẩn trong quá trình siêu âm, rất đơn giản để học, có thể tìm những bất thường chính, và an toàn cho mẹ và con. Quy trình này bao gồm 6 bước, và chúng tôi tin rằng nó không thể thiếu trong siêu âm quý 2, 3. Sáu bước này là: đánh giá ngôi thai và kiểu thế, hoạt động tim thai, số lượng thai, nước ối, vị trí bánh nhau và đánh giá tuổi thai/cân nặng (**Hình 10.1**). Thuật ngữ siêu âm căn bản đã được dùng ở những quốc gia khác nhau và những tổ chức quốc tế để siêu âm bao gồm cả giải phẫu học thai nhi. Sáu bước mô tả trong chương này được thiết kế để phát hiện những thai kỳ nguy cơ để từ đó có kế hoạch chăm sóc trước sinh và chuẩn bị trang thiết bị, nhân lực cho lúc sinh khi có những bất thường. **Bước tiếp cận này chủ yếu cho những cơ sở ban đầu, dễ dàng để học, không cần trang thiết bị phức tạp mà có thể phát hiện ra những thai kỳ nguy cơ cao**. Nắm giải phẫu học thai nhi là bước cần thiết nhất và nó thường không được giảng dạy ngay từ ban đầu, làm cho chúng ta khó khăn khi chẩn đoán thai nhi với những bất thường lớn. Tuy nhiên không thể vì điều này mà thêm vào một bước siêu âm cho việc tìm bất thường thai vì cơ sở chúng ta có khả năng chăm sóc những trẻ sơ sinh có những bất thường.

Chương này mô tả cách tiếp cận siêu âm bằng sáu bước căn bản ở quý 2 và quý 3. Mỗi bước đều có hình ảnh và video kèm theo.

BẢNG 10.1	Chuẩn hóa các trình tự của tiến trình siêu âm sản khoa quý 2 và quý 3

- Kiểu thế và ngôi thai
- Hoạt động tim thai
- Số lượng thai trong tử cung
- Nước ối
- Vị trí bánh nhau
- Chỉ số sinh học thai

BƯỚC MỘT: KIỂU THẾ THAI VÀ NGÔI THAI TRONG TỬ CUNG

Kiểu thế thai trong tử cung được định hướng dựa vào cột sống thai nhi so với cột sống của mẹ. Nằm dọc được định hướng khi cột sống thai nhi song song cột sống mẹ. Và nằm ngang khi cột sống thai nhi nằm ngang so với cột sống mẹ. Việc xác định kiểu thế thai nhi qua siêu âm cần thực hiện mặt cắt dọc giữa cột sống thai nhi (**Hình 10.1**), nó sẽ khó khăn cho những người mới làm siêu âm .Vì vậy chúng tôi khuyên nên xác định kiểu thế thai nhờ vào việc xác định ngôi thai. Nếu thai nhi ngôi đầu hoặc ngôi mông, kỹ thuật này dễ dàng xác định qua siêu âm, gợi ý kiểu thế thai nhi nằm dọc. Nếu thai nhi không phải ngôi đầu hoặc ngôi mông ở đoạn dưới tử cung, nên nghi ngờ kiểu thế nằm ngang hoặc chếch và nên thực hiện mặt cắt dọc giữa cột sống. (**Hình 10.1**) và định hướng cột sống thai nhi so với cột sống của mẹ.

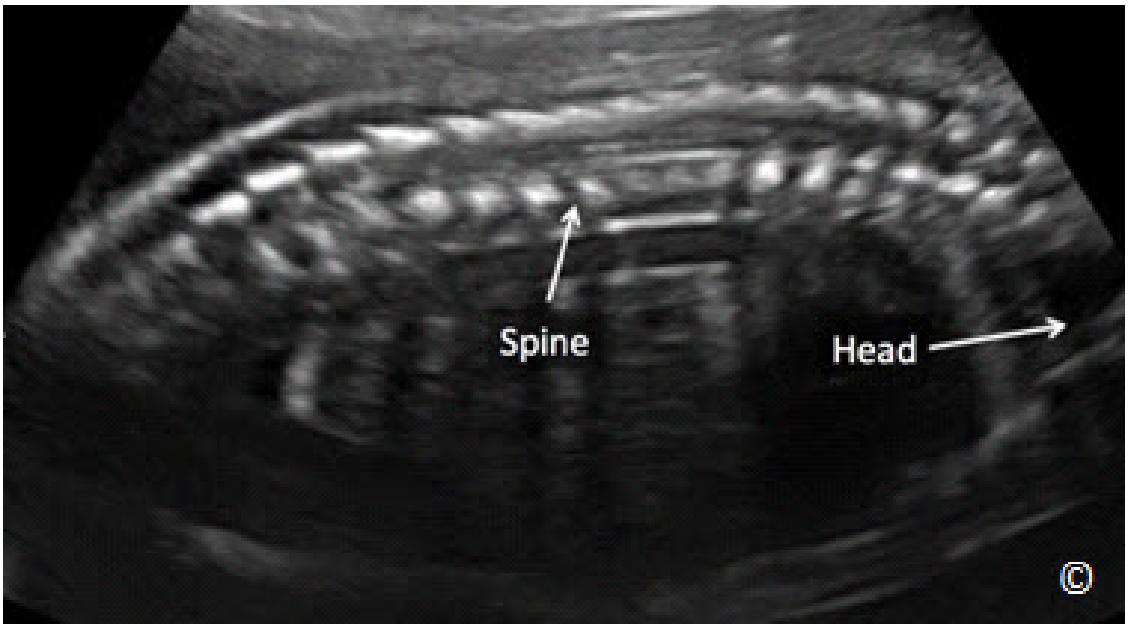

Hình 10.1: Mặt cắt dọc giữa cột sống qua siêu âm cuối quý 2. Mặt cắt này giúp xác định kiểu thế thai trong tử cung. Mục đích xác định vị trí đầu thai nhi để định hướng kiểu thế. Xem chi tiết trong bài

Bước một- kỹ thuật xác định ngôi thai trong tử cung

Đặt đầu dò ngang bụng dưới trên khớp mu như trong **Hình 10.2** và **10.3**, và góc dưới hướng về phía cổ tử cung như trong Clip **10.1**. Thấy hình ảnh đầu thai nhi trên màn hình thì chẩn đoán là ngôi đầu (**Hình 10.4**) và thấy hình ảnh mông thai nhi thì chẩn đoán là ngôi mông (**Hình 10.5**). Chú ý rằng sự trình diện ngôi đầu hoặc mông đều ngụ ý nói là thai nhi nằm tư thế dọc . Nếu không thấy đầu thai nhi hoặc mông ở đoạn dưới tử cung ở bước một (**Hình 10.6**), cần đánh giá thêm để xác định kiểu thế bất thường. Lưu ý rằng nhau tiền đạo thường phối hợp với kiểu thế và ngôi thai bất thường.

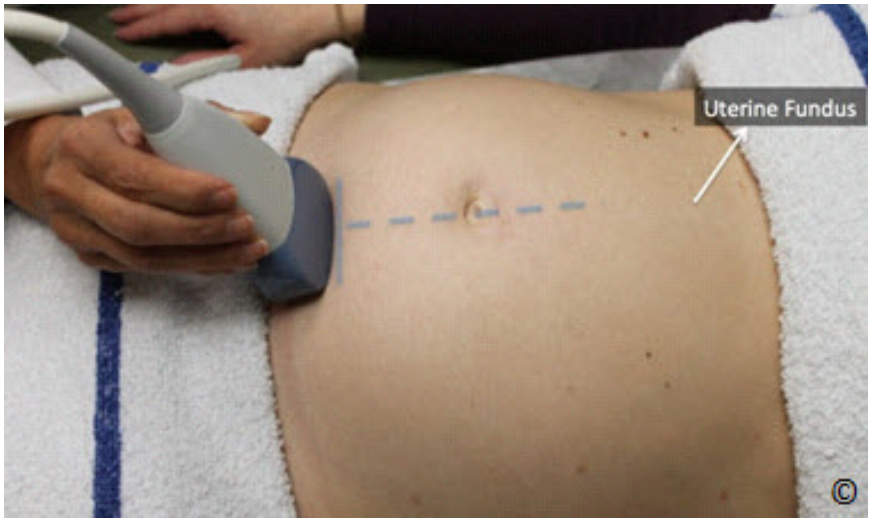

Hình 10.2: Vị trí đặt đầu dò đặt ban đầu để xác định kiểu thế thai (bước 1). Chú ý vị trí đặt đầu dò tư thế ngang ở bụng dưới trên khớp mu. Hình này được chụp từ phía bên trái bệnh nhân

Hình 10.3: Vị trí đặt đầu dò ban đầu để xác định kiểu thế thai (bước 1). Chú ý vị trí đặt đầu dò tư thế ngang ở bụng dưới trên khớp mu. Cách đặt đầu dò giống như Hình **10.2** , hình ảnh được chụp từ góc độ khác.

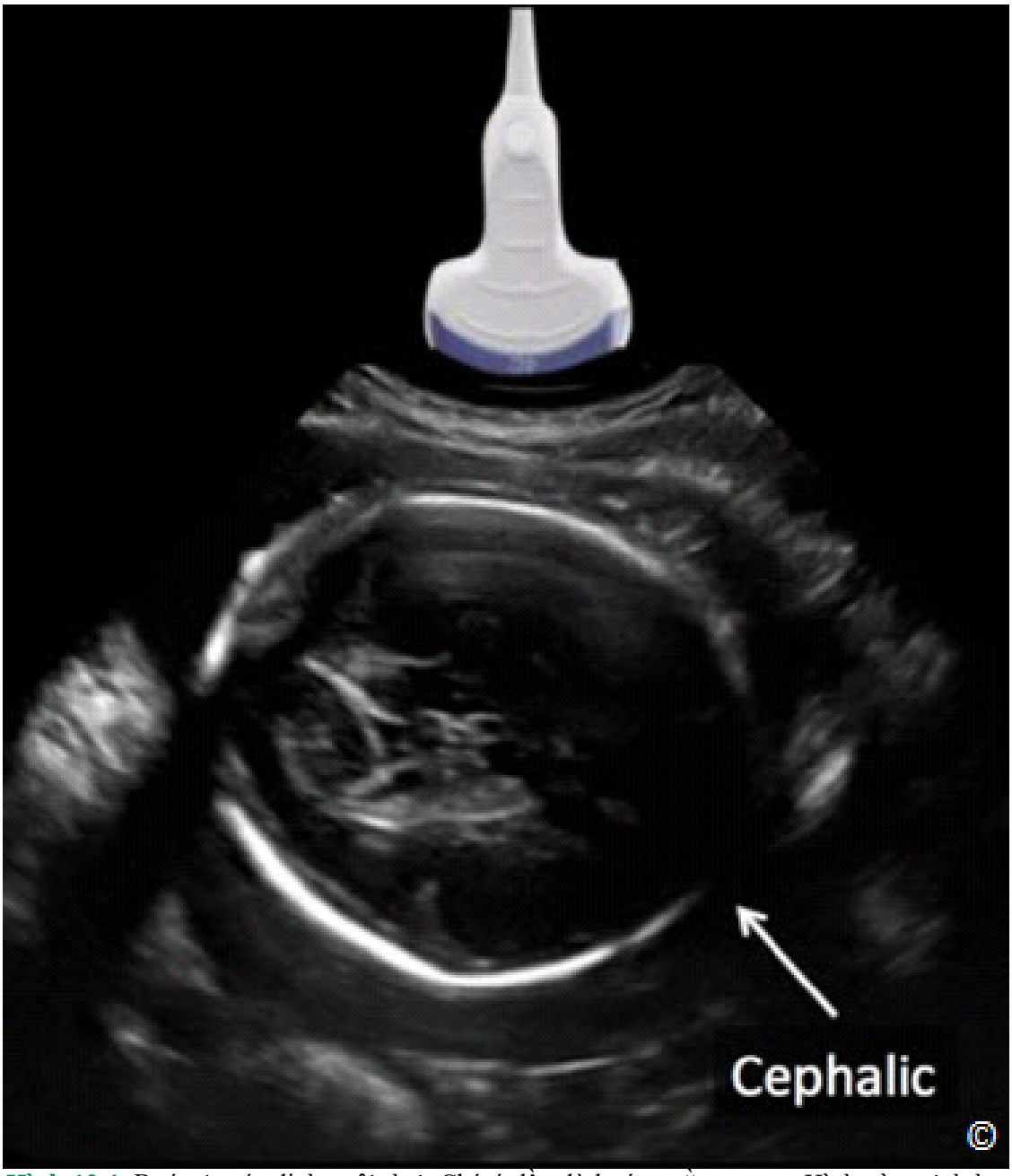

Hình 10.4: Bước 1: xác định ngôi thai. Chú ý đầu dò hướng nằm ngang. Hình này minh họa ngôi đầu . Xem chi tiết trong bài.

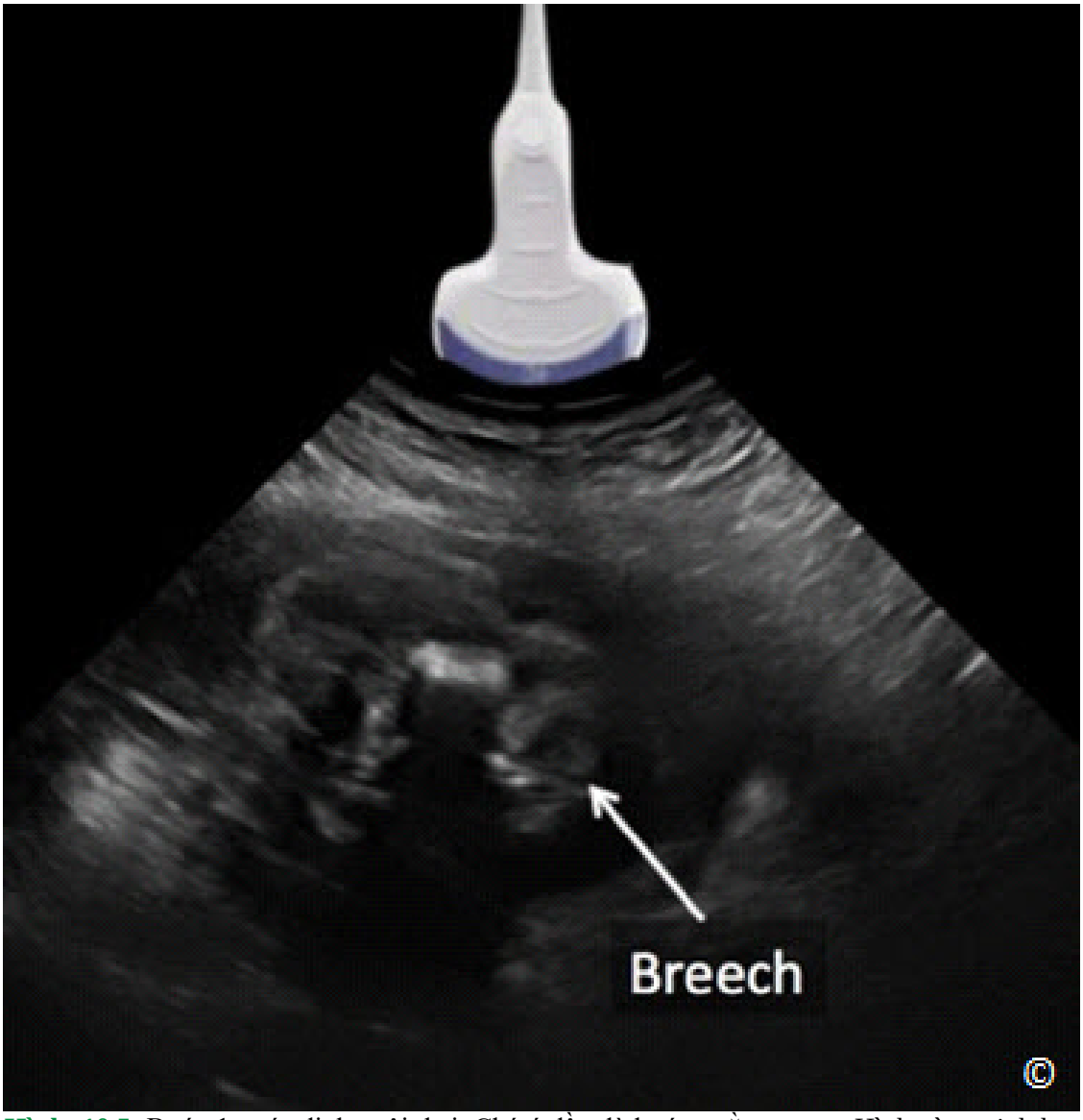

Hình 10.5: Bước 1: xác định ngôi thai. Chú ý đầu dò hướng nằm ngang. Hình này minh họa ngôi mông . Xem chi tiết trong bài

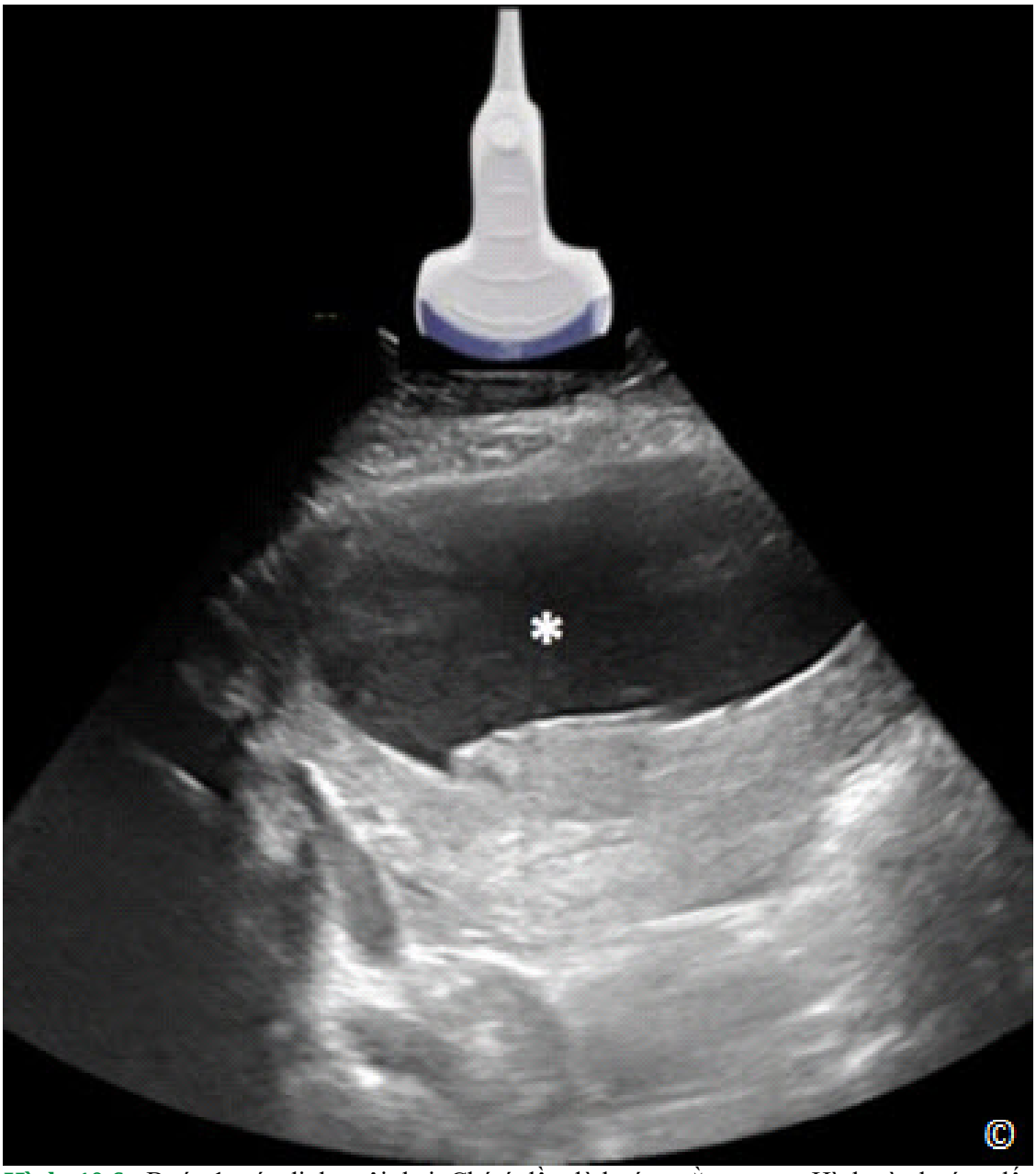

Hình 10.6: Bước 1: xác định ngôi thai. Chú ý đầu dò hướng nằm ngang. Hình này hướng đến kiểu thế ngang hoặc chếch vì không thấy phần thai nào. Xem chi tiết trong bài.

BƯỚC HAI: HOẠT ĐỘNG TIM THAI

Xác định sự sống của thai bằng cách xem hoạt động tim thai là bước chính và cần thực hiện sớm trong quá trình siêu âm. Ở quý 2 và 3, có thể dễ dàng nhận ra sự sống của thai qua cử động của tim thai nhi trên siêu âm. Dùng doppler màu, nó có thể có trên máy siêu âm, giúp nhận biết hoạt động tim thai nhưng không cần thiết đối với bước này khi hoạt động tim có thể dễ dàng trên siêu âm 2D theo thời gian thực (real time). Có thể lưu lại hoạt động tim thai bằng tính năng lưu vào bộ nhớ (cine loop) trên ổ cứng hoặc dùng M- mode. M-mode là mode chuyển động, đều thấy trên hầu hết máy siêu âm. Khi nhấn M-mode, có một đường xuất hiện trên màn hình, có thể dò tìm bất cứ hoạt động nào trên đường đi của nó bằng cách di chuyển track ball. M- Mode được đặt xuyên qua các buồng tim, cử động của buồng tim có thể lưu lại và có thể in ra (**Hình 10.7**). Xem chi tiết trong chương 2 và 3.

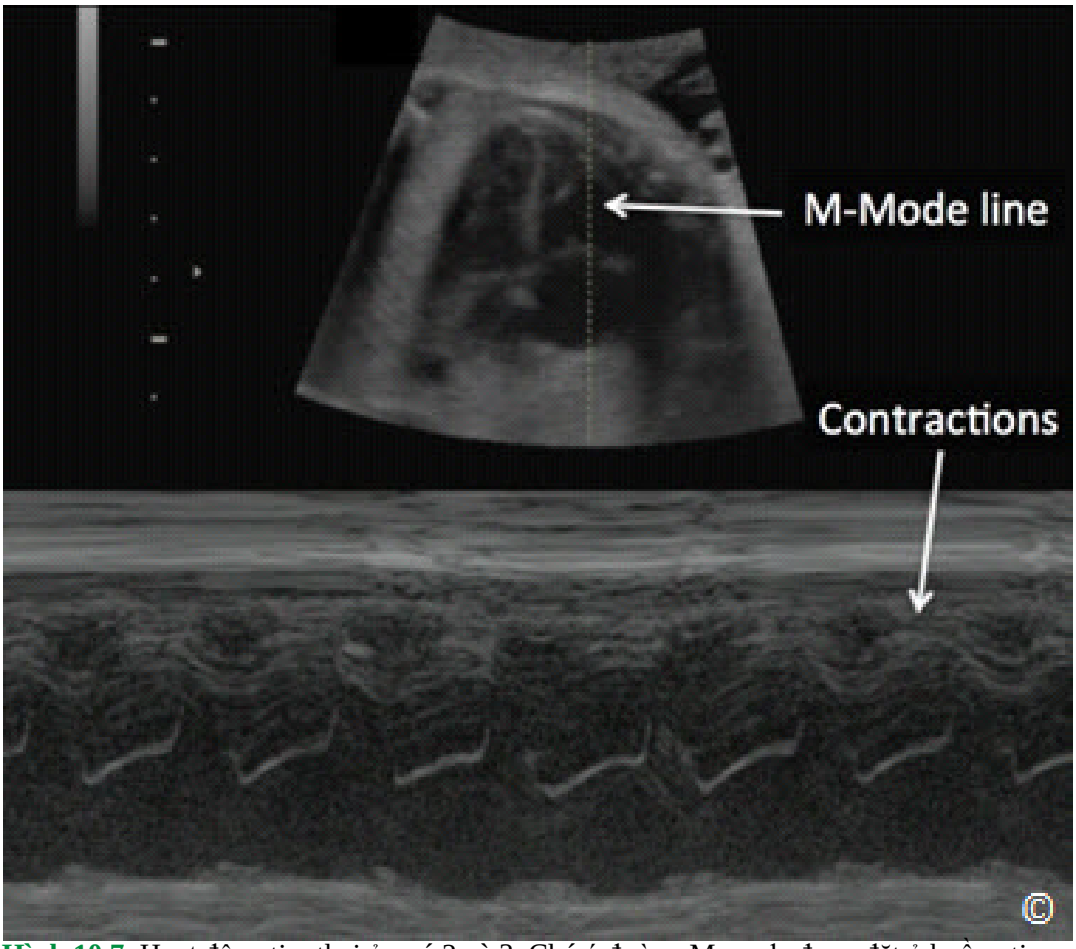

Hình 10.7: Hoạt động tim thai ở quý 2 và 3. Chú ý đường M-mode được đặt ở buồng tim và sự co bóp của tim trong khu vực dò tìm. Xem chi tiết trong bài. Ở chương 1 và 2 có nói về M-mode

BƯỚC HAI – KỸ THUẬT XÁC ĐỊNH HOẠT ĐỘNG TIM THAI

Đặt đầu dò nằm ngang bụng dưới, trên khớp mu (**Hình 10.1** và **10.2),** và trượt đầu dò lên phía giữa bụng hướng về phía rốn nhưng vẫn giữ đầu dò hướng nằm ngang (trong **Clip 10-2)**. Hoạt động tim thai có thể thấy trên đường di chuyển của đầu dò trong quá trình siêu âm. Nếu không thấy hoạt động tim thai ở bước trên, ta trượt đầu dò từ bụng giữa ra bên phải hoặc trái bụng, nhưng vẫn luôn giữ đầu dò tư thế nằm ngang (trong **Clip 10.3)**. Những bước này có thể thấy hoạt động tim thai trong hầu hết tất cả ngôi thai.

BƯỚC BA- SỐ LƯỢNG THAI TRONG TỬ CUNG

Một trong những thuận lợi quan trọng của siêu âm sản khoa là có khả năng nhận diện song thai hoặc nhiều thai hơn nữa. Thai kỳ song thai thường phối hợp nhiều nguy cơ như: sanh non, tiền sản giật, chuyển dạ bất thường và chậm tăng trưởng (xem chương 7). Nhận biết được song thai trước sinh, để theo dõi sát thai kỳ và lên kế hoạch lúc sanh nhằm giảm thiểu tối đa những nguy cơ biến chứng của thai kỳ.
Chẩn đoán song thai ở quý 2 và 3 thường nghi ngờ trước tiên khi thấy hai đầu thai nhi trong tử cung trong suốt quá trình siêu âm. Chẩn đoán xác định song thai khi thấy hai cơ thể thai nhi tách biệt trong tử cung. Có màng ngăn khi trong song thai hai nhau hai ối hoặc một nhau hai ối. Khi thấy hai đầu thai nhi trong tử cung, sự hiện diện của màng ngăn có thể chẩn đoán xác định đa thai (**Hình 10.8)**

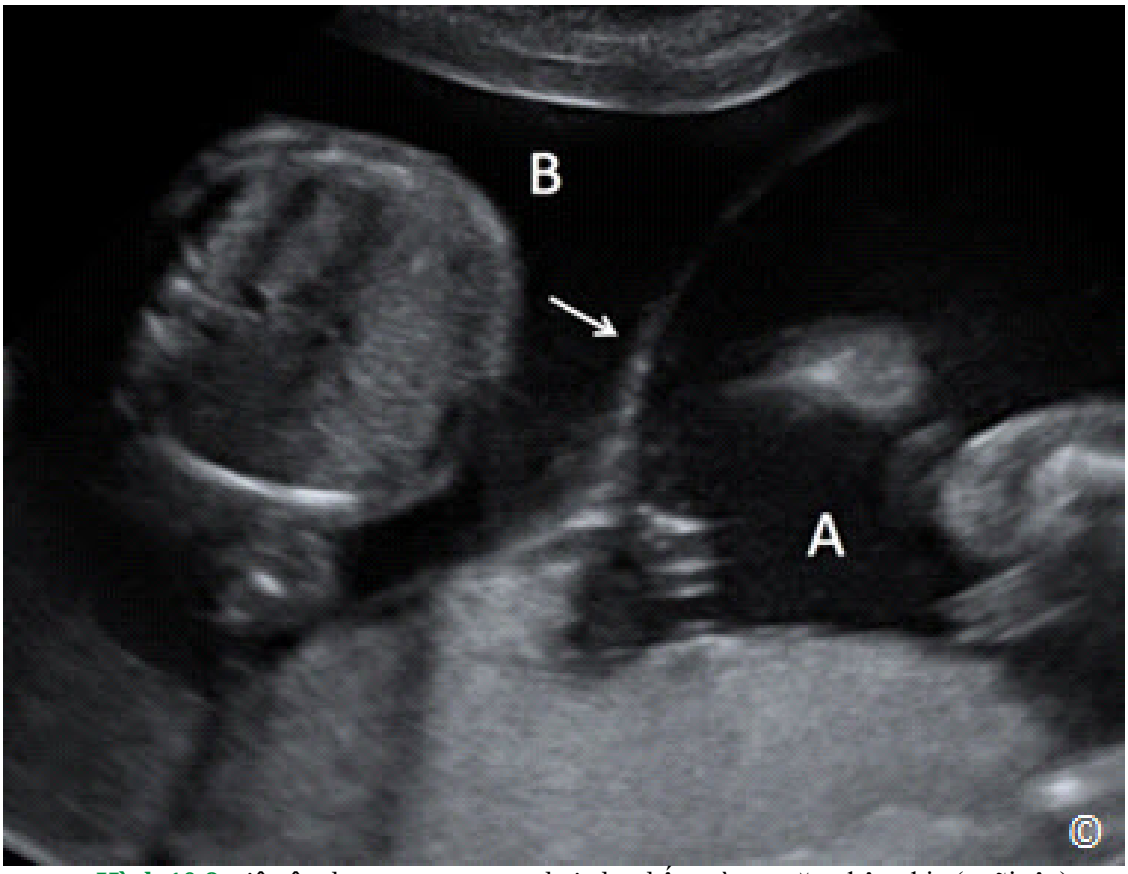

Hình 10.8: siêu âm bụng trong song thai cho thấy màng ngăn phân chia (mũi tên) giúp xác định là song thai. A và B biểu thị cho vị trí riêng biệt của song thai A và B.

Bước ba- kỹ thuật nhận biết số lượng thai trong tử cung

Kỹ thuật nhận biết số lượng thai trong tử cung phụ thuộc vào việc siêu âm theo một cách có hệ thống toàn bộ tử cung tìm số lượng đầu thai nhi. Nếu có hơn một đầu thai nhi thì chẩn đoán xác định là song thai. Siêu âm toàn bộ tử cung bao gồm cả hai tư thế ngang và dọc.

Kỹ thuật siêu âm toàn bộ tử cung, tìm hai đầu thai nhi, bao gồm hình ảnh buồng tử cung theo hướng ngang (phần 1) và dọc (phần 2): bắt đầu bằng việc đặt đầu dò theo hướng ngang ở bụng dưới bên phải (**Hình 10.9**) và kéo đều dò lên bụng trên bên phải, trong khi đó đầu dò luôn ở tư thế ngang (**Hình 10.10** và **Clip 10.4**). Làm lại những bước tương tự ở bụng giữa và bụng bên trái (**Hình 10.10** and **Clip 10.4**).phần 2: đặt đầu dò theo hướng dọc ở bụng trên bên phải (**Hình 10.11**) và kéo đầu dò về hướng bụng trên bên trái trong khi đầu dò luôn ở tư thế dọc (**Hình 10.12** và **Clip 10.5**). Lập lại những bước trên ở bụng dưới như được chỉ trong **Hình 10.12** và **Clip 10.5**. Tìm thấy sự hiện diện của hơn một cái đầu thai nhi gợi ý đây là đa thai. Siêu âm có

thể chẩn đoán sai song thai, lỗi do chỉ có một đầu thai từ nhiều mặt cắt khác nhau. Lỗi này xảy ra khi đầu dò siêu âm đặt chếch hoặc không thẳng đứng vuông góc với thành bụng (**Hình 10.9** đến **10.12**) .Vì vậy kỹ thuật này quan trọng là phải để đầu dò thẳng đứng vuông góc với thành bụng. Khi nghi ngờ song thai, chỉ chẩn đoán xác định khi có hai cơ thể tách biệt và có màng ngăn. Có thể chụp được một hình ảnh có cả hai đầu thai nhi hoặc hai cơ thể là một bằng chứng để chẩn đoán song thai.

Hình 10.9: Bước đầu tiên đặt đầu dò hướng ngang xác định số lượng thai trong tử cung (bước 3-phần 1). Chú ý đặt đầu dò hướng ngang ở bụng dưới bên phải.

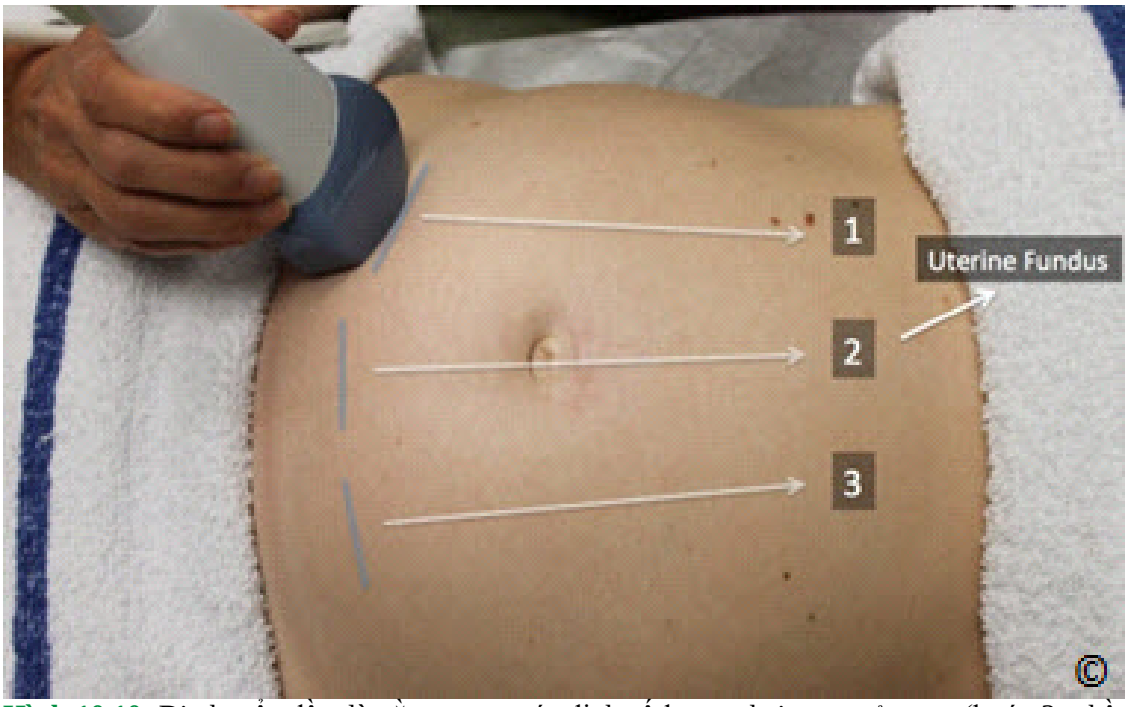

Hình 10.10: Di chuyển đầu dò nằm ngang xác định số lượng thai trong tử cung (bước 3- phần 1). Chú ý quyét tử cung theo hướng từ dưới lên theo đường 1,2 và 3 trong khi đó luôn giữ tư thế đầu dò thẳng đứng vuông góc với thành bụng.

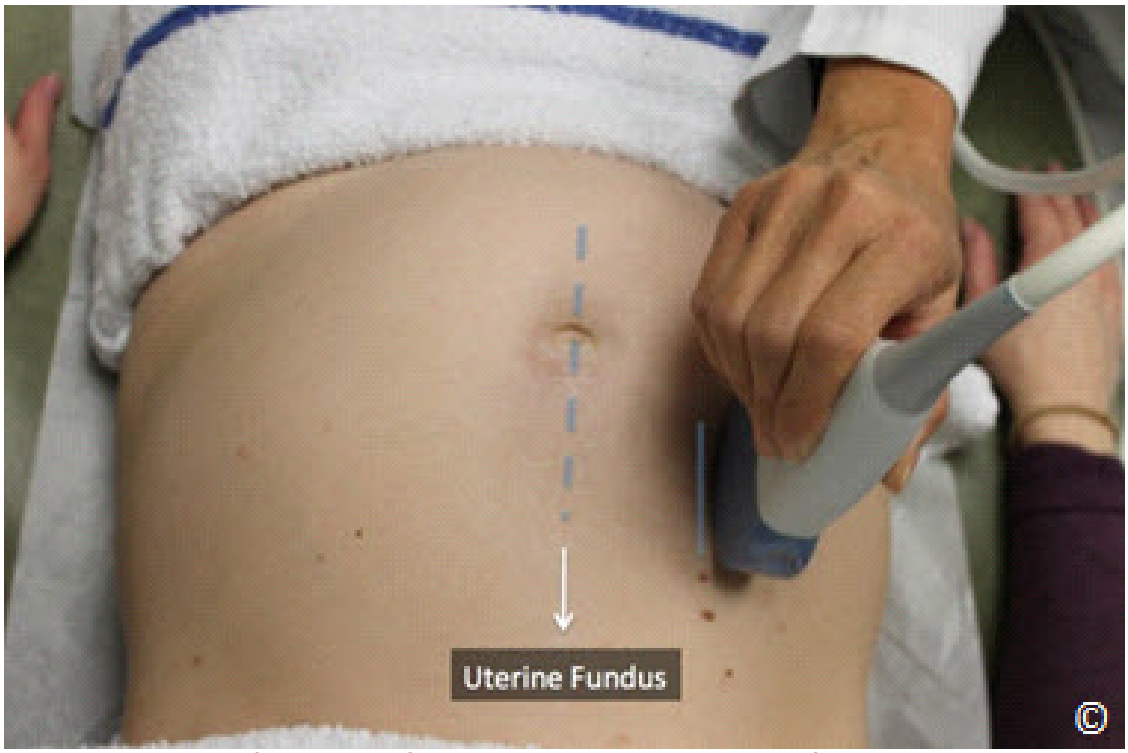

Hình 10.11: Bước đầu tiên đặt đầu dò theo hướng dọc xác định số lượng thai trong tử cung (bước 3-phần 2). Chú ý đặt theo hướng dọc bụng trên bên phải và đầu dò luôn thẳng đứng vuông góc với thành bụng.

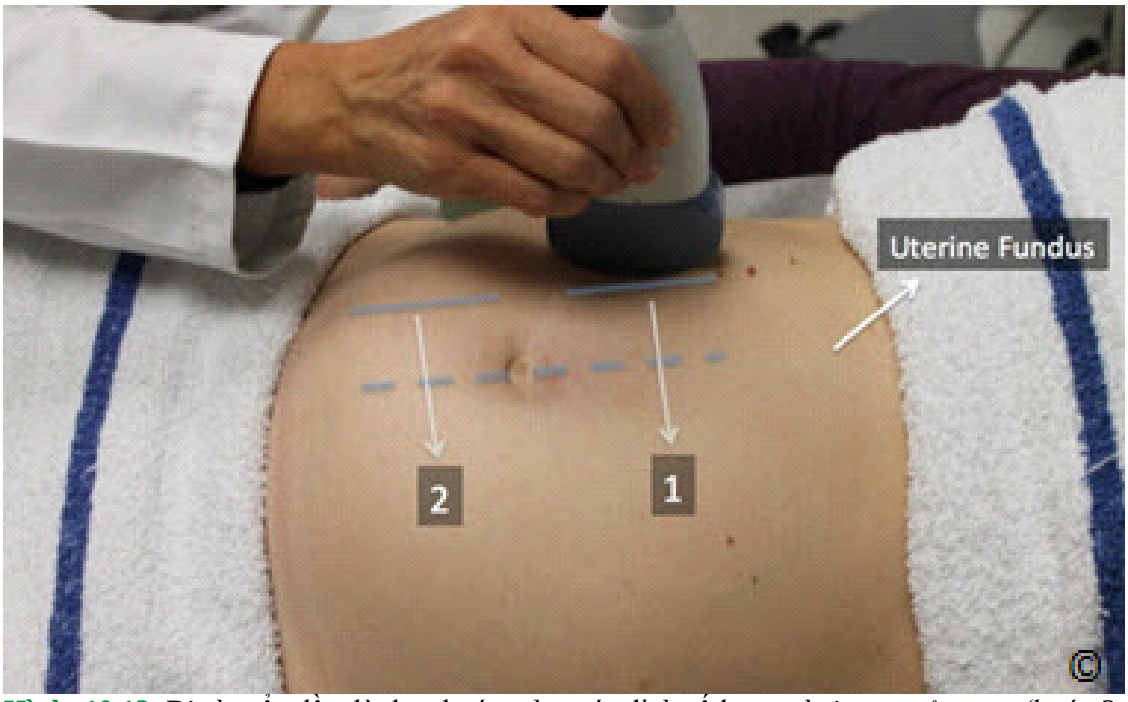

Hình 10.12: Di chuyển đầu dò theo hướng dọc xác định số lượng thai trong tử cung (bước 3-phần 2). Chú ý tử cung được quyét từ phải qua trái theo đường 1 và 2 trong khi đó đầu dò luôn ở tư thế thẳng đứng vuông góc với thành bụng.

BƯỚC BỐN : VỊ TRÍ BÁNH NHAU TRONGT Ử CUNG

Nhau bám bất thường như nhau tiền đạo làm tăng nguy cơ xuất huyết mẹ trước, trong và sau sinh. Siêu âm là phương tiên chẩn đoán hình ảnh tốt nhất trong chẩn đoán bất thường bánh nhau và chẩn đoán nhau tiền đạo qua siêu âm rất thuận lợi do nó phối hợp với siêu âm khác trong chăm sóc trước sinh. Việc mô tả chi tiết các loại nhau tiền đạo và các biến chứng trong thai kỳ đã được nói trong chương 8. Ở đây chỉ nói đến kỹ thuật xác định vị trí bánh nhau qua siêu âm.

Bước bốn – kỹ thuật xác định vị trí bánh nhau trong tử cung

Đặt đầu dò hướng dọc ở bụng trên bên phải, trên đáy tử cung và quyét dọc xuống bụng dưới bên phải (**hình 10.13**). Lặp lại tương tự ở bụng giữa và bụng bên trái (**hình 10.13** và **Clip 10.6**). Rất quan trọng khi bắt đầu từ đáy tử cung để chắc rằng bạn đã thấy được đường viền của đáy tử cung nhằm tránh bỏ qua trường hợp nhau bám đáy. Siêu âm tìm bánh nhau để xác định vị trí của nó trong tử cung. Bánh nhau có thể ở các vị trí: đáy, thành trước, thành sau, bên phải, bên trái (**Hình 10.14**

– **10.18**). Khi bánh nhau ở thành sau,bóng lưng của thai nhi (đặc biệt ở quý 3) có thể làm hạn chế quan sát bánh nhau. Điều này có thể khắc phục bằng cách đặt đầu dò ở phía bên (**hình 10.19** và **10.20)**. Bờ dưới bánh nhau nên được đánh giá và xem có liên quan đến đoạn dưới tử cung và cổ tử cung hay không. Nếu bờ dưới bánh nhau được thấy ở đoạn dưới tử cung (**Hình 10.21)** và nghi ngờ nằm gần hoặc tràn qua cổ tử cung thì nên làm siêu âm ngã âm đạo để xác định có nhau tiền đạo hay không. Chẩn đoán nhau tiền đạo tốt nhất là qua siêu âm ngã âm đạo.

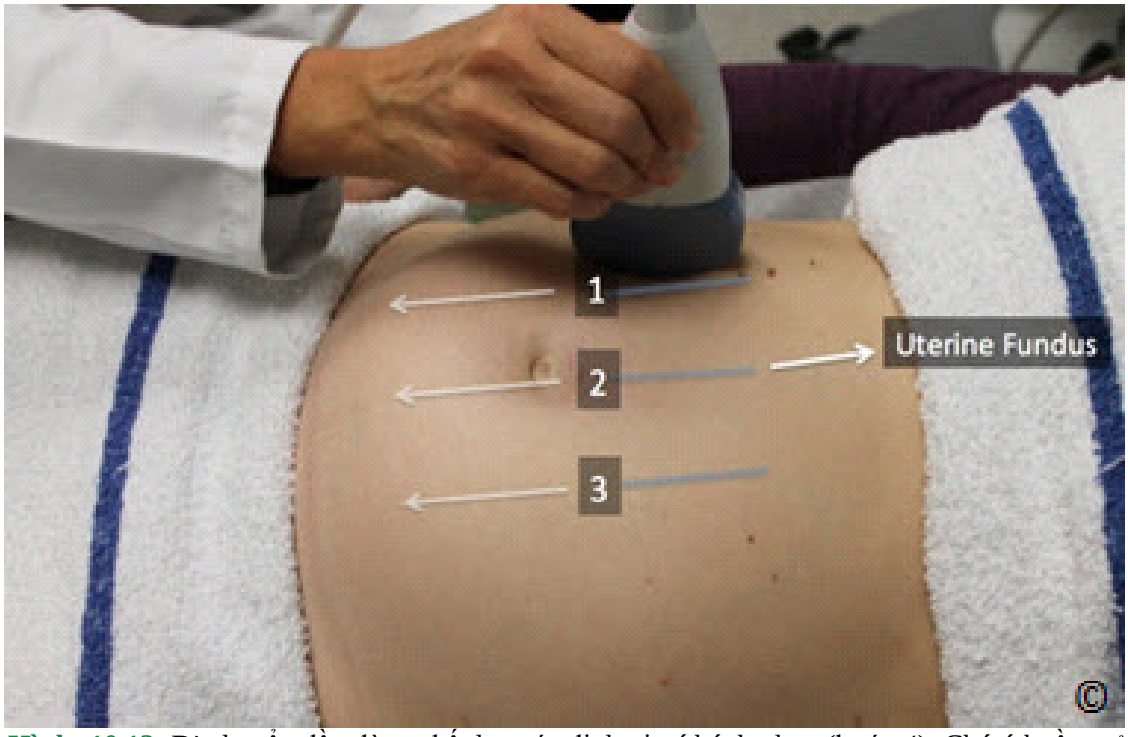

Hình 10.13: Di chuyển đầu dò tư thế dọc xác định vị trí bánh nhau (bước 4). Chú ý buồng tử cung được quyét từ trên (vùng đáy tử cung) xuống dưới theo đường 1,2 và 3 trong khi đó đầu dò luôn ở thế thẳng đứng vuông góc.

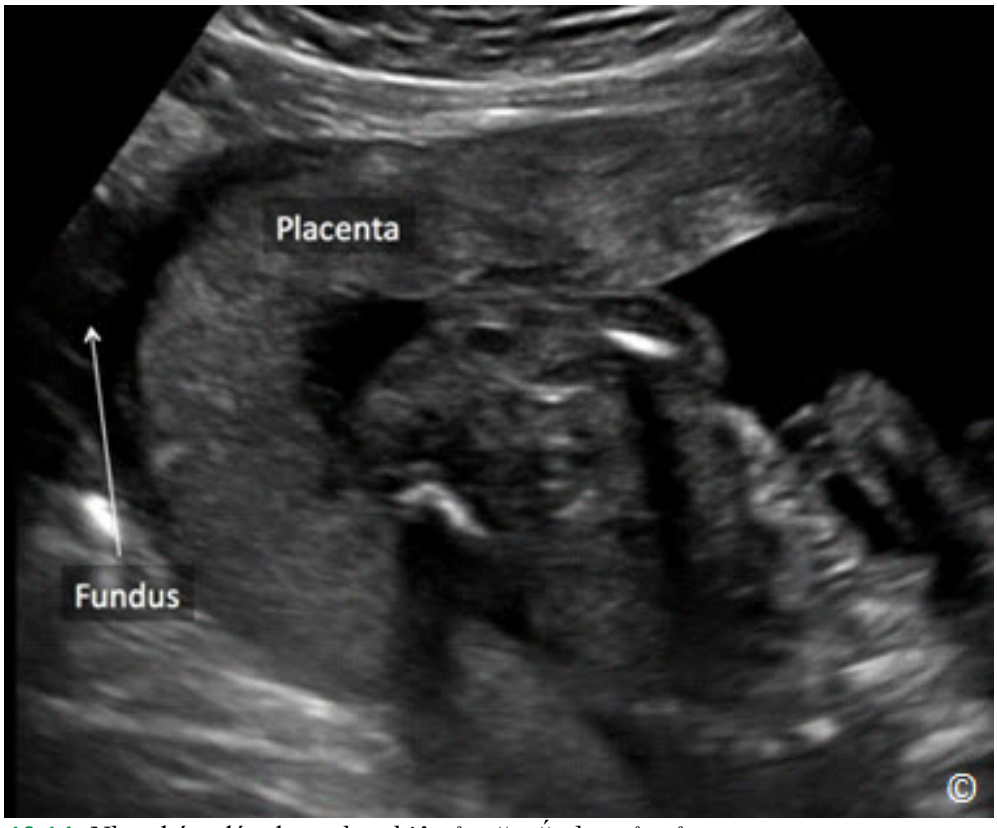

Hình 10.14: Nhau bám đáy được thực hiện ở mặt cắt dọc của tử cung

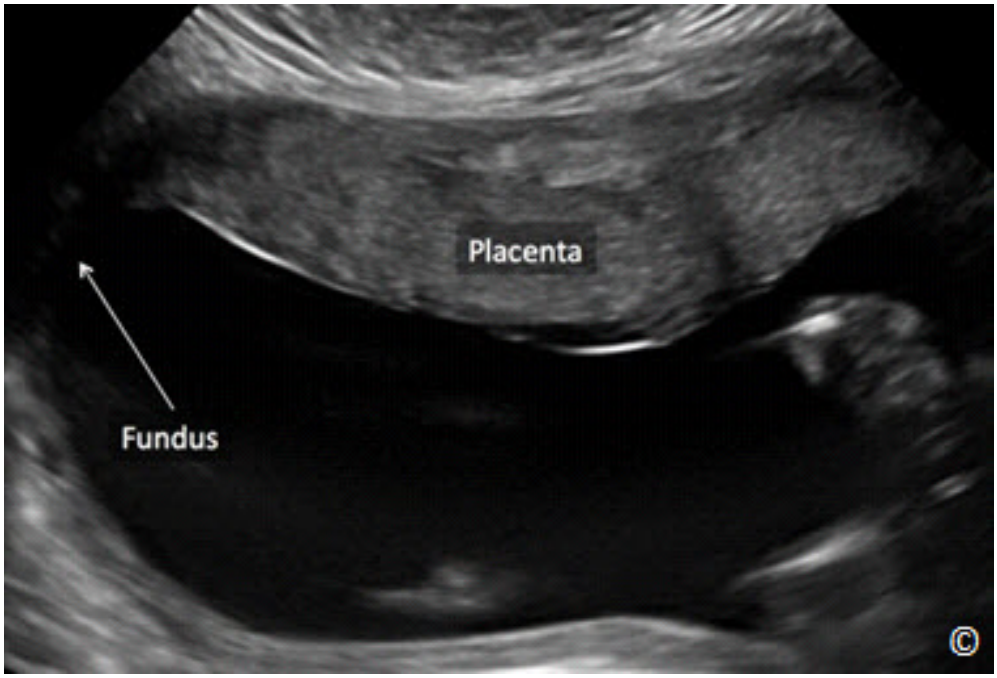

Hình 10.15: Nhau bám mặt trước được thực hiện ở mặt cắt dọc tử cung.

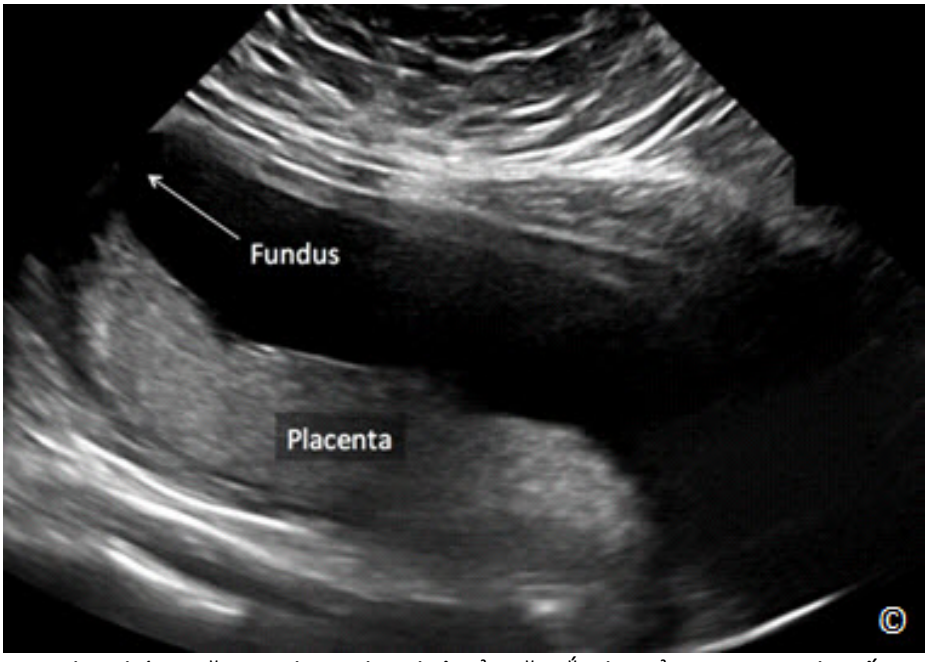

Hình 10.16: Nhau bám mặt sau được thực hiện ở mặt cắt dọc tử cung.Xem chi tiết trong bài

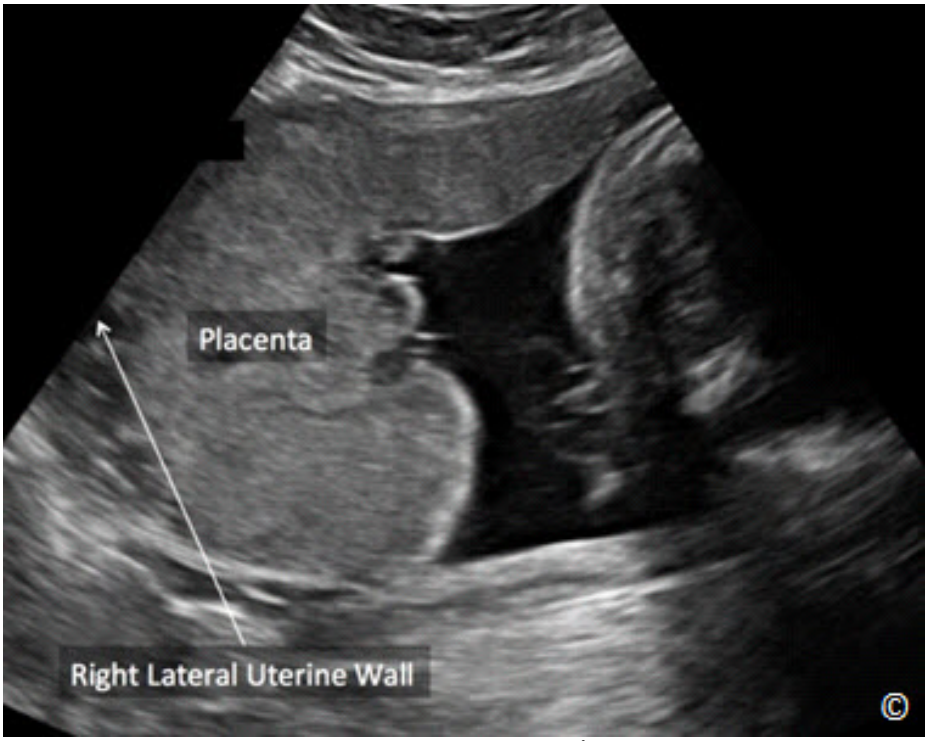

Hình 10.17: Nhau bám bên phải được thực hiện ở mặt cắt dọc tử cung. Xem chi tiết trong bài

Hình 10.18: Nhau bám bên trái được thực hiện ở mặt cắt dọc tử cung. Xem chi tiết trong bài

Hình 10.19: Hình ảnh siêu âm ở phía bên của thành bụng tìm vị trí bánh nhau ở quý 3 khi mà bóng thai nhi có thể che khuất bánh nhau bám mặt sau.

Hình 10.20: Hình ảnh siêu âm ở phía bên của thành bụng tìm vị trí bánh nhau ở quý 3 khi mà bóng thai nhi có thể che khuất bánh nhau bám mặt sau. Chú ý hướng đầu dò, đặt ở phía bên gần sát mặt bàn. Cách đặt đầu dò này giống như trong hình 10.19, chụp hình từ góc độ khác.

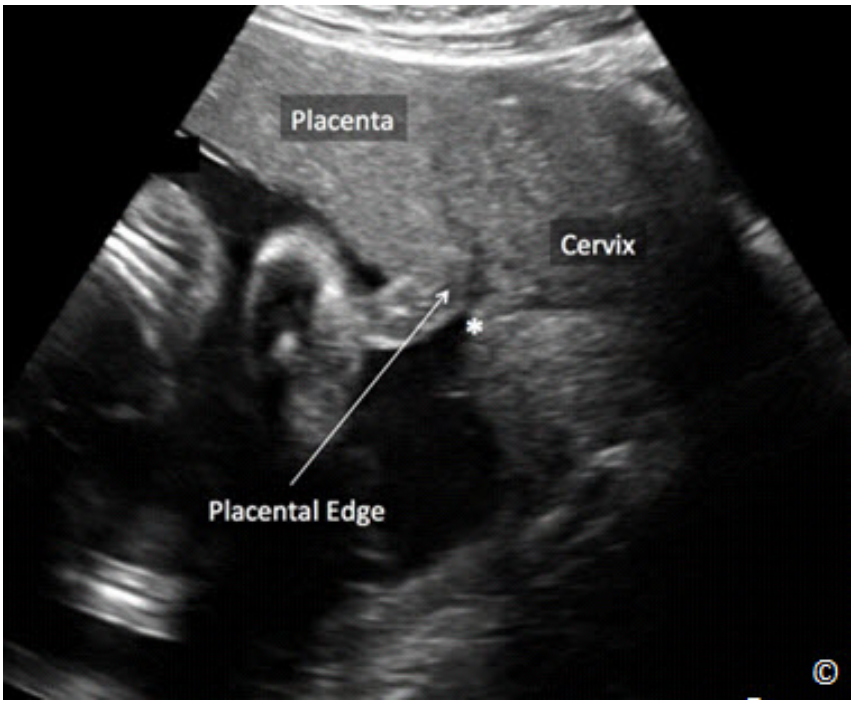

Hình 10.21: Hình ảnh bánh nhau trên siêu âm ngã bụng ở mặt cắt dọc thấy ở đoạn dưới tử cung, gần với lỗ trong cổ tử cung (dấu sao). Siêu âm ngã âm đạo được chỉ định để đánh gía vị trí bờ dưới bánh nhau. Xem chi tiết trong bài.

BƯỚC NĂM: ĐÁNH GIÁ NƯỚC ỐI

Đánh giá nước ối là một phần quan trọng trong siêu âm. Có nhiều cách để đánh giá lượng nước ối như: đánh giá chủ quan, đo chiều sâu khoang ối lớn nhất (maximal vertical pocket:MVP) và chỉ số ối (amniotic fluid index:AFI). Chúng tôi giới thiệu kỹ thuật đo chiều sâu khoang ối lớn nhất (MVP) vì nó dễ học và có tỉ lệ dương tính giả thấp trong chẩn đoán thiểu ối ở một số nghiên cứu ngẫu nhiên (1). Thuật ngữ thiểu ối (lượng nước ối giảm) được định nghĩa khi MVP nhỏ hơn 2cm (**Hình 10.22**), thường phối hợp với những bất thường đường niệu thai nhi, vỡ ối non, tuần hoàn tử cung nhau không hiệu quả hiệu quả và có thể gặp ở giai đoạn cuối thai kỳ.Thiểu ối có liên quan trong việc làm tăng tỉ lệ bệnh và tử vong chu sinh (2). Thuật ngữ đa ối (tăng lượng nước ối) được định nghĩa khi MVP bằng hoặc lớn hơn 8cm (**Hình 10.23**), thường tự phát nhưng cũng có thể phối hợp với đái tháo đường thai kỳ, miễn dịch, bất thường cấu trúc hoặc nhiễm săc thể thai hoặc gặp trong đa thai. Thảo luận về đánh giá nước ối đã trình bày ở chương 9.

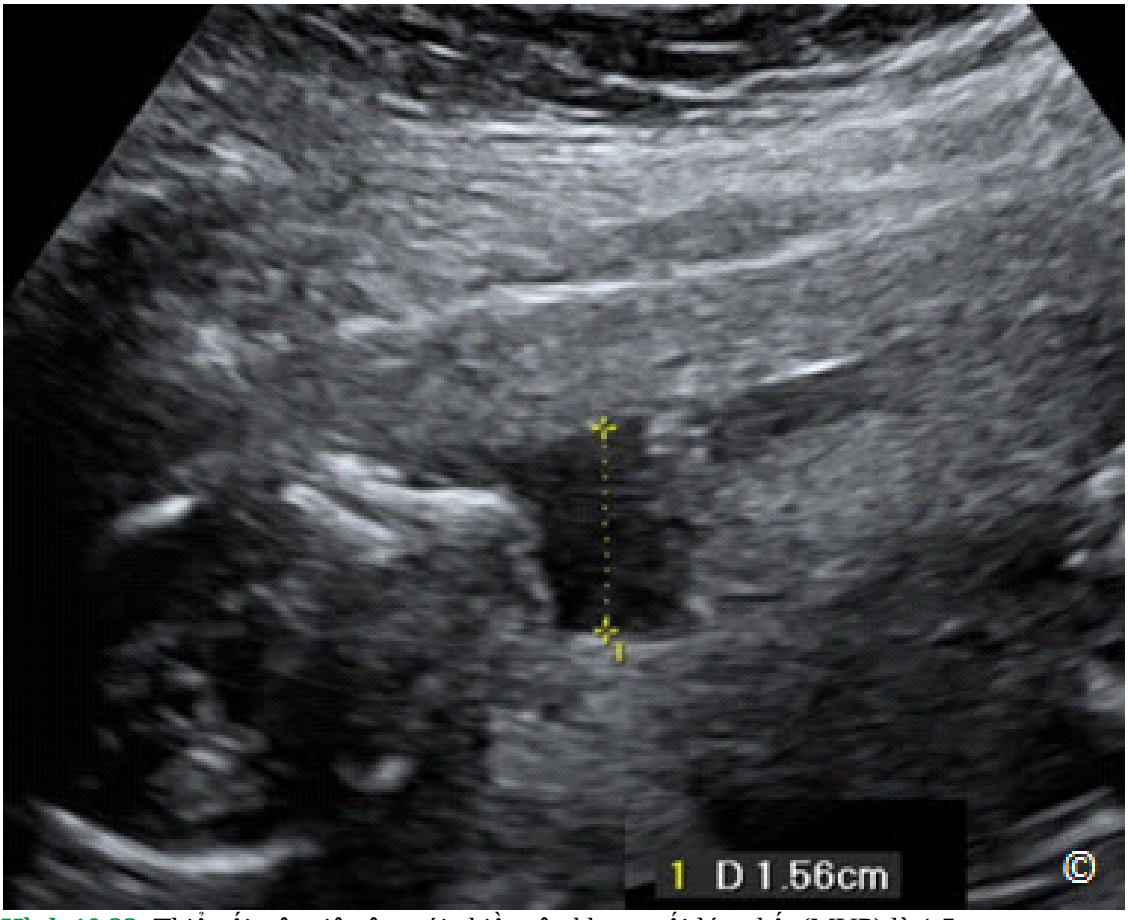

Hình 10.22: Thiểu ối trên siêu âm với chiều sâu khoang ối lớn nhất (MVP) là 1,5cm.

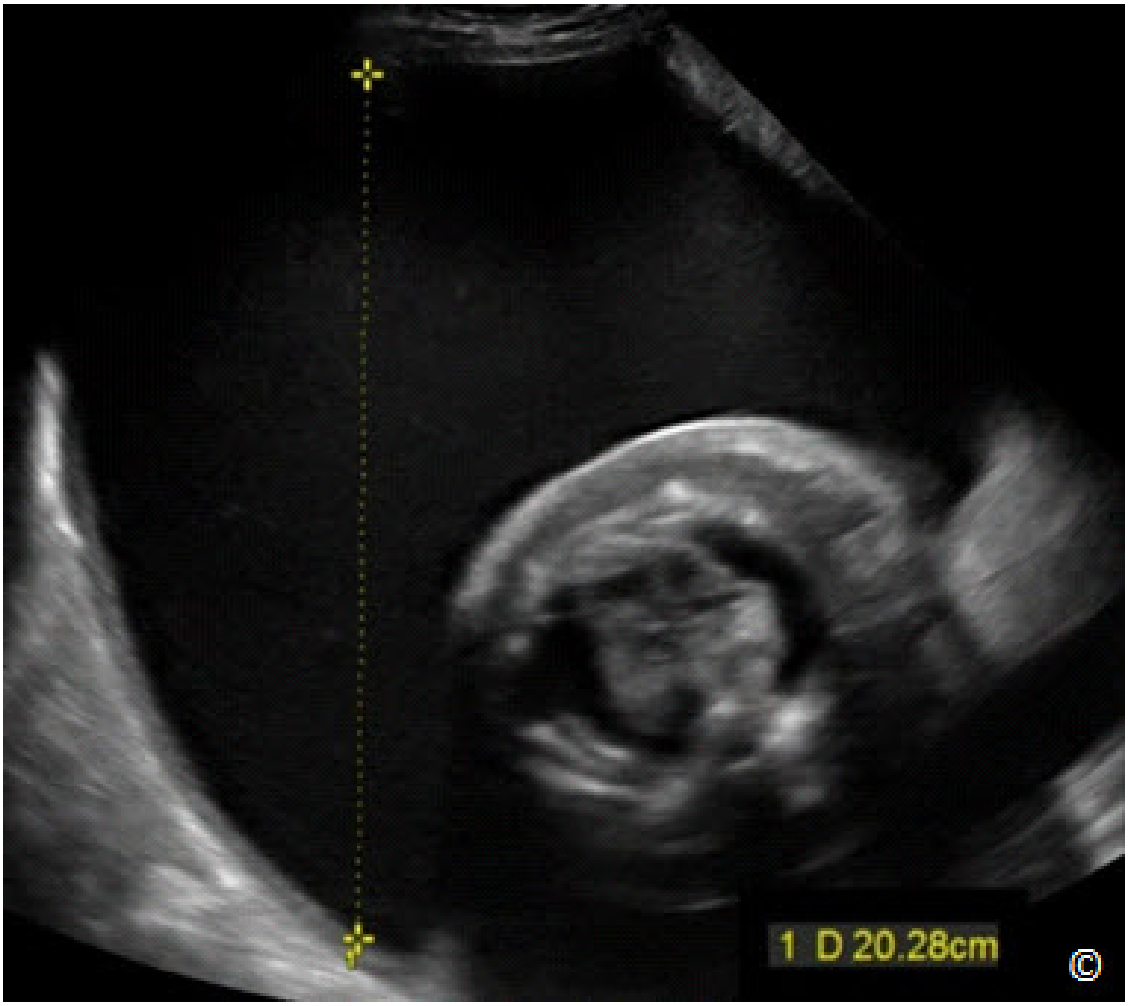

Hình 10.23: Đa ối trên siêu âm với chiều sâu khoang ối lớn nhất (MVP) là 20,2cm. Chú ý có hiện tượng phù thai.

Bước năm- kỹ thuật đánh giá lượng nước ối

Đánh giá nước ối sử dụng kỹ thuật đo chiều sâu khoang ối lớn nhất (MVP) đó là tìm kiếm một khoang ối sâu nhất trong các khoang ối trong quá trính siêu âm, ngoại trừ dây rốn và các phần thai, và sau đó đo theo chiều thẳng đứng khoang ối sâu nhất với đầu dò theo hướng dọc và vuông góc với thành bụng. Để đo khoang ối đó, thì chiều rộng của nó phải ít nhất 1cm.

Bước này ban đầu cần phải vạch ra sơ đồ của buồng tử cung để nhận diện vị trí của MVP. Sơ đồ được vạch ra khi đang quyét toàn bộ các khoang ối với đầu dò luôn ở tư thế dọc và vuông góc với thành bụng (**hình 10.24** và **10.25** và **Clip 10.7**). Khi khoang ối sâu nhất đã được xác định, tiến hành đo bằng cách đặt thước đo theo một đường thẳng tránh dây rốn và các phần thai như trong **hình 10.22** và **10.23**.

Hình 10.24: Cách đặt đầu dò đúng để đo nước ối theo phương pháp AFI hoặc MVP. Chú ý đầu dò luôn ở tư thế dọc và thẳng đứng vuông góc với thành bụng.

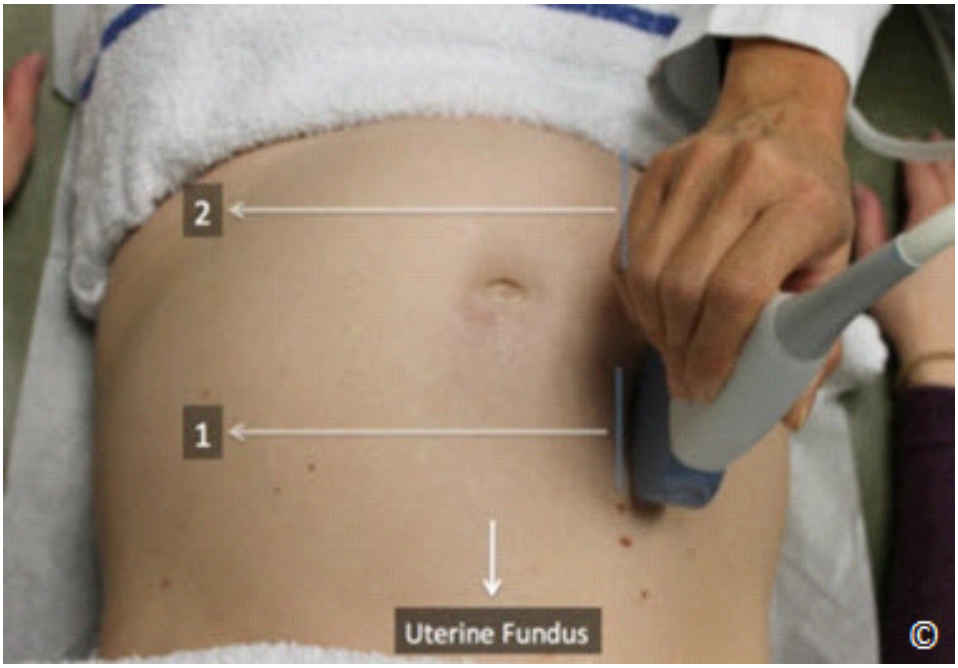

Hình 10.25: di chuyển đầu dò theo tư thế dọc để đánh giá nước ối (bước 5). Chú ý rằng buồng tử cung được quyét từ bên phải qua bên trái theo đường 1 và 2 , trong khi đầu dò luôn ở tư thế hướng dọc và thẳng đứng vuông góc với thành bụng.

BƯỚC SÁU: CHỈ SỐ SINH HỌC CỦA THAI

Bước cuối cùng (bước 6) trong siêu âm cơ bản quý 2 và 3 là đo các chỉ số sinh học thai : đường kính lưỡng đỉnh, chu vi đầu, chu vi bụng và chiều dài xương đùi , đã được thảo luận chi tiết ở chương 5 và 6, bao gồm việc đánh giá cân nặng và kỹ thuật đo của các chỉ số trên. Người đọc nên xem lại những chương này để có thêm thông tin chi tiết cho việc thực hiên bước này.

CLIP 10.1

CLIP 10.2

CLIP 10.3

CLIP 10.4

CLIP 10.5

CLIP 10.6

CLIP 10.7


Copyrighted-Ultrasound in Obstetrics & Gynecology: A Practical Approach

References:

1) Chauhan S, Doherty D, Magann E, Cahanding F, et al. Amniotic fluid index vs. single deepest pocket technique during modified biophysical profile: A randomized clinical trial. Am J Obstet Gynecol 2004; 191:661-8.
2) The Cochrane Collaboration. Amniotic fluid index versus single deepest vertical pocket as a screening test for preventing adverse pregnancy outcome. 2009; Issue 3, pp (1 – 31).

SIÊU ÂM TỬ CUNG KHÔNG MANG THAI

11

Người dịch: BS Huỳnh Thanh Phương Thảo - Hiệu chỉnh: BS Hà Tố Nguyên

GIỚI THIỆU

Siêu âm là phương tiện hình ảnh tối ưu nhất để đánh giá tử cung. Siêu âm nên được chỉ định đầu tiên khi bệnh nhân có những triệu chứng gợi ý bất thường ở tử cung hoặc các cơ quan lân cận. Siêu âm tử cung có thể thực hiện qua ngã bụng hoặc ngã âm đạo, việc lựa chọn chỉ định dựa vào bệnh lý của tử cung. Ngoại trừ các khối u tử cung to vượt ra khỏi vùng chậu thì siêu âm ngã âm đạo được ưa chuộng hơn vì có độ phân giải cao và gần với các cơ quan vùng chậu hơn, giúp hiển thị hình ảnh giải phẫu siêu âm của tử cung tốt hơn. Hơn nữa, siêu âm với đầu dò âm đạo cho phép tiếp xúc trực tiếp với các mô vùng chậu, vì vậy có thể phát hiện cảm giác đau hoặc khó chịu của bệnh nhân trong quá trình thăm khám, từ đó liên hệ các triệu chứng lâm sàng của bệnh nhân với các dấu hiệu trên siêu âm. Khi không thể thực hiện siêu âm ngã âm đạo được thì có thể dùng ngã trực tràng (transrectal) hoặc ngã môi bé (translabial). Trong chương này sẽ thảo luận và minh họa về các phương thức siêu âm tử cung không mang thai bình thường, các dị dạng tử cung và nội mạc tử cung thường gặp nhất.

CHUẨN BỊ BỆNH NHÂN

Siêu âm đánh giá tử cung phần lớn được thực hiện qua ngã âm đạo vì vậy bệnh nhân nên đi tiểu sạch trước khi siêu âm để bàng quang trống. Bệnh nhân nằm tư thế sản khoa với hai chân co lại và tầng sinh môn nằm sát mép dưới bàn siêu âm để người thực hiện có thể thao tác dễ dàng với đầu dò âm đạo. Hình ảnh được hiển thị ở chế độ thời gian thực. Cần có sự hiện diện của người thứ 3 trong suốt quá trình siêu âm. Khi thực hiện siêu âm ngã bụng, bàng quang bệnh nhân phải căng để đẩy ruột non ra khỏi vùng cần khảo sát. Cần có phiếu chỉ định siêu âm cung cấp đầy đủ các thông tin lâm sàng cần thiết để việc thực hiện siêu âm chính xác và phù hợp (1). Xem chương 13 để biết thêm chi tiết về kỹ thuật siêu âm qua ngã âm đạo. Các chỉ định siêu âm vùng chậu được liệt kê trong **Bảng 11.1**.

BẢNG 11.1	Các chỉ định siêu âm vùng chậu [Có sửa đổi dưới sự cho phép của Viện siêu âm y khoa Mỹ (1)]

- Đau vùng chậu
- Thống kinh
- Vô kinh
- Rong kinh
- Rong huyết
- Xuất huyết tử cung bất thường
- Theo dõi bất thường đã phát hiện trước đó
- Đánh giá, theo dõi, và/hoặc điều trị vô sinh
- Dậy thì muộn, dậy thì sớm, hoặc xuất huyết âm đạo ở trẻ chưa dậy thì
- Xuất huyết hậu mãn kinh
- Thăm khám vùng chậu bằng tay có bất thường hoặc hạn chế
- Có triệu chứng viêm nhiễm vùng chậu
- Đánh giá sâu hơn những bất thường ở vùng chậu được ghi nhận trên các phương pháp khảo sát hình ảnh khác
- Đánh giá các dị dạng tử cung bẩm sinh
- Chảy máu nặng, đau hoặc triệu chứng nhiễm trùng sau phẫu thuật vùng chậu, sau sanh hoặc sẩy thai
- Xác định vị trí dụng cụ tử cung
- Tầm soát bệnh ác tính ở những bệnh nhân nguy cơ cao
- Tiểu không kiểm soát hoặc sa tạng chậu
- Dẫn đường cho các can thiệp hoặc thủ thuật

KỸ THUẬT KHẢO SÁT

Siêu âm tử cung qua ngã âm đạo thường được bắt đầu bằng mặt cắt dọc giữa (midsagittal). Hình ảnh thu được bằng cách đưa đầu dò vào vòm trên âm đạo với điểm đánh dấu ở vị trí 12 giờ (**Hình 11.1**). Trong hình **Hình 11.2**, chúng ta quan sát được đáy, eo và cổ tử cung và đo chiều dài tử cung từ đáy đến lỗ ngoài cổ tử cung. Tương tự, bề dày (bề cao) của tử cung (đường kính trước sau) được đo từ thành trước đến thành sau tử cung vuông góc với chiều dài tử cung (**Hình 11.2**). Mặt cắt dọc giữa này cũng cho phép đánh giá và đo nội mạc tử cung. Cần lưu ý bề dày nội mạc, các bất thường khu trú và sự hiện diện của dịch trong lòng tử cung. Đo nội mạc bao gồm phần trước và phần sau trừ đi lớp dịch trong lòng tử cung (nếu có) (**Hình 11.3**). Đánh giá và đo nội mạc chính xác đặc biệt quan trọng trong trường hợp có xuất huyết tử cung. Khi đo nội mạc dày trên siêu âm, cần phải đo ở mặt phẳng dọc giữa, toàn bộ đường nội mạc quan sát được từ vùng đáy tử cung đến cổ trong, đo phần dày nhất, hình ảnh được phóng to và rõ ràng (**Hình 11.3**). Xoay đầu dò 90 độ ngược chiều kim đồng hồ (nhằm duy trì định hướng chính xác) cho phép hiển thị trục ngang của tử cung. Người thực hiện siêu âm nên quét đầu dò theo hướng từ trên xuống dưới cho đến khi thu được hình ảnh tử cung rộng nhất theo trục ngang (**Hình 11.4**). Từ mặt cắt ngang rộng nhất có thể đo được bề rộng lớn nhất của tử cung (**Hình 11.4**)

Hình 11.1: Bước đầu tiên trong siêu âm qua ngã âm đạo. Lưu ý rằng đầu dò được đưa vào âm đạo với điểm đánh dấu (transducer marker) ở vị trí 12 giờ. Mô hình được sử dụng để minh họa.

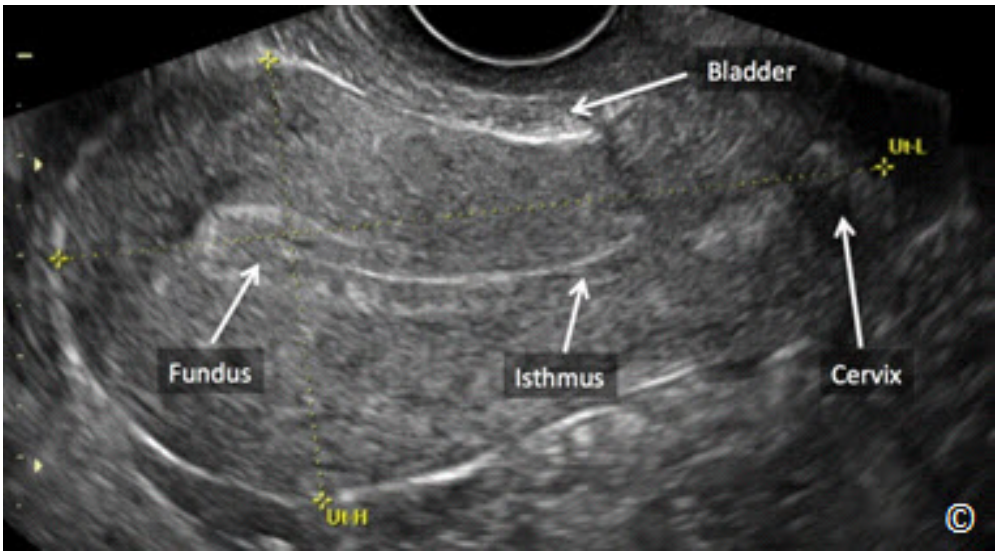

Hình 11.2: Mặt cắt dọc giữa tử cung cho thấy đáy (Fundus), eo (Isthmus), cổ tử cung (Cervix) và bàng quang (Bladder) xẹp ở phía trước. Ở mặt cắt này đo được chiều dài tử cung (Ut-L) và chiều cao tử cung Ut-H).

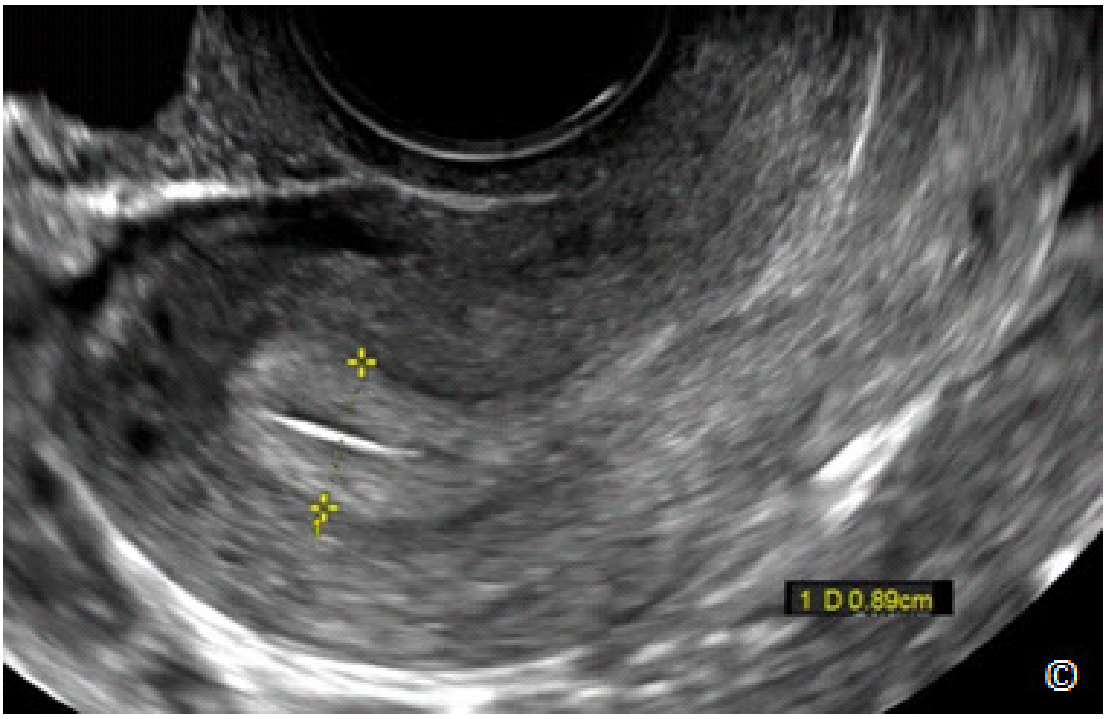

Hình 11.3: Đo bề dày nội mạc tử cung. Lưu ý rằng bề dày nội mạc được đo ở chỗ dày nhất và ở mặt cắt dọc giữa (Midsagittal plane) tử cung.

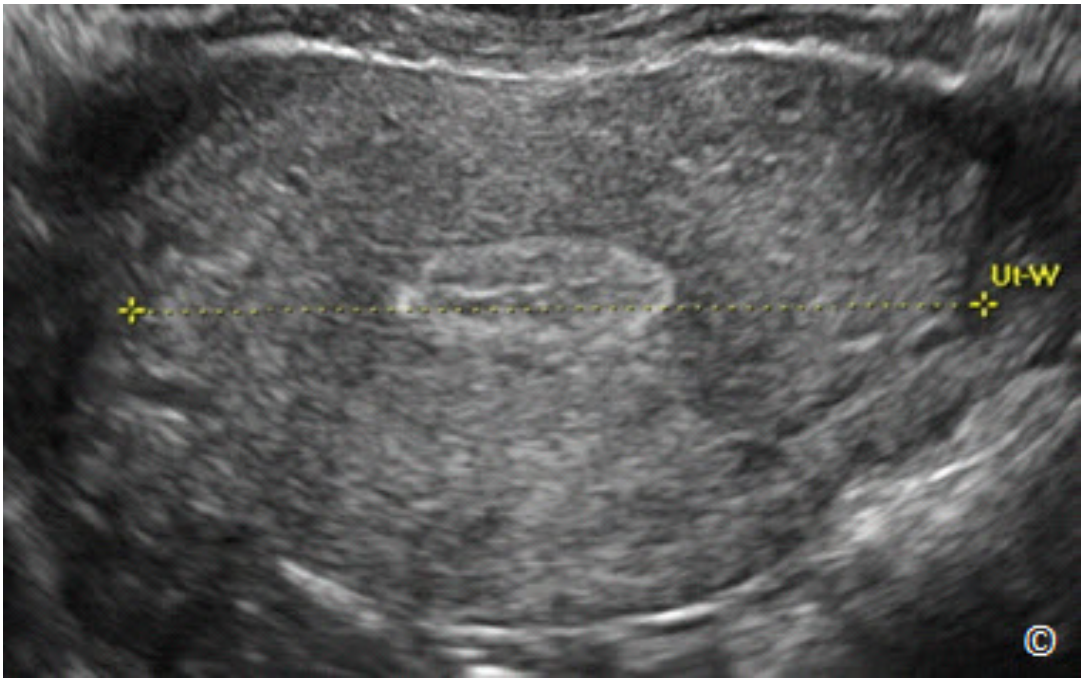

Hình 11.4: Mặt cắt ngang tử cung ở vị trí có đường kính rộng nhất. Ở mặt cắt này đo được chiều rộng tử cung (Ut-W).

Trong mỗi lần siêu âm, nên đánh giá kích thước tử cung (bao gồm cả nội mạc), hình dạng và chiều hướng tử cung. Các bất thường của cổ tử cung, nội mạc và cơ tử cung nên được đánh giá và ghi nhận lại. Các phương thức hình ảnh hỗ trợ như Doppler xung và Doppler màu có thể giúp phát hiện thêm những dấu hiệu bất thường. Đẩy nhẹ nhàng đầu dò kết hợp với ấn trên bụng bệnh nhân theo hướng ngược lại để tìm các triệu chứng gợi ý viêm nội mạc tử cung, lạc nội mạc tử cung hoặc viêm nhiễm vùng chậu. Động tác này cũng cho phép đánh giá độ di động của tử cung trong trường hợp dính hoặc sẹo. Siêu âm bơm nước buồng tử cung (Sonohysterography, Hydrosonography) có thể giúp đánh giá lòng tử cung trong trường hợp nghi ngờ có bất thường (2) (**Hình 11.5**). Siêu âm bơm nước buồng tử cung được thực hiện bằng cách đưa một catheter nhựa vô trùng mỏng (catheter bơm tinh trùng hoặc ống nuôi ăn nhỏ), có gắn ống tiêm chứa nước muối vô trùng, đưa ống thông vào buồng tử cung qua kênh cổ tử cung (**Hình 11.6**). Các tác giả khuyến cáo thực hiện thủ thuật trong giai đoạn tăng sinh của chu kỳ để tránh tử cung có thai và nội mạc tử cung mỏng. Một số khuyến cáo khác bao gồm lau lỗ ngoài cổ tử cung bằng dung dịch sát khuẩn trước khi đưa catheter vào buồng tử cung nhằm hạn chế nguy cơ nhiễm trùng và rửa catheter bằng nước muối để tránh bơm khí vào buồng tử cung làm che khuất tầm nhìn. Catheter được đưa dễ dàng qua lỗ trong cổ tử cung trong hầu hết các trường hợp, tuy nhiên khi gặp cổ tử cung chít hẹp thì dùng kẹp (tenaculum) kéo thẳng cổ tử cung và nong bằng ống nhỏ giúp mở rộng kênh cổ tử cung. Các tác dụng phụ của siêu âm bơm nước lòng tử cung rất hiếm xảy ra bao gồm: nguy cơ viêm nội mạc tử cung khoảng 1%, co thắt và đau bụng 1-5% (3). Cho bệnh nhân uống Ibuprofen 1 giờ trước thủ thuật giúp hạn chế co thắt tử cung.

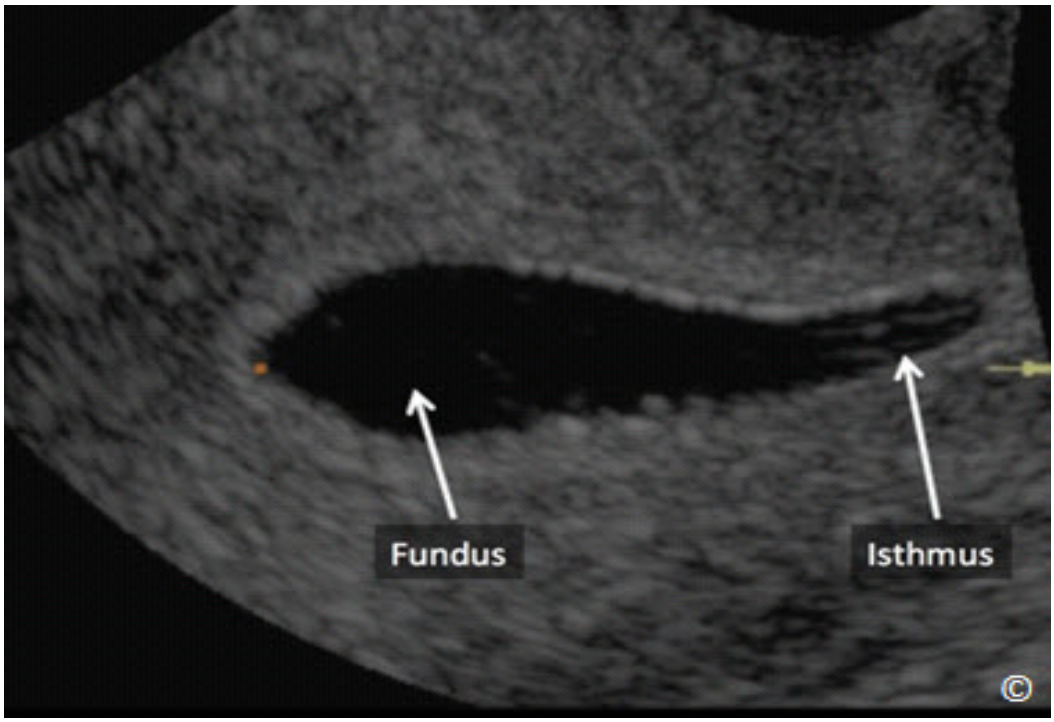

Hình 11.5: Hình ảnh buồng tử cung bình thường trên siêu âm bơm nước buồng tử cung cho thấy đáy (Fundus) và eo (Isthmus)

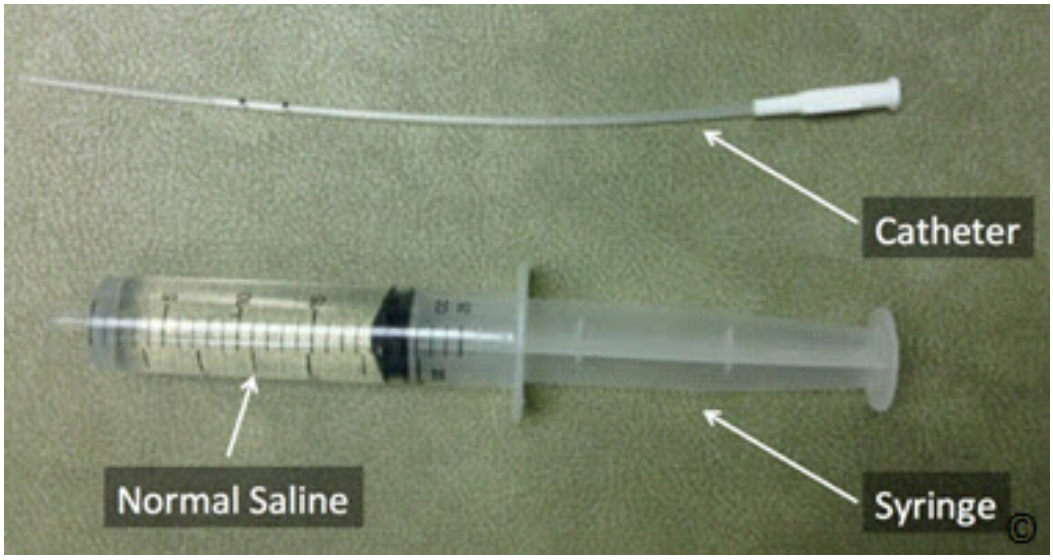

Hình 11.6: Dụng cụ cần thiết trong siêu âm bơm nước buồng tử cung bao gồm một ống tiêm (Syringe) chứa nước muối sinh lý (Normal Saline) và một catheter nhựa vô trùng (Catheter)

Khía cạnh kỹ thuật để thu được mặt phẳng trán (mid-coronal plane) của tử cung trên siêu âm 3 chiều sẽ được thảo luận trong chương này ở phần bất thường bẩm sinh ống Müller.

ĐẶC ĐIỂM SIÊU ÂM CỦA TỬ CUNG BÌNH THƯỜNG

Tử cung là một tạng cơ nằm trong tiểu khung giữa bàng quang ở phía trước và đại-trực tràng ở phía sau. Khoảng giữa tử cung và đại-trực tràng là túi cùng sau (posterior cul-de-sac) hay còn gọi là túi cùng Douglas, đây là nơi thấp nhất của ổ phúc mạc mà các dịch trong ổ bụng thường đọng ở đó. Trong độ tuổi sinh sản, nội mạc tử cung trải qua những thay đổi giải phẫu dưới tác dụng của hormon sinh dục trong suốt chu kỳ kinh nguyệt.

Như đã trình bày trong phần kỹ thuật siêu âm, chúng ta có thể đánh giá nội mạc trên mặt phẳng dọc giữa tử cung. Mặt phẳng này cho phép quan sát vùng đáy tử cung, phần lớn cơ tử cung, nội mạc tử cung, cổ tử cung, túi cùng, trực tràng và bàng quang (**Hình 11.7**). Việc đo đạc chiều dài, chiều sâu (cao) và chiều rộng của tử cung là một phần trong siêu âm vùng chậu. Chiều dài bình thường của tử cung ở phụ nữ chưa sanh từ 6 – 8,5 cm và 8 – 10,5 cm ở phụ nữ sanh nhiều lần (4). Chiều sâu (cao) bình thường của tử cung ở phụ nữ chưa sanh từ 2 – 4 cm và 4 – 6 cm ở phụ nữ sanh nhiều lần (4). Cắt ngang tử cung ở chỗ rộng nhất đo được từ 3 – 5 cm ở phụ nữ chưa sanh và 4 – 6 cm ở phụ nữ sanh nhiều lần (4).

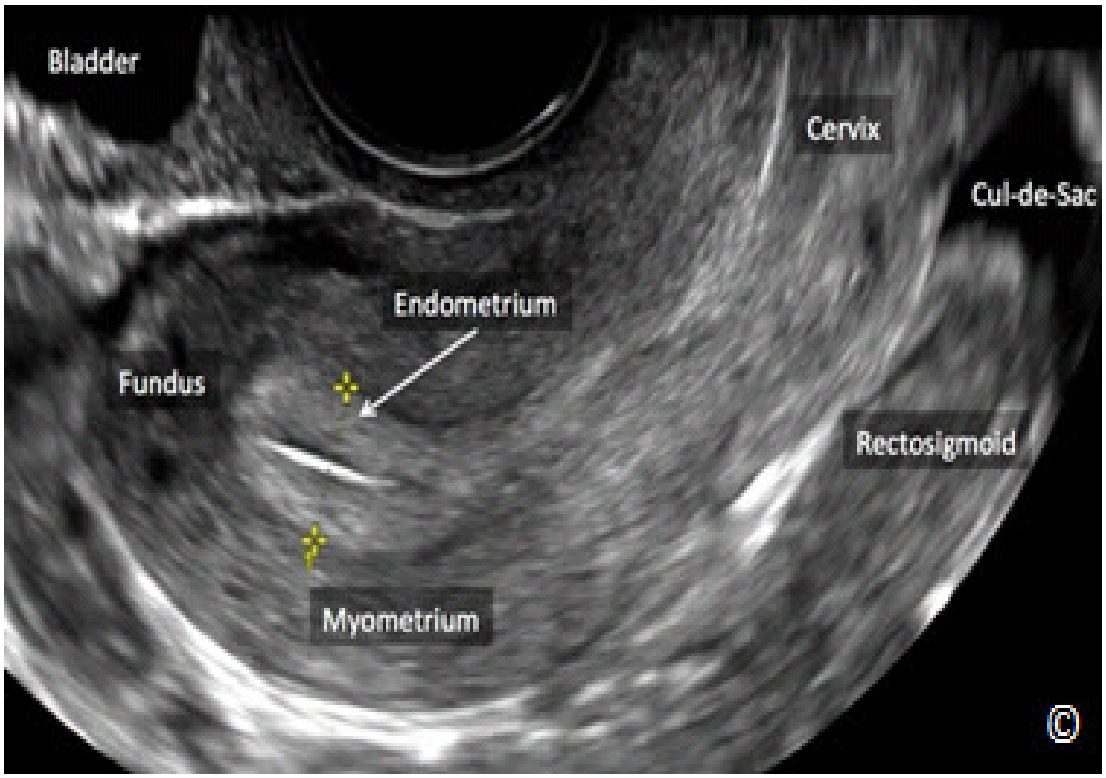

Hình 11.7: Mặt phẳng đứng dọc giữa qua tử cung cho thấy đáy tử cung (Fundus), cơ tử cung (Myometrium), nội mạc tử cung (Endometrium), cổ tử cung (Cervix), túi cùng (Cul-de-sac), trực tràng (Rectosigmoid) và bàng quang (Bladder). Lưu ý rằng cơ tử cung (Myometrium) có hồi âm kém hơn nội mạc tử cung.

Một phần quan trọng trong siêu âm là mô tả hướng tử cung, điều này giúp ích trong trường hợp cần đo buồng tử cung. Hướng tử cung được mô tả ở mặt phẳng đứng dọc giữa và bệnh nhân nằm ngửa. Hai thuật ngữ dùng để mô tả hướng tử cung trong khung chậu là gập (flexion) và ngã (version). Gập là sự uốn cong của tử cung, vì vậy tử cung được gọi là gập khi có một góc giữa đoạn cổ/đoạn dưới (đoạn eo) tử cung với phần đáy tử cung. Tử cung gập trước có đoạn eo và phần đáy tạo với nhau một góc nhọn hoặc tù (<180 độ) và phần đáy tử cung sát với bàng quang (**Hình 11.8**). Tử cung gập sau có đoạn eo và phần đáy tử cung tạo với nhau một góc phản (>180 độ)và phần đáy tử cung sát với trực tràng (**Hình 11.9**). Nếu giữa đoạn eo và phần đáy tử cung không tạo góc thì tử cung được mô tả bằng từ "*ngã*" nghĩa là tử cung hướng toàn bộ về phía trước hoặc phía sau. Tử cung ngã trước là tử cung có phần đáy sát với bàng quang (**Hình 11.10**) và tử cung ngã sau là tử cung có phần đáy sát với trực tràng (**Hình 11.11**)

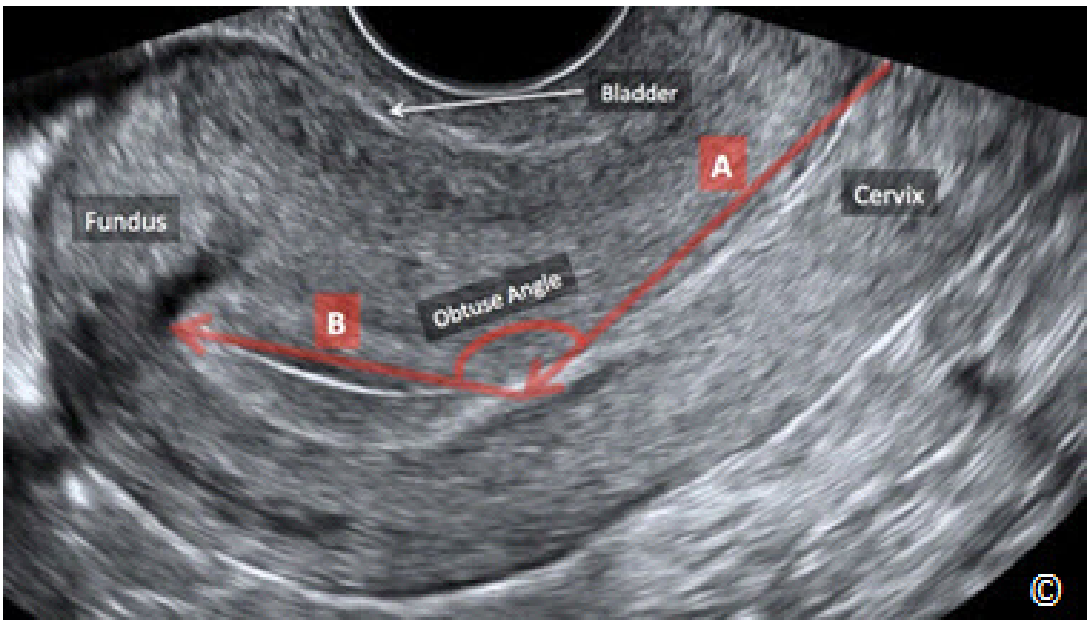

Hình 11.8: Hình ảnh siêu âm qua ngã âm đạo của tử cung gập trước. Lưu ý góc tù (Obtuse Angle) (<180 độ) giữa đoạn dưới tử cung (eo)/cổ (Cervix) (A) và phần đáy tử cung (Fundus) (B). Đáy tử cung nằm sát bàng quang (Bladder).

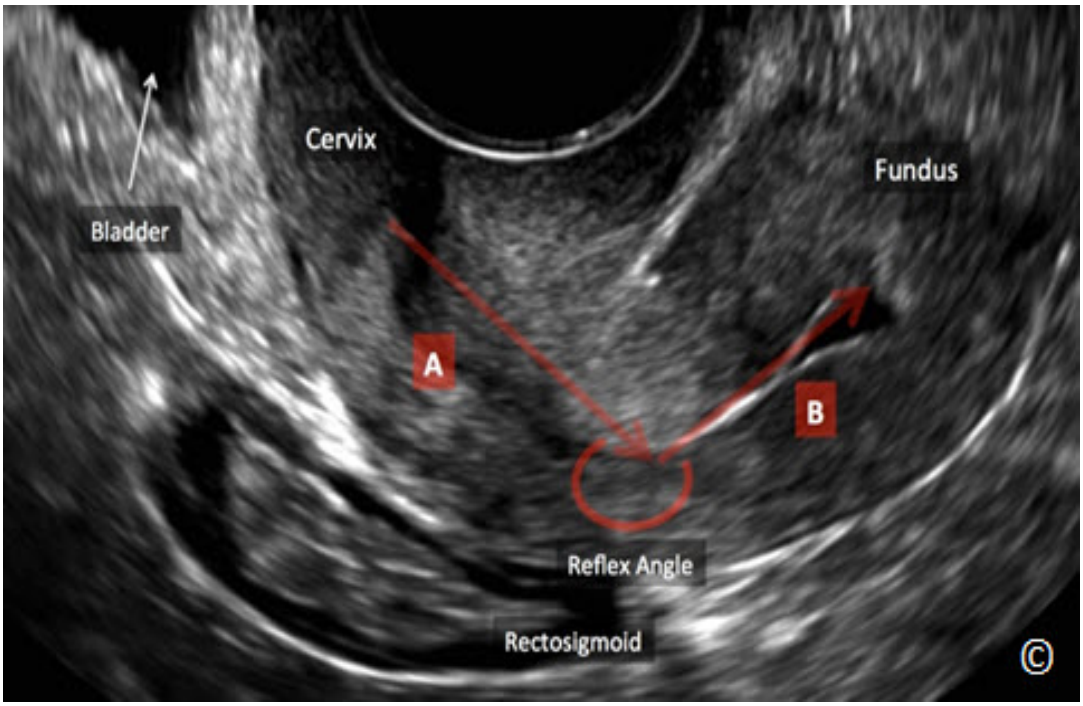

Hình 11.9: Hình ảnh siêu âm qua ngã âm đạo của tử cung gập sau. Lưu ý các góc phản (Reflex Angle) (>180 độ) giữa đoạn dưới tử cung (eo)/cổ (Cervix) (A) và phần đáy tử cung (Fundus) (B). Đáy tử cung nằm sát trực tràng (Rectosigmoid). Chú ý vị trí bàng quang (Bladder).

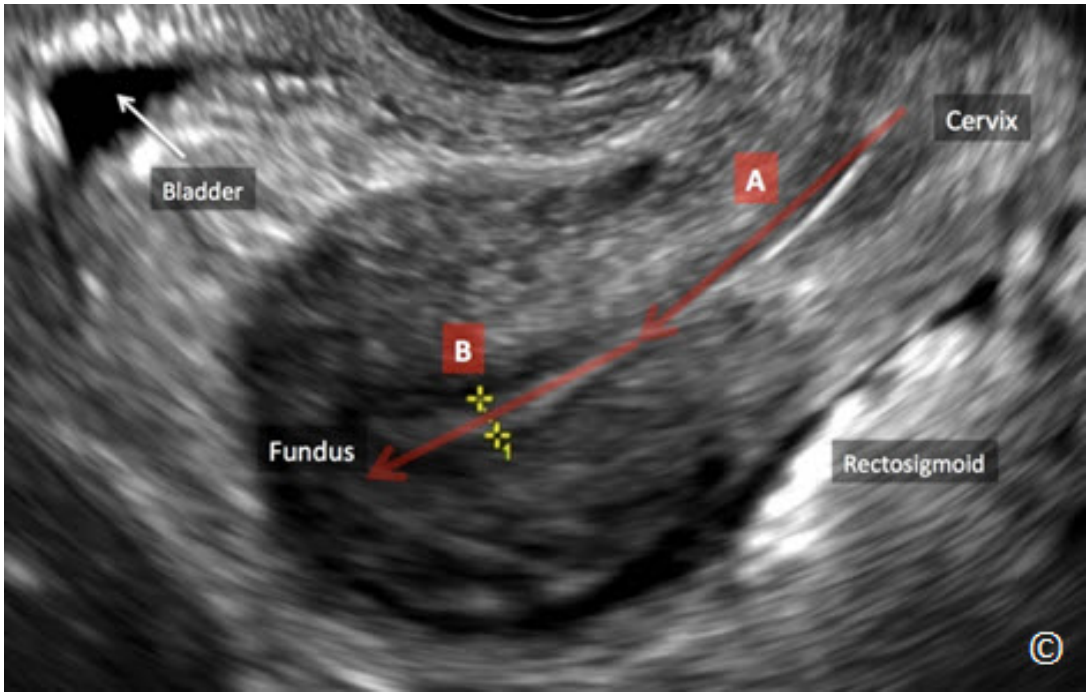

Hình 11.10: Hình ảnh siêu âm qua ngã âm đạo của tử cung ngã trước. Lưu ý sự vắng mặt của góc hợp bởi đoạn dưới tử cung (eo)/cổ (Cervix) (A) và phần đáy tử cung (Fundus) (B). Đáy tử cung nằm sát bàng quang (Baldder).

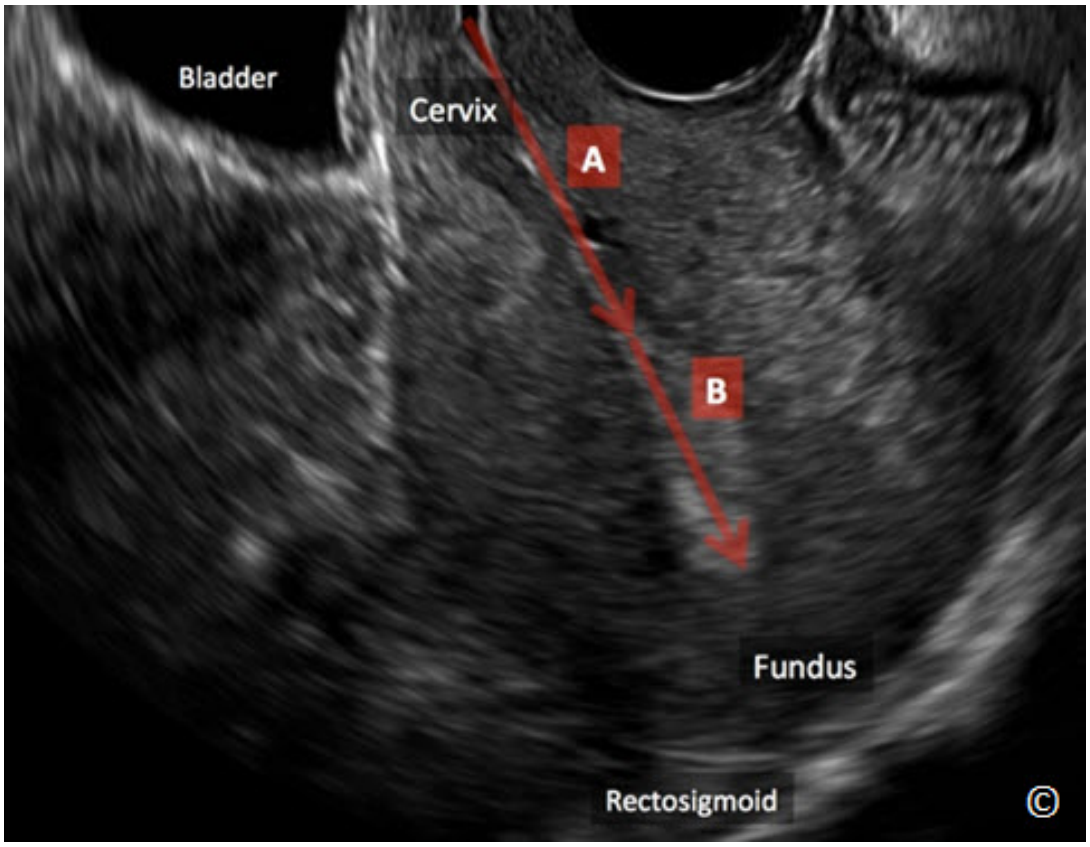

Hình 11.11: Hình ảnh siêu âm qua ngã âm đạo của tử cung ngã sau. Lưu ý sự vắng mặt của góc hợp bởi đoạn dưới tử cung (eo)/cổ (Cervix) (A) và phần đáy tử cung (B). Đáy tử cung (Fundus) nằm sát trực tràng (Rectosigmoid). Chú ý vị trí của bàng quang (Bladder).

Cơ tử cung được cấu tạo bởi một lớp cơ trơn đồng nhất và các mạch máu. Trên siêu âm cơ tử cung bình thường có hồi âm kém hơn so với nội mạc tử cung (**Hình 11.7**). Cơ tử cung có thể được chia thành 3 lớp; lớp trong cùng còn gọi là lớp chuyển tiếp (junctional layer) tiếp giáp với nội mạc tử cung, hồi âm kém và mỏng, lớp giữa dày và đồng nhất và lớp ngoài cùng hồi âm kém và mỏng (**Hình 11.12**). Các mạch máu hình cung nằm giữa lớp ngoài và lớp giữa cơ tử cung.

Nội mạc tử cung có sự thay đổi đáng kể trong suốt chu kỳ kinh nguyệt (5,6). Về phương diện giải phẫu, nội mạc tử cung được chia thành 2 lớp: lớp chức năng ở trong sẽ bong ra khi hành kinh và lớp đáy ở ngoài tiếp giáp với lớp chuyển tiếp của cơ tử cung. Về phương diện siêu âm, ở giai đoạn ngay sau khi hành kinh, nội mạc tử cung xuất hiện dưới dạng một đường hồi âm mỏng từ 3 – 8mm (Loại A) (**Hình 11.13**). Dưới sự ảnh hưởng của nồng độ estrogen ngày càng tăng được tiết ra từ các nang noãn, nội mạc tử cung tăng sinh và dày lên. Siêu âm nội mạc tử cung ở giai đoạn này cho hình ảnh 3 lớp với lớp trước và lớp sau hồi âm kém ngăn cách bởi một đường hồi âm dày ở giữa (Loại B). Ở cuối giai đoạn tăng sinh gần thời điểm rụng trứng, nội mạc tử cung dày khoảng 8 – 12mm với hình ảnh 3 lớp đặc trưng (Loại C), (**Hình 11.14**). Sau khi rụng trứng, dưới sự ảnh hưởng của progesterone tiết ra từ hoàng thể nội mạc tử cung mất đi hình ảnh 3 lớp đặc trưng và có hồi âm dày đồng nhất (Loại D) (**Hình 11.15**).

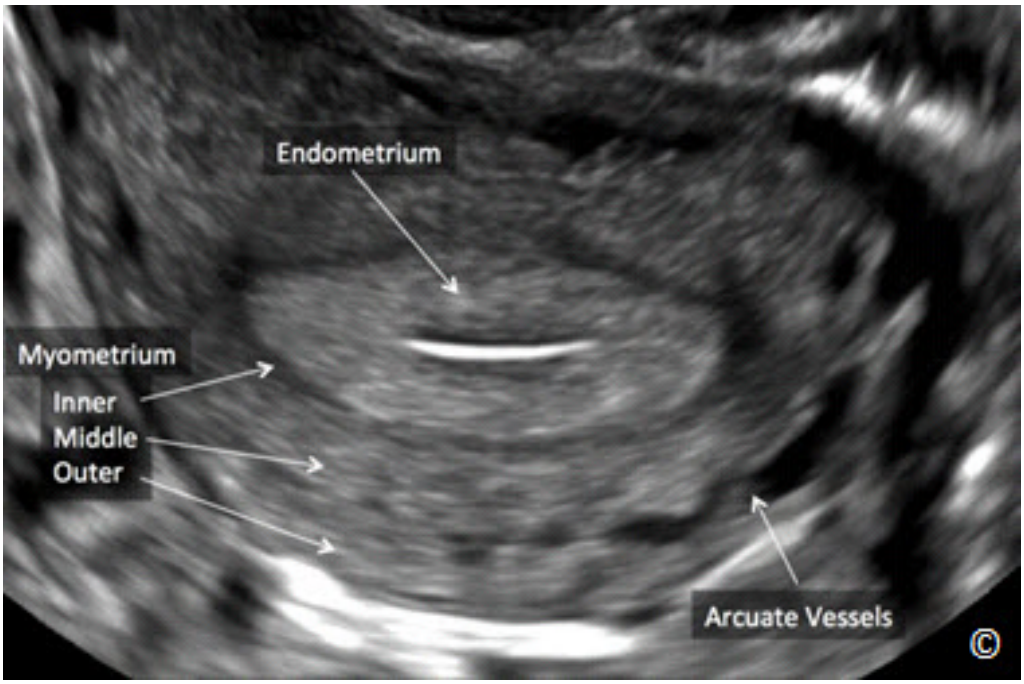

Hình 11.12: Siêu âm đầu dò âm đạo cắt ngang tử cung cho thấy 3 lớp cơ tử cung (Myometrium). Lưu ý lớp trong (Inner) mỏng và hồi âm kém tiếp giáp với lớp giữa (Middle) dầy đồng âm và lớp ngoài (Outer) thì hồi âm tương đối kém so với lớp giữa. Lưu ý các mạch máu hình cung (Arcuate Vessels) nằm giữa lớp ngoài và lớp giữa cơ tử cung.

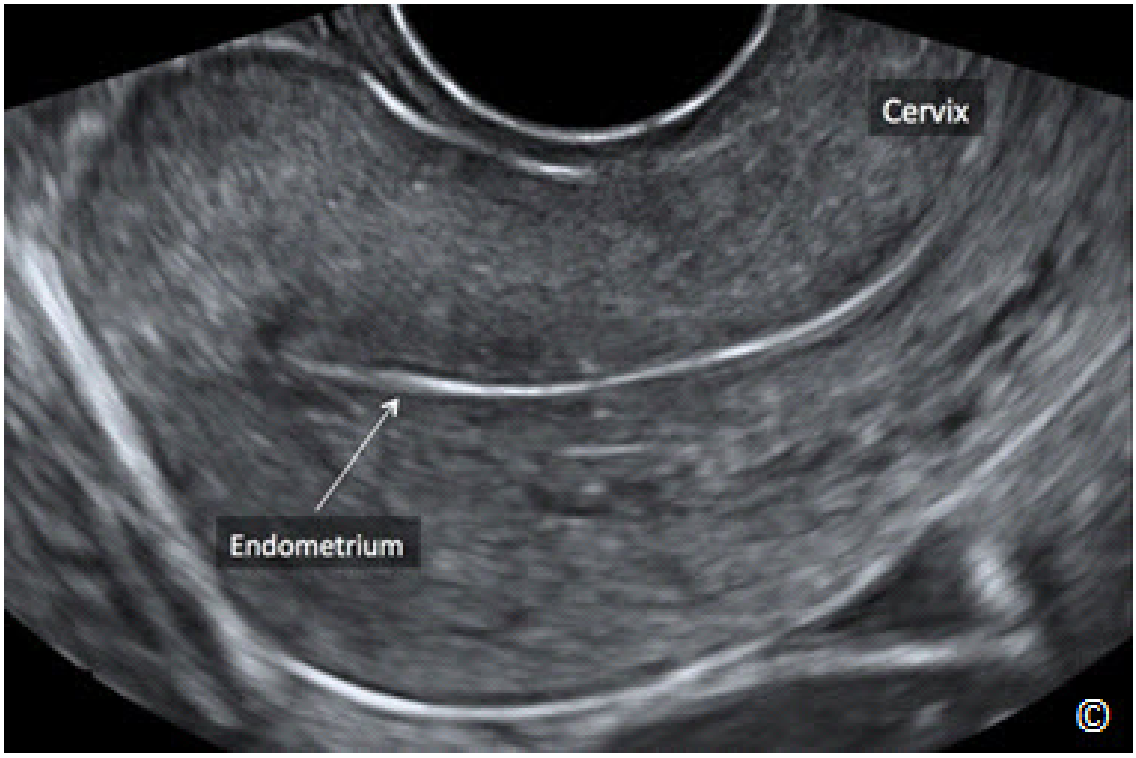

Hình 11.13: Siêu âm đầu dò âm đạo mặt cắt dọc tử cung ở giai đoạn ngay sau khi hành kinh. Lưu ý nội mạc tử cung (Endometrium) mỏng. Cổ tử cung (Cervix) được gắn nhãn để định hướng hình ảnh. Hình ảnh do BS Bernard Benoit cung cấp.

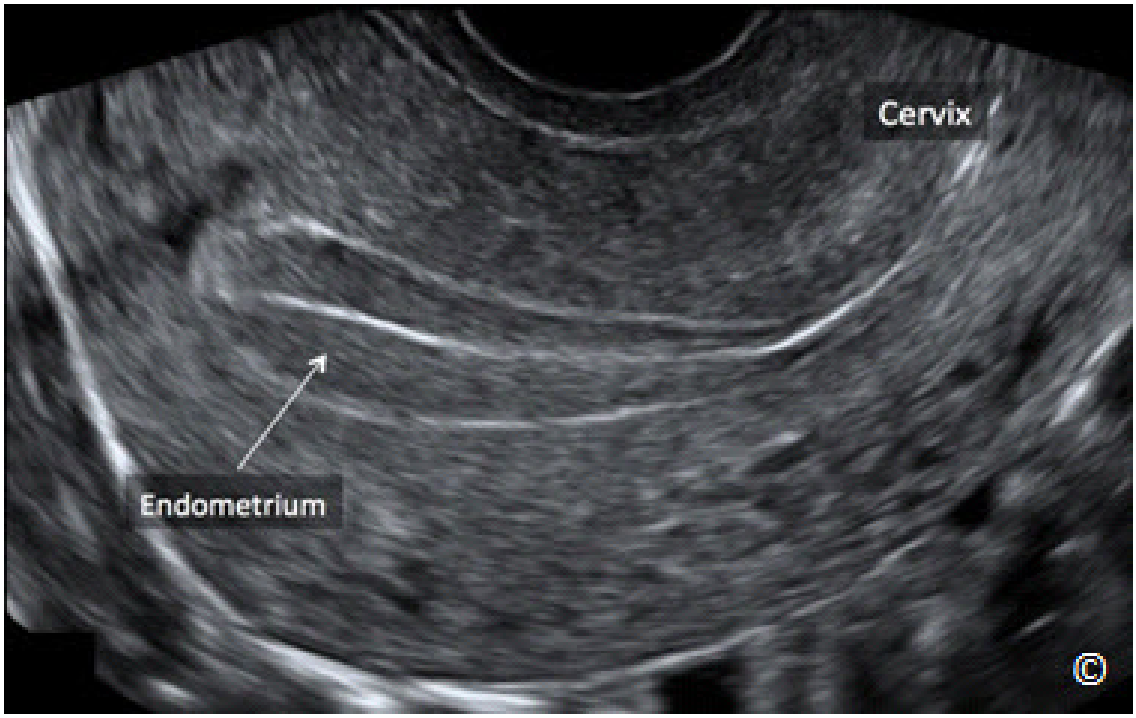

Hình 11.14: Siêu âm đầu dò âm đạo mặt cắt dọc tử cung ở cuối giai đoạn tăng sinh, gần giai đoạn rụng trứng của chu kỳ kinh nguyệt. Lưu ý nội mạc tử cung (Endometrium) dày với 3 lớp rõ rệt. Cổ tử cung (Cervix) được gắn nhãn để định hướng hình ảnh. Hình ảnh do BS Bernard Benoit cung cấp.

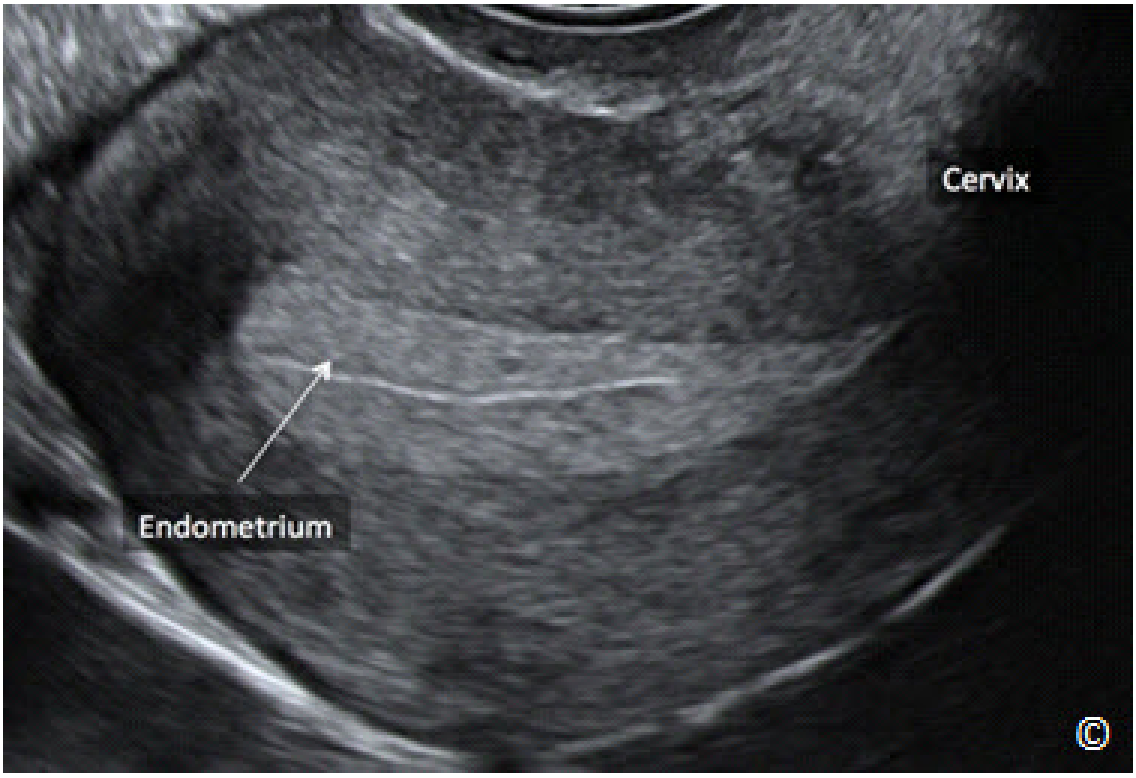

Hình 11.15: Siêu âm đầu dò âm đạo mặt cắt dọc tử cung ở giai đoạn sau rụng trứng của chu kỳ kinh nguyệt. Lưu ý toàn bộ nội mạc tử cung (Endometrium) hồi âm dày đồng nhất mất cấu trúc 3 lớp. Cổ tử cung (Cervix) được gắn nhãn để định hướng hình ảnh. Hình ảnh do BS Bernard Benoit cung cấp.

Cổ tử cung có thể chia thành phần trong âm đạo hay cổ ngoài (ectocervix), kênh cổ (endocervix canal) và cổ trong (endocervix). Cổ tử cung được đánh giá tốt nhất với siêu âm qua ngã âm đạo. Để hiển thị hình ảnh đầy đủ thực hiện lát cắt đứng dọc giữa và kéo lui nhẹ nhàng đầu dò cho đến khi thấy được toàn bộ cổ tử cung. Tránh ấn đầu dò vì động tác này sẽ làm cổ tử cung méo mó. Trên siêu âm, mô cổ tử cung đồng nhất giống như cơ tử cung và không chịu ảnh hưởng bởi sự thay đổi của nội tiết (7). Thỉnh thoảng có thể thấy những nang Naboth cổ tử cung (**Hình 11.6**).

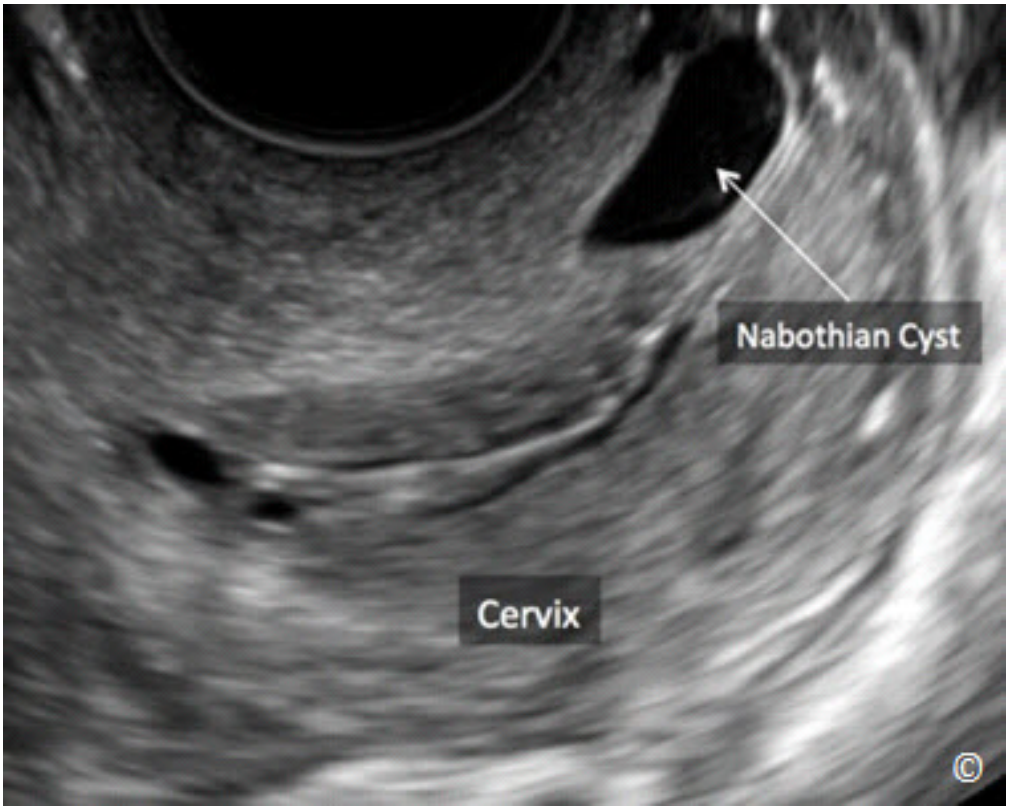

Hình 11.16: Hình cắt dọc cổ tử cung trên siêu âm ngã âm đạo. Lưu ý nang Naboth (Nabothian Cyst) thường hiện diện như một nang echo trống ở cổ tử cung.

LẠC NỘI MẠC TRONG CƠ TỬ CUNG (ADENOMYOSIS)

Lạc nội mạc trong cơ tử cung là một bệnh lý phổ biến gây ảnh hưởng chủ yếu ở những phụ nữ trong giai đoạn muộn của độ tuổi sinh sản. Tần suất khoảng 30% phụ nữ nói chung và có khi đến 70% mẫu mô cắt tử cung tùy vào định nghĩa (8). Lạc nội mạc trong cơ tử cung được định nghĩa là sự hiện diện của tuyến nội mạc tử cung và chất nền trong cơ tử cung gây phản ứng phì đại và tăng sản mô cơ tử cung xung quanh.

Phần lớn bệnh nhân không có triệu chứng. Các triệu chứng của lạc nội mạc trong cơ tử cung bao gồm thống kinh, đau khi giao hợp, đau vùng chậu mạn tính và rong kinh rong huyết. Lạc nội mạc trong cơ tử cung hầu hết lan tỏa toàn bộ tử cung (**Hình 11.17**) nhưng cũng có thể biểu hiện khu trú ở một vùng của tử cung được gọi là u lạc nội mạc tử cung trong cơ (adenomyoma) (**Hình 11.18**). Lạc nội mạc trong cơ tử cung đôi khi kết hợp với các bệnh lý khác của tử cung như u xơ tử cung và polyp nội mạc tử cung. Chẩn đoán lâm sàng khó khăn do triệu chứng mơ hồ. Tử cung to đồng nhất (hình cầu) khi khám phụ khoa gợi ý chẩn đoán (**Hình 11.17**).

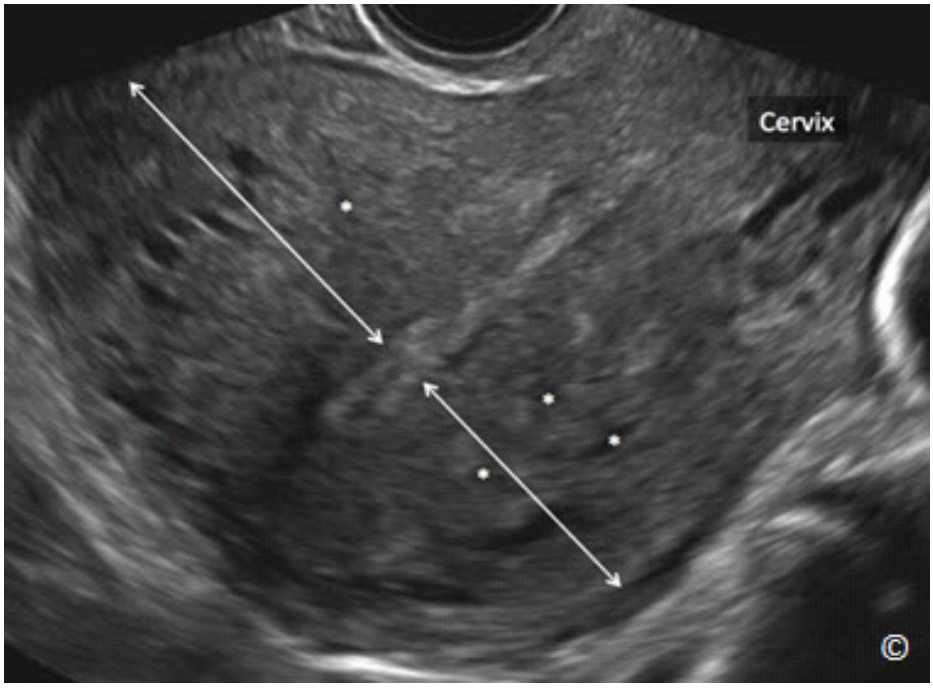

Hình 11.17: Siêu âm tử cung qua ngã âm đạo ở mặt cắt dọc cho thấy hình ảnh lạc nội mạc trong cơ tử cung lan tỏa. Lưu ý tử cung phì đại hình cầu, thành trước và thành sau dày không đều (mũi tên) và nhiều khoảng echo trống trong cơ tử cung (dấu hoa thị). Cổ tử cung (Cervix) được gắn nhãn để định hướng. Xem chi tiết ở **Bảng 11.2**

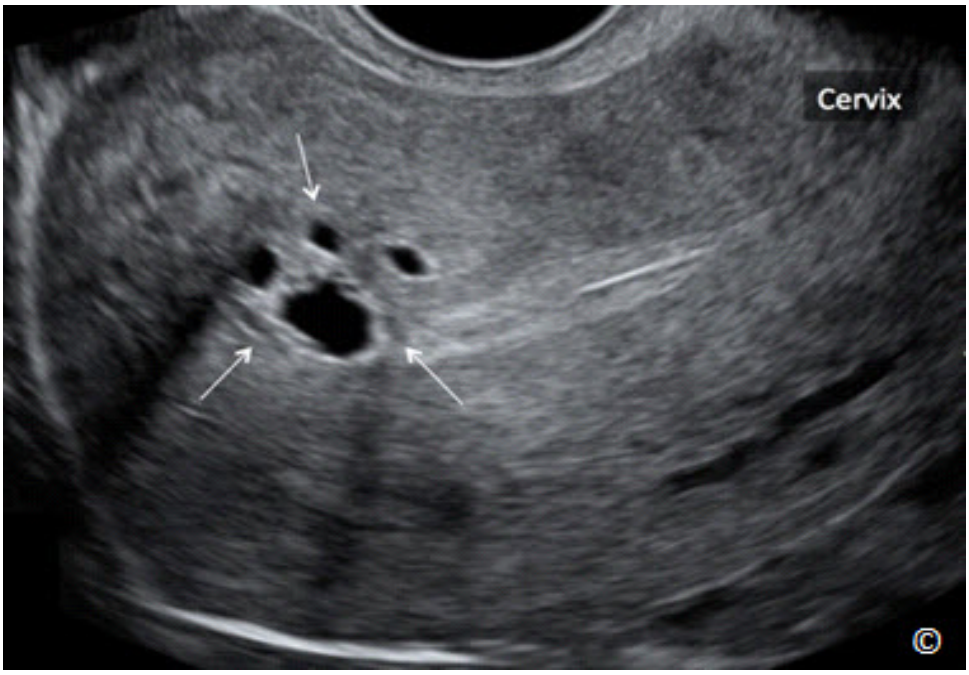

Hình 11.18: Siêu âm tử cung qua ngã âm đạo ở mặt cắt dọc cho thấy hình ảnh lạc nội mạc trong cơ tử cung khu trú (mũi tên). Lưu ý rằng có nhiều khoảng echo trống trong cơ tử cung. Xem thêm **Bảng 11.2**. Cổ tử cung (Cervix) được gắn nhãn để định hướng hình ảnh. Hình ảnh do Dr. Bernard Benoit cung cấp.

Đặc điểm siêu âm của lạc nội mạc trong cơ tử cung đã được mô tả trong y văn (9) và được liệt kê trong **Bảng 11.2**. **Hình 11.17** đến **Hình 11.19** minh họa những đặc điểm siêu âm thường gặp của lạc nội mạc trong cơ tử cung. Chẩn đoán lạc nội mạc trong cơ tử cung bằng siêu âm có ý nghĩa đặc biệt quan trọng ở những bệnh nhân có triệu chứng lâm sàng và tốt nhất nên được thực hiện qua ngã âm đạo. Trong một số trường hợp khó chẩn đoán phân biệt giữa lạc nội mạc trong cơ tử cung với u xơ tử cung, sử dụng Doppler màu hoặc Doppler xung có thể giúp ích trong chẩn đoán (10,11).

BẢNG 11.2	Đặc Điểm Siêu Âm Của Lạc Nội Mạc Trong Cơ Tử cung

- Tử cung phì đại hình cầu
- Khoảng echo trống trong cơ tử cung
- Thành trước và thành sau tử cung dày không đều
- Những đường hồi âm dày hướng từ nội mạc vào lớp cơ tử cung
- Cấu trúc echo không đồng nhất
- Ranh giới giữa nội mạc và cơ tử cung không rõ ràng
- Vùng chuyển tiếp dày lên

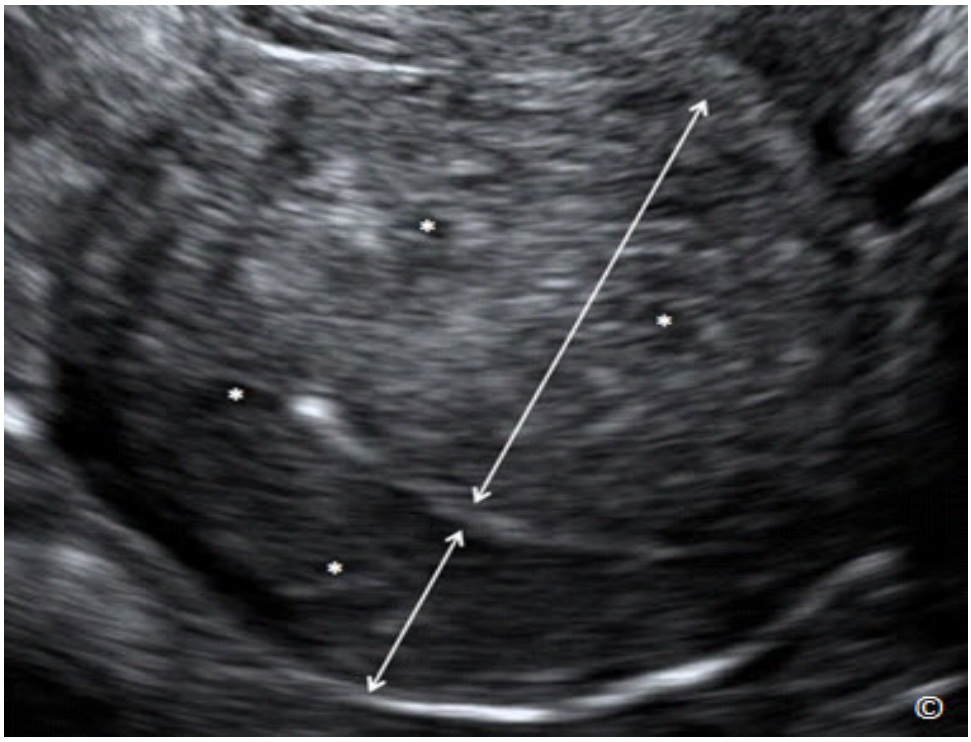

Hình 11.19: Siêu âm tử cung qua ngã âm đạo cho thấy hình ảnh lạc nội mạc trong cơ tử cung lan tỏa. Lưu ý tử cung phì đại hình cầu, thành trước và thành sau dày không đều (mũi tên), có sự hiện diện nhiều khoảng echo trống trong lớp cơ (dấu hoa thị) và cấu trúc không đồng nhất. Xem chi tiết ở **Bảng 11.2**

CÁC DỊ DẠNG BẨM SINH CỦA TỬ CUNG

Tỷ lệ thực sự của dị tật bẩm sinh đường sinh dục nữ chưa rõ ràng (12), có thể khoảng 8 – 10% ở những phụ nữ sẩy thai liên tiếp (13). Dị dạng bẩm sinh tử cung có liên quan đến tăng nguy cơ vô sinh, sẩy thai, sanh non, thai lưu, ngôi bất thường và mổ lấy thai (14,15). Chẩn đoán chính xác loại bất thường tử cung rất quan trọng trong lâm sàng để tiên lượng và cân nhắc khả năng phẫu thuật. Theo phân loại của Hiệp hội sinh sản Hoa Kỳ (1988) có 7 nhóm chính dựa vào sự phát triển của ống Muller và mối quan hệ với khả năng sinh sản: (1) Bất sản và thiểu sản tử cung (agenesis and hypoplasia), (2) tử cung một sừng (unicornuate uteri), (3) tử cung đôi (didelphyls uteri), (4) tử cung 2 sừng (bicornuate uteri), (5) tử cung có vách ngăn (septate uteri), (6) tử cung hình cung (arcuate uteri), (7) các dị dạng liên quan đến hội chứng phơi nhiễm diethylstilbestrol (16). Trong phân loại này, những bất thường âm đạo, cổ tử cung, vòi trứng, buồng trứng và hệ niệu được mô tả riêng.

Mặt dù siêu âm 2D qua ngã âm đạo được chứng minh là một công cụ sàng lọc tốt các dị dạng tử cung với độ nhạy đến 90% (17,18), tuy nhiên vẫn còn những hạn chế trong việc chẩn đoán chính xác loại bất thường tử cung (19). Sự phát triển của siêu âm 3D giúp khảo sát tử cung ở mặt phẳng trán, điều này cho phép đánh giá chính xác nội mạc và thanh mạc vùng đáy tử cung ở nhiều mặt phẳng khác nhau nhằm phân biệt chính xác các loại dị tật tử cung (**Hình 11.20**).Trên siêu âm 3D ở mặt phẳng giữa trán (midcoronal plane), chúng ta có thể nhìn rõ chỗ lồi lõm của thanh mạc và nội mạc vùng đáy tử cung và đo được khoảng cách từ giữa đáy tử cung đến đường nối giữa 2 lỗ trong của 2 ống dẫn trứng (**Hình 11.21**). **Bảng 11.3** liệt kê tiêu chí được các tác giả dùng để phân loại dị tật bẩm sinh tử cung trên siêu âm 3D.

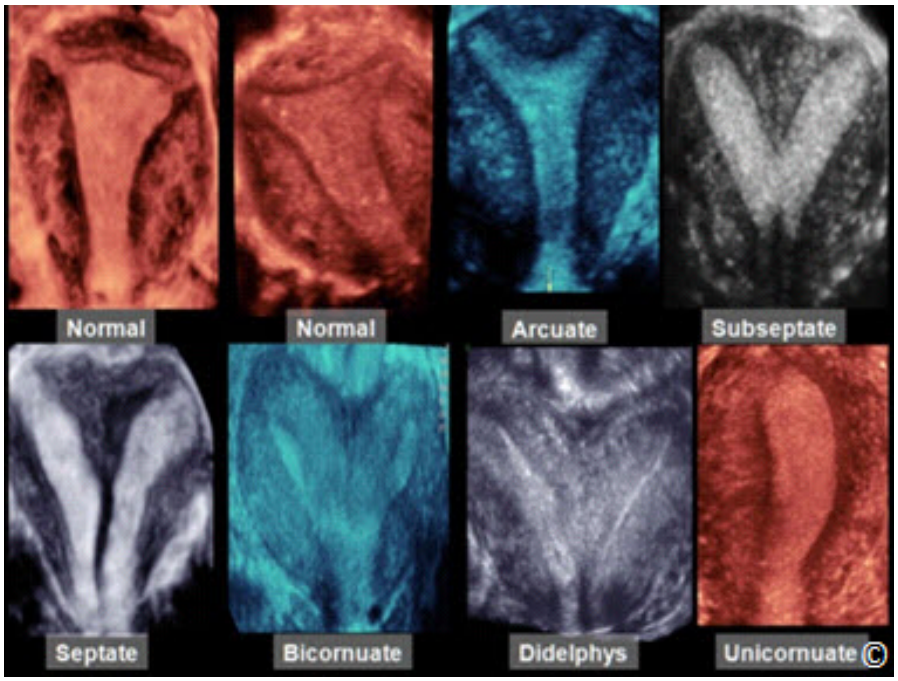

Hình 11.20: Hình ảnh tử cung bình thường và bất thường ở mặt phẳng giữa trán trên siêu âm 3D. Lưu ý hình ảnh rõ ràng của thanh mạc và nội mạc vùng đáy cũng như đoạn dưới tử cung giúp phân biệt các dị tật ống Muller khác nhau. Xem thêm **Bảng 11.3**. Chỉnh sửa được sự cho phép của Viện Siêu âm Y khoa Mỹ (18).

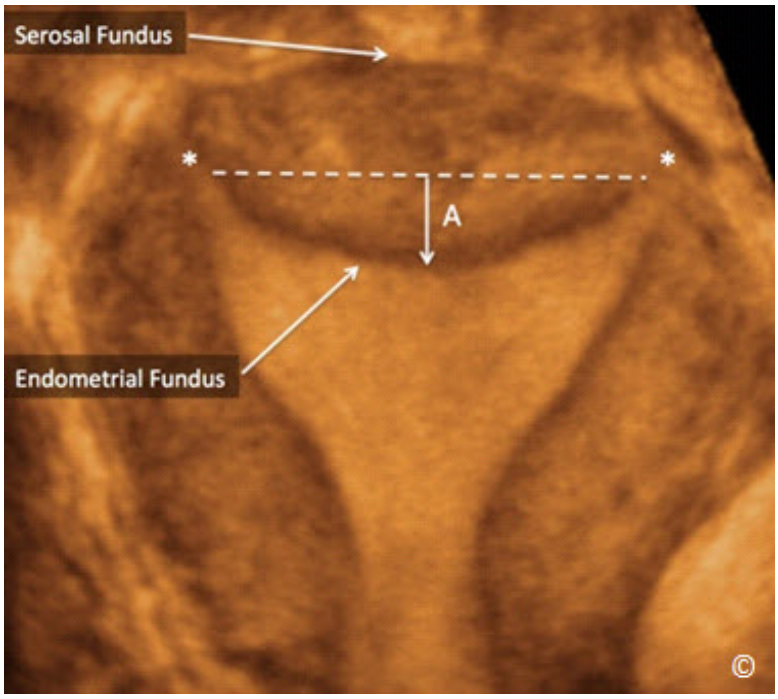

Hình 11.21: Hình ảnh tử cung ở mặt phẳng giữa trán trên siêu âm 3D cho thấy thanh mạc vùng đáy tử cung (Serosal fundus), nội mạc vùng đáy tử cung (Endometrial Fundus) và vị trí của 2 lỗ trong vòi trứng (hoa thị). Lưu ý rằng chỗ lõm của nội mạc vùng đáy tử cung (A) được đo từ trung điểm đường nối 2 lỗ trong vòi trứng đến điểm giữa nội mạc vùng đáy tử cung (mũi tên A). Xem thêm **Bảng 11.3**. Hình ảnh do Dr. Bernard Benoit cung cấp.

BẢNG 11.3	Phân Loại Bất Thường Ống Muller Trên Siêu Âm 3D	
Hình dạng tử cung	**Nội mạc đáy tử cung**	**Thanh mạc đáy tử cung**
Bình thường	Thẳng hoặc hơi lồi	Cong đều hoặc lõm <10 mm
Hình cung (Arcuate)	Nội mạc đáy lõm với góc đo được ở điểm giữa là góc tù (>90°) – hoặc lõm < 10mm	Cong đều hoặc lõm <10 mm
Vách ngăn không hoàn toàn (Subseptate)	Hiện diện vách ngăn nhưng chưa đến cổ tử cung, góc đo được ở điểm giữa là góc nhọn (<90°) – lõm > 10 mm	Cong đều hoặc lõm <10 mm
Vách ngăn hoàn toàn (Septate)	Hiện diện vách ngăn hoàn toàn chia buồng tử cung từ đáy đến cổ tử cung	Cong đều hoặc lõm <10 mm
Hai sừng (Bicornuate)	2 sừng – 2 buồng tử cung thường thông nhau ở đoạn thân/cổ tử cung	Đáy lõm >10 mm chia thành 2 sừng
Tử cung đôi (Didelphys)	2 sừng – 2 buồng tử cung tách rời và không thông nhau	Đáy lõm >10 mm chia thành 2 sừng
Tử cung một sừng có hoặc không có sừng sơ khai (Unicornuate)	1 buồng tử cung với 1 đoạn kẽ của vòi trứng và đường viền đáy lõm	Đáy lõm >10 mm chia thành 2 sừng nếu có sừng sơ khai

Chúng tôi đã mô tả một kỹ thuật đơn giản trong siêu âm 3D tử cung ở mặt phẳng giữa trán (midcoronal plane) (21). Kỹ thuật này được gọi là kỹ thuật Z, dễ thực hiện, giảm thiểu sự phụ thuộc vào người thực hiện và tăng độ chính xác trong chẩn đoán của siêu âm 3D trong việc phát hiện các bất thường ống Muller. **Bảng 11.4** tương ứng từ **Hình 11.22** đến **11.26** cho thấy các bước hiển thị tử cung ở mặt phẳng giữa trán từ siêu âm 3D sử dụng kỹ thuật Z.

BẢNG 11.4	Kỹ thuật Z: Các bước dựng lại hình ảnh tử cung ở mặt phẳng giữa trán trên siêu âm 3D [Chỉnh sửa được Viện Siêu âm Y khoa Hoa Kỳ (21) chấp nhận]

Bước 1. Đặt điểm tham chiếu/xoay ở khoảng giữa của lớp nội mạc tử cung trên mặt cắt dọc (**Hình 11.22**)

Bước 2. Dùng nút xoay Z để chỉnh trục dọc của nội mạc tử cung nằm ngang ở mặt cắt dọc của tử cung (**Hình 11.23**)

Bước 3. Đặt điểm tham chiếu/xoay ở khoảng giữa của lớp nội mạc tử cung ở mặt cắt ngang (**Hình 11.24**)

Bước 4. Dùng nút xoay Z để chỉnh trục dọc của nội mạc tử cung nằm ngang ở mặt cắt ngang của tử cung (**Hình 11.25**)

Bước 5. Sau bước 4, mặt cắt giữa trán của tử cung hiển thị ở mặt phẳng C (**Hình 11.25**), dùng nút xoay Z trên mặt cắt C để hiển thị mặt cắt giữa trán theo hướng 'truyền thống' (**Hình 11.26**)

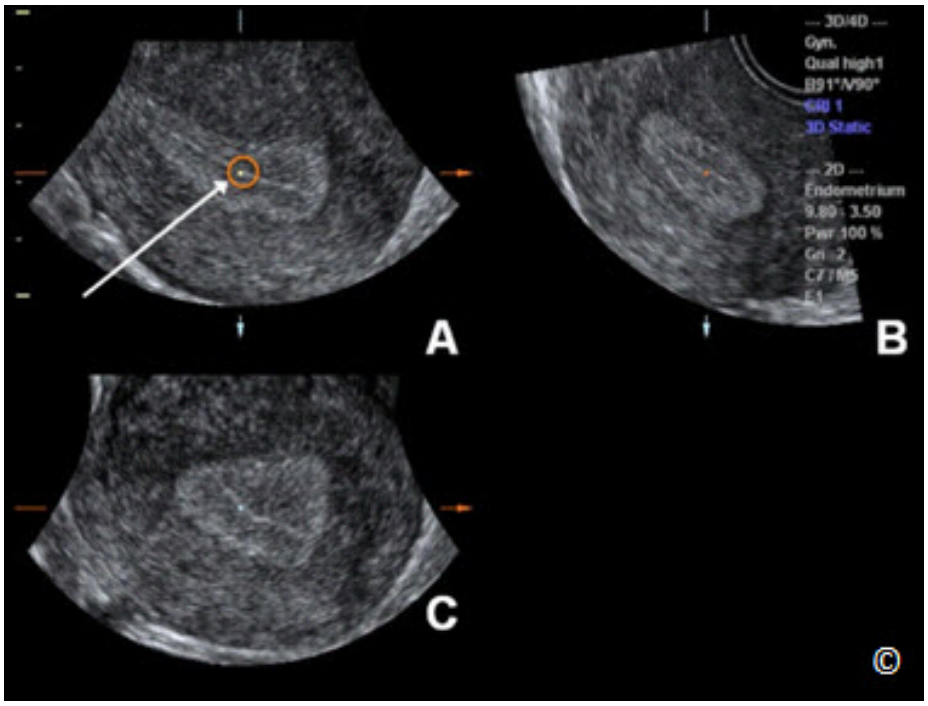

Hình 11.22: Hình ảnh tử cung ở nhiều mặt phẳng khác nhau trên siêu âm 3D. Mặt phẳng A hiển thị mặt cắt tham chiếu (trường hợp này là mặt cắt dọc) và các mặt phẳng B và C hiển thị 2 mặt cắt vuông góc. Bước đầu tiên trong kỹ thuật Z là đặt điểm tham chiếu ở khoảng giữa của nội mạc tử cung trên mặt phẳng A (vòng tròn và mũi tên).

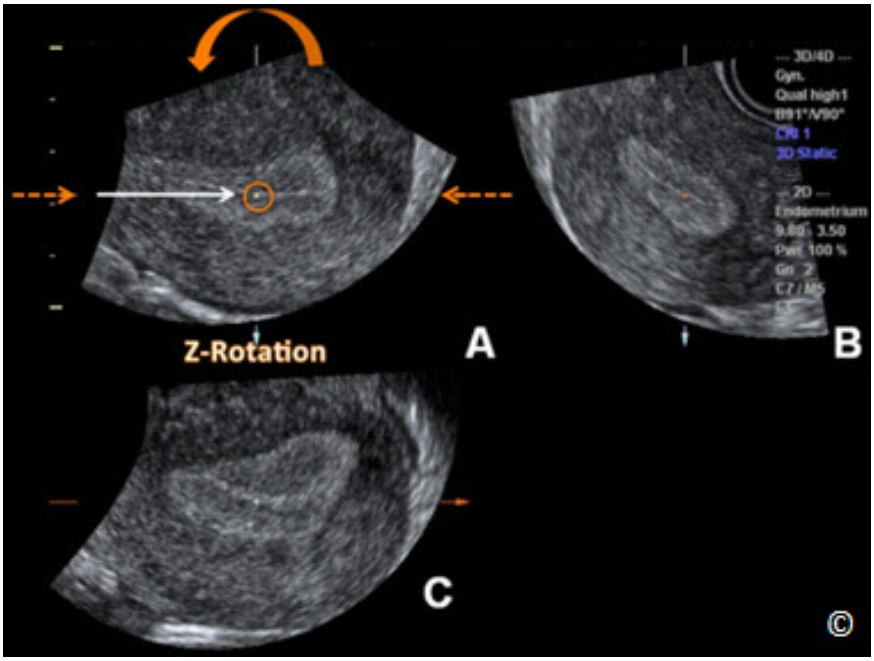

Hình 11.23: Hình ảnh tử cung ở nhiều mặt phẳng khác nhau trên siêu âm 3D (tương tự **Hình 11.22**). Bước thứ 2 trong kỹ thuật Z là chỉnh trục dọc của nội mạc tử cung nằm ngang ở mặt phẳng A (mũi tên đứt đoạn) bằng cách xoay mặt phẳng A theo trục Z (mũi tên cong). Mũi tên trắng và vòng tròn thể hiện điểm tham chiếu.

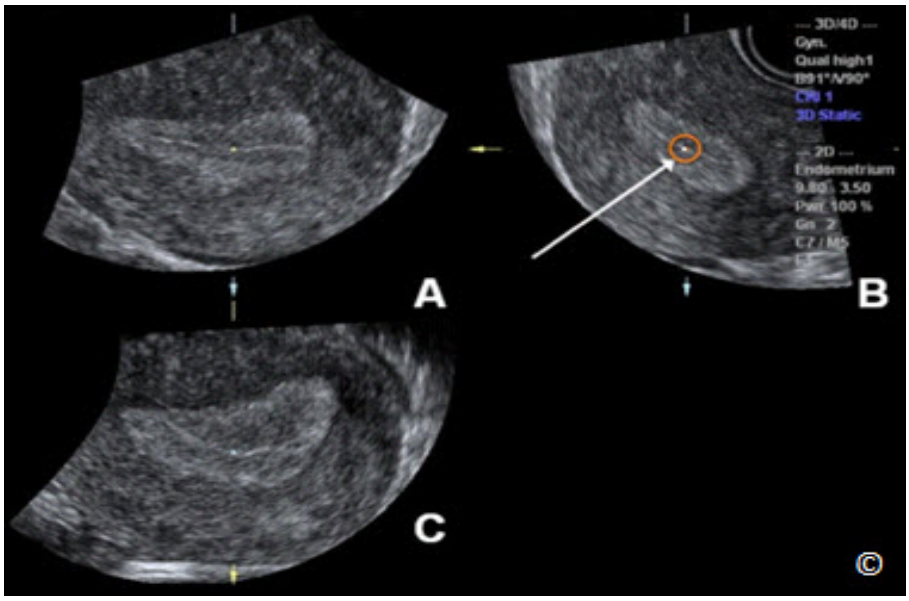

Hình 11.24: Hình ảnh tử cung ở nhiều mặt phẳng khác nhau trên siêu âm 3D (tương tự **Hình 11.22**). Bước thứ 3 trong kỹ thuật Z là đặt điểm tham chiếu ở khoảng giữa nội mạc tử cung trên mặt cắt ngang (mặt phẳng B). Mũi tên trắng và vòng tròn thể hiện điểm tham chiếu ở mặt phẳng B.

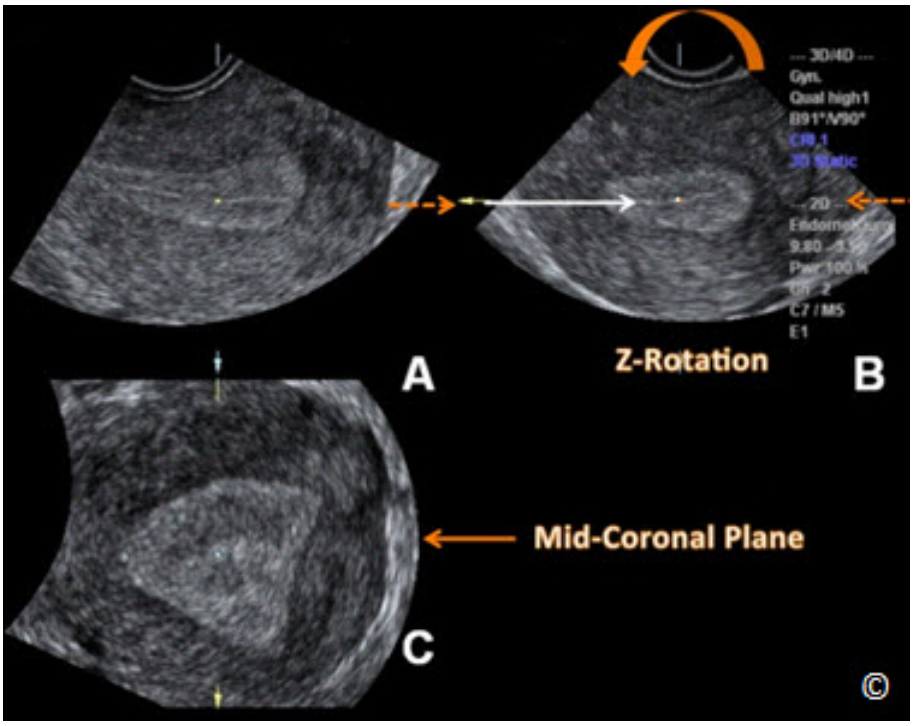

Hình 11.25: Hình ảnh tử cung ở nhiều mặt phẳng khác nhau trên siêu âm 3D (tương tự **Hình 11.22**). Bước thứ 4 trong kỹ thuật Z là chỉnh trục dọc của nội mạc tử cung nằm ngang ở mặt phẳng B (mũi tên đứt đoạn) bằng cách xoay mặt phẳng B theo trục Z (mũi tên cong). Lưu ý rằng mặt cắt giữa trán (Mid-Coronal Plane) được hiển thị ở mặt phẳng C. Mũi tên trắng chỉ điểm tham chiếu ở mặt phẳng B.

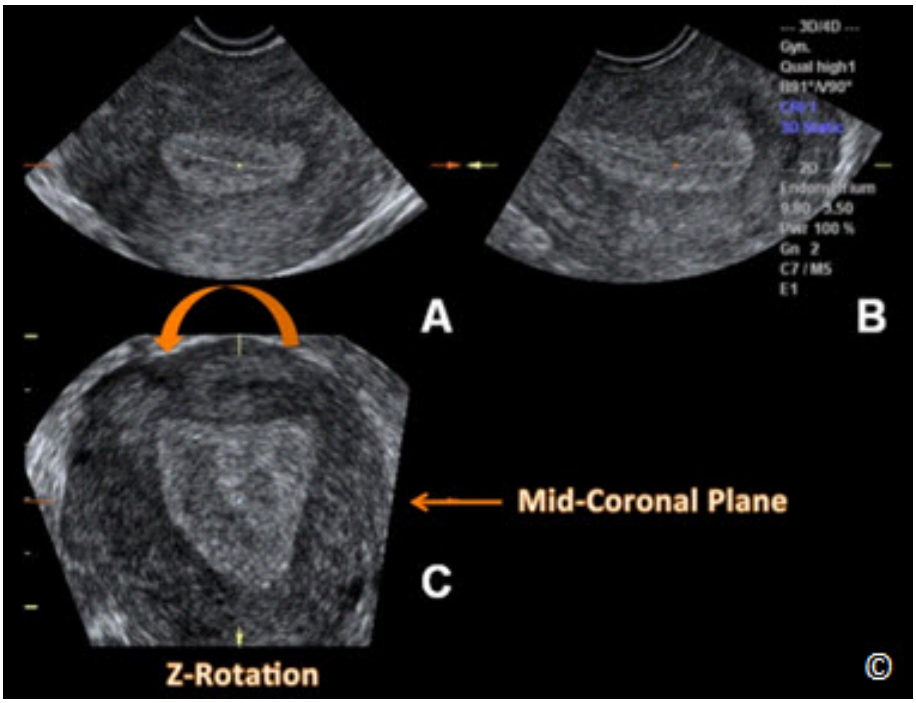

Hình 11.26: Hình ảnh tử cung ở nhiều mặt phẳng khác nhau trên siêu âm 3D (tương tự **Hình 11.22**). Bước cuối cùng (bước 5) của kỹ thuật Z là dùng nút xoay Z trên mặt phẳng C để hiển thị mặt cắt giữa trán theo hướng 'truyền thống'. Hình ảnh được chỉnh sửa dưới sự cho phép của Viện Siêu âm Y khoa Hoa Kỳ (21).

Nhiều tác giả báo cáo độ chính xác cao của siêu âm 3D khi so sánh với kết quả phẫu thuật trong chẩn đoán bất thường tử cung (22,23), một vài nghiên cứu còn cho thấy độ chính xác tương đương với MRI (24). Chúng tôi khuyến cáo sử dụng siêu âm 3D trên bệnh nhân có nghi ngờ bất thường tử cung vì giá thành thấp, không có bức xạ ion, không sử dụng chất tương phản và khả năng chẩn đoán vượt trội, tránh chỉ định nội soi ổ bụng không cần thiết trong những trường hợp chắc chắn (25).

U XƠ TỬ CUNG

U xơ tử cung (Leiomyomas, Fibroids) là những khối u lành tính thường gặp nhất trong phụ khoa chiếm khoảng 20 – 30% ở phụ nữ trên 35 tuổi (26). Ở độ tuổi 50, khoảng 70% phụ nữ da trắng và hơn 80% phụ nữ da đen có ít nhất một u xơ tử cung và 15-30% trong số đó có triệu chứng (26,27). Về mặt mô học, u xơ tử cung bao gồm cơ trơn và mô liên kết, sự phát triển của u phụ thuộc vào estrogen. Sự hiện diện của sarcoma cơ tử cung (leiomyosarcoma) trong u xơ tử cung hiếm gặp, chiếm khoảng 0,2% các trường hợp. U xơ tử cung gặp nhiều hơn ở phụ nữ da đen (26), mặc dù u xơ tử cung phụ thuộc estrogen nhưng chỉ có khoảng 50% khối u có tăng kích thước trong thai kỳ. Ở phụ nữ hậu mãn kinh, u xơ tử cung thường giảm kích thước và hiếm khi gây triệu chứng lâm sàng. U xơ tử cung có vỏ bao giả (pseudocapsules) do sự chèn ép cơ tử cung xung quanh. U xơ tử cung thường nhiều u và hầu hết không có triệu chứng, được phát hiện khi khám phụ khoa định kỳ sờ thấy khối u hoặc tử cung to ra. Một số trường hợp, u xơ gây xuất huyết tử cung hoặc đau vùng chậu.

U xơ tử cung xuất phát từ lớp cơ tử cung và có thể nằm ở các vị trí giải phẫu khác nhau trong tử cung hoặc các cấu trúc xung quanh. **Bảng 11.5** liệt kê các vị trí khác nhau của u xơ tử cung về mặt giải phẫu. Mức độ phát triển của u xơ vào lòng tử cung có ý nghĩa lâm sàng quan trọng giúp xác định khả năng cắt bỏ u xơ qua nội soi buồng tử cung. Thông thường, nếu u xơ tử cung nhô vào lòng tử cung từ 50% trở lên thì có thể nội soi buồng tử cung để cắt u. **Hình 11.27** là sơ đồ các loại u xơ tử cung và **Hình 11.28** đến **11.31** cho thấy các loại u xơ tử cung trên siêu âm.

BẢNG11.5	Các Vị Trí Giải Phẫu Của U Xơ Tử Cung (Hình 11.27)

- **Trong cơ (Intramural):** U xơ nằm trong cơ không đội vào thanh mạc / nội mạc tử cung hoặc đội ít
- **Dưới thanh mạc (Subserosal):** Phần lớn u xơ đội ra bề mặt thanh mạc
- **Dưới niêm mạc (Submucosal):** Phần lớn u xơ đội vào khoang nội mạc tử cung
- **Có cuống (Pedunculated):** U xơ nằm bên ngoài tử cung và có cuống dính vào tử cung
- **Trong lòng tử cung (Intracavitary):** U xơ nằm trong buồng tử cung và có cuống dính vào lớp cơ tử cung
- **Cạnh tử cung (Parasitic):** U xơ nằm bên ngoài tử cung được cấp máu chủ yếu từ các cấu trúc lân cận tử cung

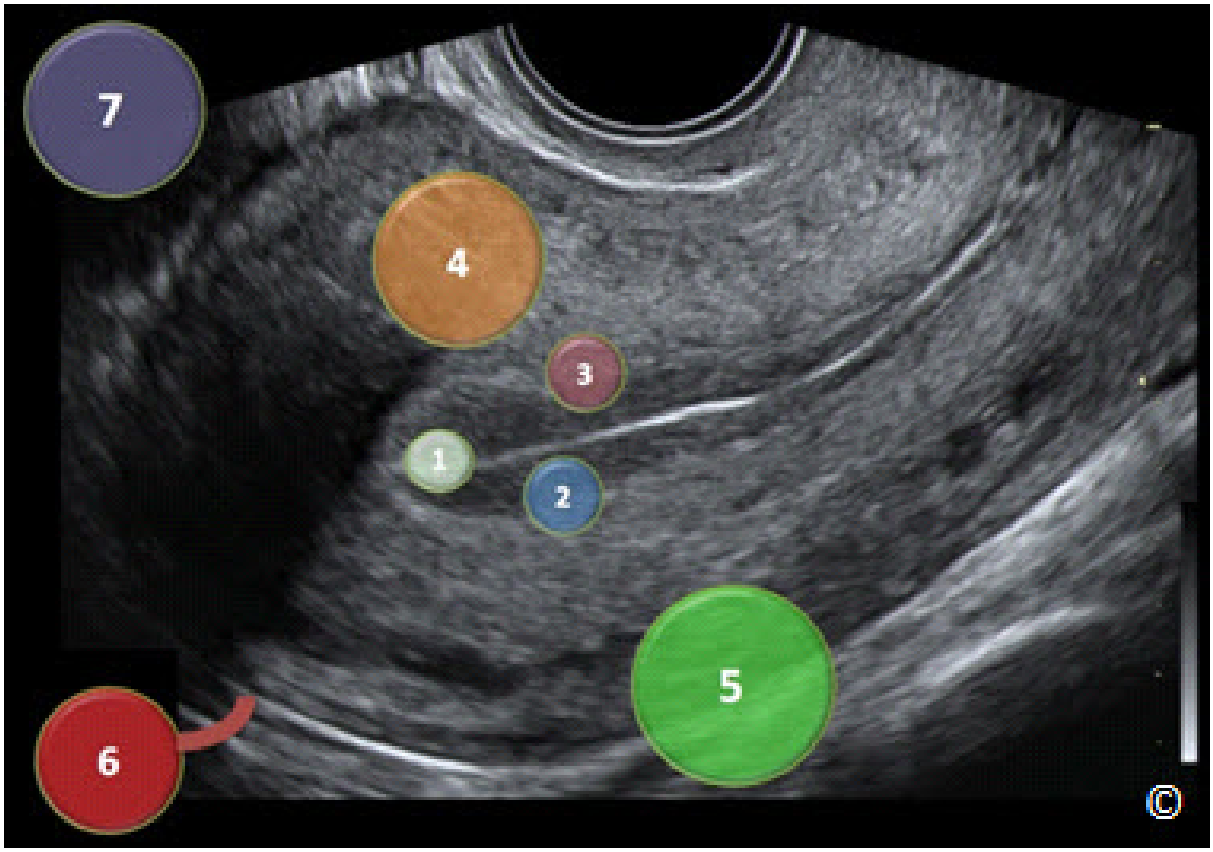

Hình 11.27: Siêu âm qua ngã âm đạo, tử cung ở mặt cắt dọc giữa với sơ đồ hình vẽ để mô tả các vị trí giải phẫu của u xơ tử cung. 1:trong lòng tử cung (intracavitary), 2:dưới niêm mạc (submucosal) >50% nhô vào lòng tử cung, 3:dưới niêm mạc (submucosal) <50% nhô vào lòng tử cung, 4:trong cơ (intramural), 5:dưới thanh mạc (subserosal), 6:có cuống (pedunculated), 7:cạnh tử cung (parasistic).

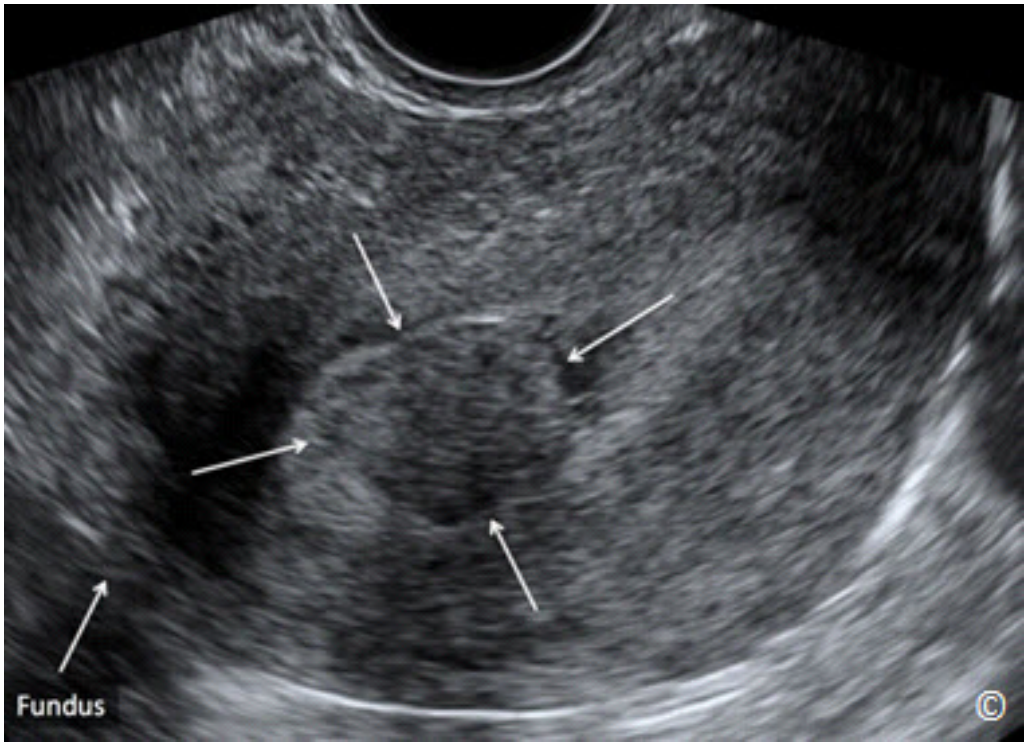

Hình 11.28: Siêu âm tử cung qua ngã âm đạo ở mặt cắt dọc giữa cho thấy u xơ trong lòng tử cung (intracavitary leiomyoma) (mũi tên). Đáy tử cung (Fundus) được gắn nhãn để định hướng hình ảnh. Xem **Bảng 11.6** về đặc điểm siêu âm.

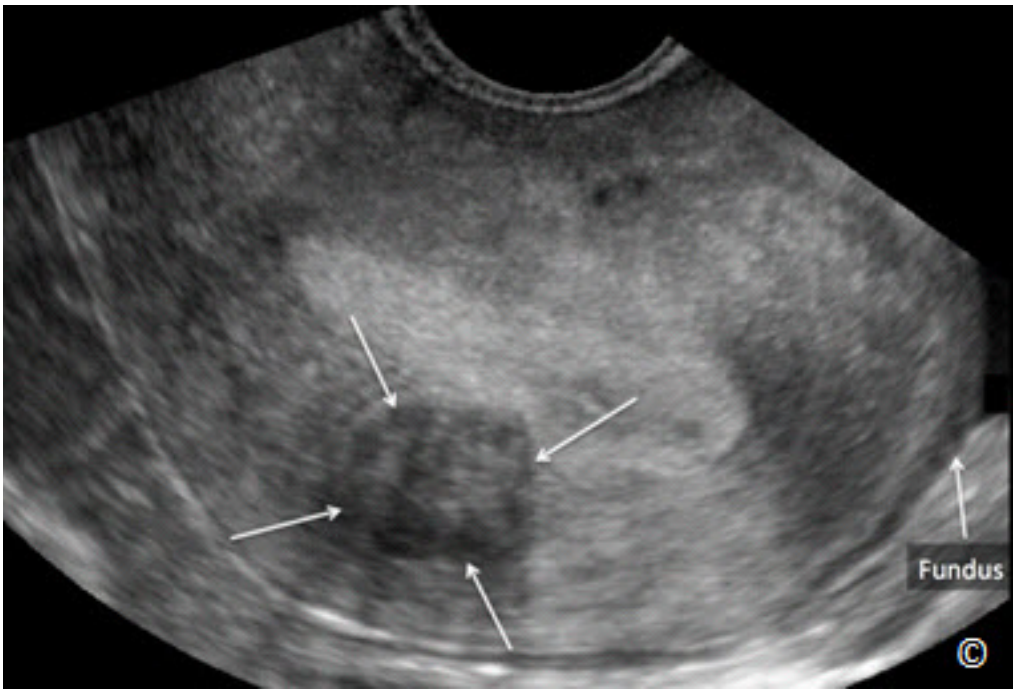

Hình 11.29: Siêu âm tử cung qua ngã âm đạo ở mặt cắt dọc giữa cho thấy u xơ trong cơ tử cung (intramural leiomyoma) (mũi tên). Đáy tử cung (Fundus) được gắn nhãn để định hướng hình ảnh. Xem **Bảng 11.6** về đặc điểm siêu âm.

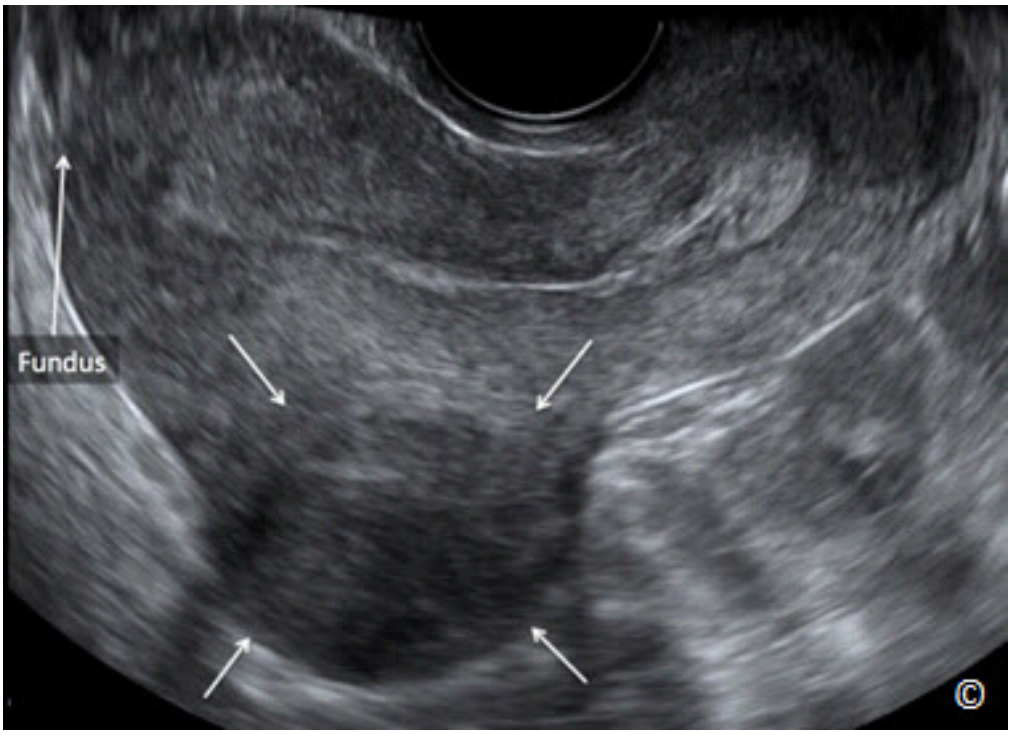

Hình 11.30: Siêu âm tử cung qua ngã âm đạo ở mặt cắt dọc giữa cho thấy u xơ dưới thanh mạc (subserosal leiomyoma) (mũi tên). Đáy tử cung (Fundus) được gắn nhãn để định hướng hình ảnh. Xem **Bảng 11.6** về đặc điểm siêu âm

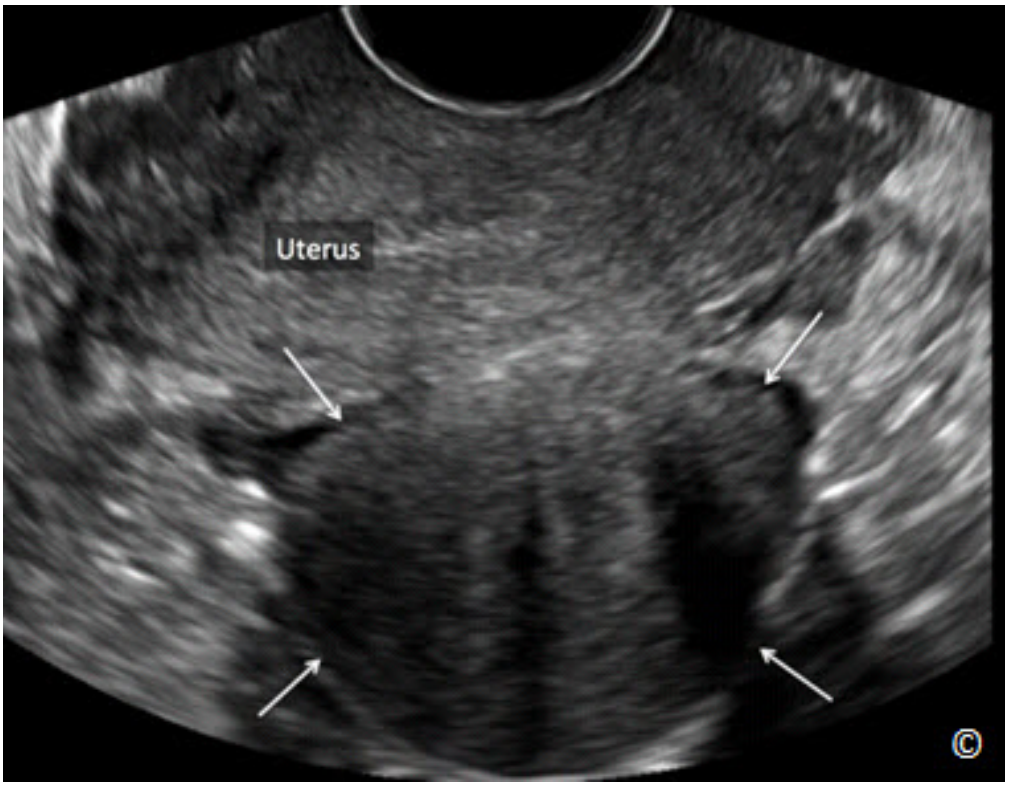

Hình 11.31: Siêu âm tử cung qua ngã âm đạo ở mặt cắt dọc giữa cho thấy u xơ có cuống (pendunculated leiomyoma) (mũi tên) ở thành sau tử cung. Xem **Bảng 11.6** về đặc điểm siêu âm.

Đặc điểm siêu âm của u xơ tử cung được liệt kê trong **Bảng 11.6** và các dạng thoái hóa của u xơ tử cung được liệt kê trong **Bảng 11.7**. Thoái hóa Hyaline là thường gặp nhất và cho hình ảnh một vùng echo trống ở trung tâm khối u xơ (**Hình 11.32**).

BẢNG 11.6	Các Đặc Điểm Siêu Âm Của U Xơ Tử Cung

- Khối echo đặc xuất phát từ lớp cơ tử cung
- Giới hạn rõ (vỏ bao giả - pseudocapsule)
- Dạng xoắn ốc do cơ trơn và mô liên kết sắp xếp đồng tâm
- Làm suy giảm đáng kể chùm tia siêu âm
- Bóng lưng sọc vằn (venetain blind shadowing) (Hình 11.33)
- Tưới máu ít đến trung bình trên Doppler màu
- U xơ tử cung có cuống thường di chuyển cùng với tử cung và tách biệt với buồng trứng (Clip 11.1)
- Trong một vài trường hợp u xơ tử cung có cuống, siêu âm Doppler màu giúp xác định cuống nối với tử cung.

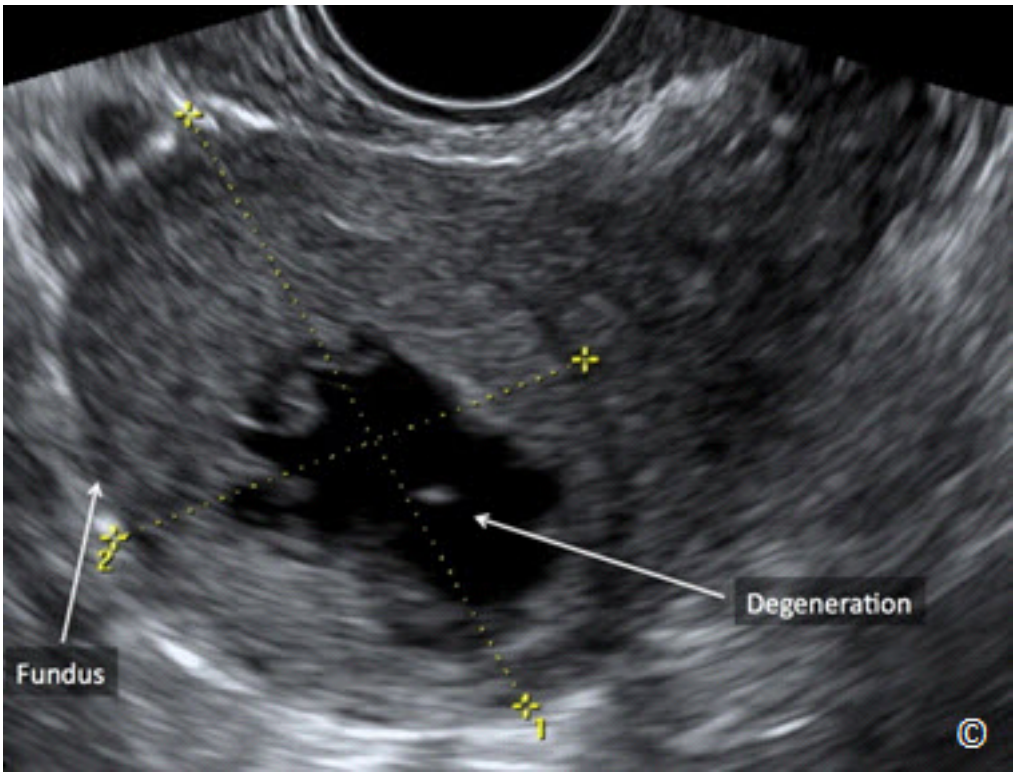

Hình 11.32: Siêu âm qua ngã âm đạo, hình ảnh thoái hóa Hyaline của một u xơ tử cung trong cơ (Degeneration). Đáy tử cung (Fundus) được gắn nhãn để định hướng hình ảnh.

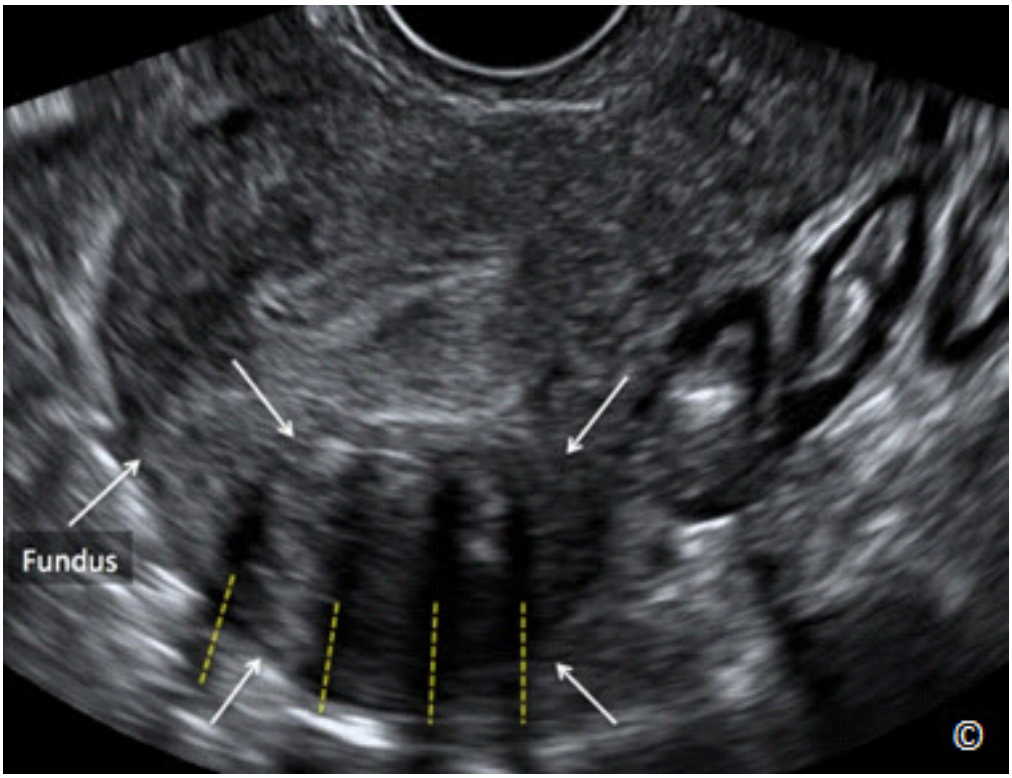

Hình 11.33: Siêu âm tử cung qua ngã âm đạo ở mặt cắt dọc giữa cho thấy u xơ tử cung dưới thanh mạc (mũi tên). Lưu ý bóng lưng sọc vằn điển hình (venetain blinds shadowing) (đường thẳng đứt đoạn). Đáy tử cung (Fundus) được gắn nhãn để định hướng hình ảnh.

BẢNG 11.7	Các Dạng Thoái Hóa Của U Xơ Tử Cung
- Teo (Atrophic) - Hyaline - Thoái hóa đỏ (Red/Carneous) - Dạng nhầy (Myxoid) - Vôi hóa (Calcific) - Dạng nang (Cystic) - Xuất huyết (Hemorrhagic)	

BẤT THƯỜNG NỘI MẠC TỬ CUNG

Xuất Huyết Tử Cung Bất Thường

Xuất huyết tử cung bất thường (Abnormal Uterine Bleeding - AUB) là một thuật ngữ mô tả sự ra huyết âm đạo ngoài chu kỳ kinh có nguồn gốc từ tử cung ở phụ nữ trong độ tuổi sinh sản. XHTCBT có lượng máu mất, thời gian, tần số và quy luật khác với chu kỳ kinh bình thường. Để chuẩn hóa việc chẩn đoán và điều trị XHTCBT, Tổ chức Sản phụ khoa Quốc tế (The International Federation of Gynecology and Obstetrics - FIGO) năm 2011 đã đưa ra một phân loại mới của XHTCBT được viết tắt là PALM-COEIN đại diện cho polyps,

adenomyosis (lạc nội mạc trong cơ tử cung), leiomyoma (u xơ tử cung), malignancy (bệnh ác tính) (tăng sản nội mạc tử cung-hyperplasia), coagulopathy (rối loạn đông máu), ovulatory dysfusion (rối loạn chức năng rụng trứng), endometrial iatrogenic (do điều trị) và not yet classification (chưa phân loại được) (28). Hiệp hội Sản phụ khoa Hoa Kỳ (ACOG) đã ủng hộ áp dụng phân loại này trên tạp chí thực hành chẩn đoán XHTCBT ở phụ nữ trong độ tuổi sinh sản (29). Thuật ngữ XHTCBT do rối loạn chức năng (dysfunctional uterine bleeding) thường dùng để chỉ xuất huyết tử cung bất thường nên bỏ đi (28,29).

Việc đánh giá bệnh nhân XHTCBT nằm ngoài phạm vi của sách này nhưng thông thường bao gồm bệnh sử, khám lâm sàng, các xét nghiệm và hình ảnh học, sinh thiết nội mạc tử cung nếu có chỉ định, tùy thuộc vào độ tuổi của bệnh nhân có triệu chứng. Không đủ bằng chứng để khuyến cáo sử dụng siêu âm qua ngã âm đạo để đánh giá nội mạc tử cung dày ở phụ nữ XHTCBT trong độ tuổi sinh sản nếu không có các yếu tố nguy cơ của ung thư nội mạc tử cung (endometrial carcinoma). Siêu âm qua ngã âm đạo được dùng như một phương pháp sàng lọc giúp đánh giá lòng tử cung để phát hiện u xơ tử cung và polyp. Ở phụ nữ mãn kinh, siêu âm qua ngã âm đạo cho thấy nội mạc tử cung đồng dạng và mỏng từ 4mm trở xuống giúp loại trừ khả năng ác tính. Điều này sẽ được bàn sâu trong chương này.

Polyp Nội Mạc Và U Xơ Tử Cung Dưới Niêm

Tổn thương khu trú nội mạc tử cung thường gặp bao gồm polyp nội mạc và u xơ tử cung dưới niêm lần lượt chiếm khoảng 30% và 10% các trường hợp xuất huyết hậu mãn kinh (3). Siêu âm bơm nước buồng tử cung là một phương pháp chẩn đoán hình ảnh vượt trội so với siêu âm ngã âm đạo đơn thuần trong việc đánh giá các tổn thương nội mạc lòng tử cung như polyp (**Hình 11.34)** và u xơ tử cung (31). Hiệu quả của siêu âm bơm nước buồng tử cung trong chẩn đoán polyp nội mạc và u xơ tử cung dưới niêm đã được chứng minh tương đương với nội soi buồng tử cung trong nhiều nghiên cứu (32).

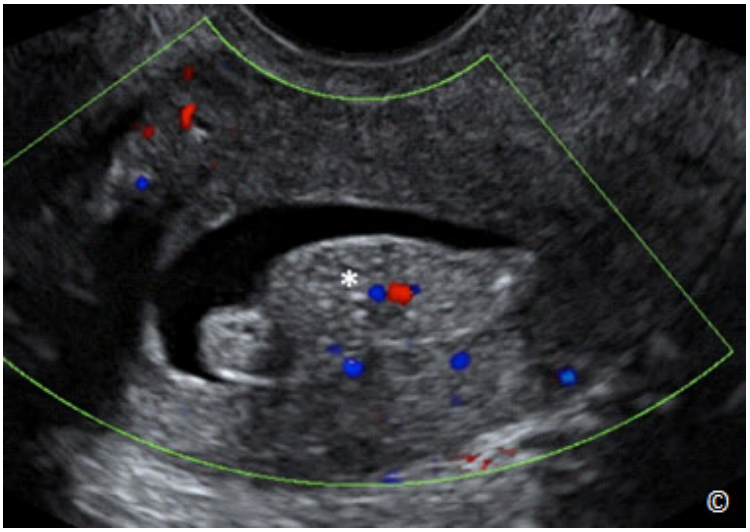

Hình 11.34: Siêu âm bơm nước buồng tử cung qua ngã âm đạo với Doppler màu ở mặt cắt dọc giữa tử cung cho thấy một polyp nội mạc tử cung (dấu hoa thị). Lưu ý hồi âm của polyp cao hơn mô cơ tử cung.

Polyp nội mạc tử cung trên siêu âm bơm nước buồng tử cung có hồi âm cao hơn cơ tử cung xung quanh, nằm hoàn toàn trong buồng tử cung không lấn vào lớp cơ, có hồi âm đồng nhất với phần đáy hẹp dính với cơ tử cung (**Hình 11.34**). Siêu âm Doppler màu giúp xác định một cuống mạch máu nằm ở phần đáy của polyp trong đa số các trường hợp (**Hình 11.35** và **11.36**). Đôi khi có những biến đổi dạng nang bên trong polyp. Polyp cũng có thể xuất hiện ở đoạn eo của khoang nội mạc (**Hình 11.36**) và kênh cổ tử cung. U xơ tử cung dưới niêm mạc trên siêu âm bơm nước buồng tử cung có hồi âm thấp hơn cơ tử cung xung quanh, đáy rộng và đội nội mạc tử cung khi chúng phát triển vào khoang nội mạc với các mức độ khác nhau (**Hình 11.37**). U xơ tử cung dưới niêm mạc xuất phát từ lớp cơ tử cung dưới niêm mạc nên một phần u xơ tử cung kéo dài đến lớp cơ tử cung, đây là một đặc điểm phân biệt với polyp nội mạc tử cung. Một đặc điểm quan trọng khác để phân biệt với polyp nội mạc là u xơ tử cung dưới niêm thường có bóng lưng trên siêu âm (**Hình 11.37**). **Bảng 11.8** liệt kê các đặc điểm phân biệt giữa polyp và u xơ dưới niêm. Mức độ phát triển của u xơ dưới niêm vào lòng tử cung có liên quan với lâm sàng. U xơ tử cung đội vào khoang nội mạc trên 50% cho phép nội soi buồng tử cung cắt u.

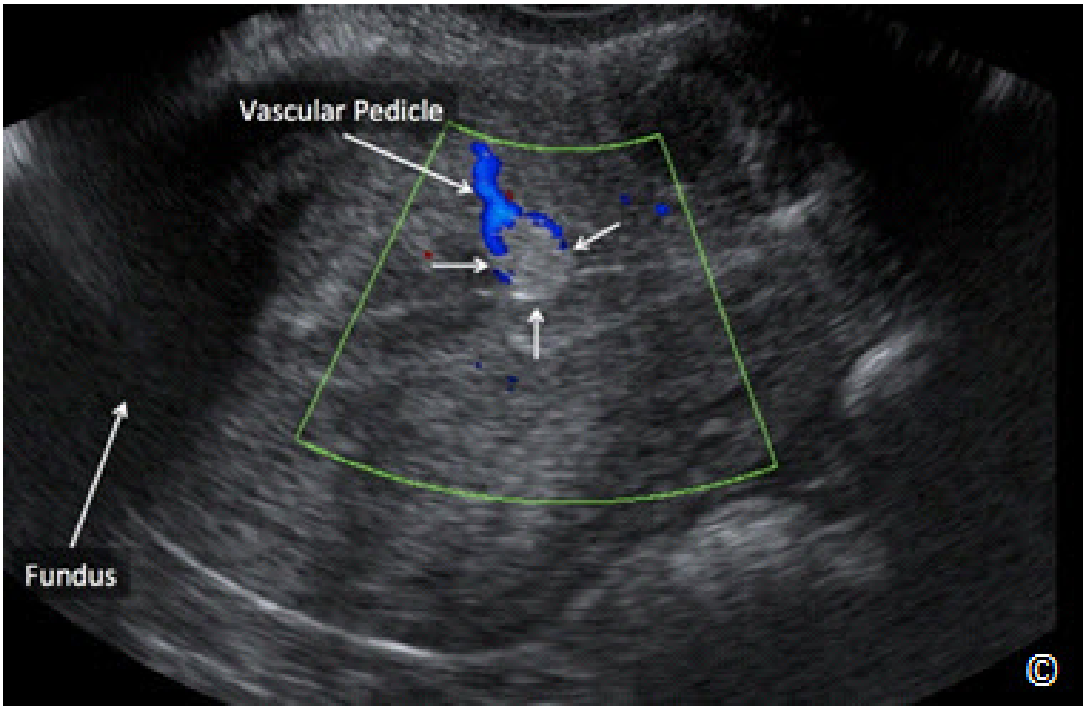

Hình 11.35: Siêu âm qua ngã âm đạo với Doppler màu ở mặt cắt dọc giữa tử cung cho thấy một polyp nội mạc tử cung nhỏ (mũi tên). Lưu ý hồi âm của polyp cao hơn so với cơ tử cung và sự hiện diện của cuống mạch máu (Vascular Pedicile) trên Doppler màu. Đáy tử cung (Fundus) được dán nhãn để định hướng hình ảnh.

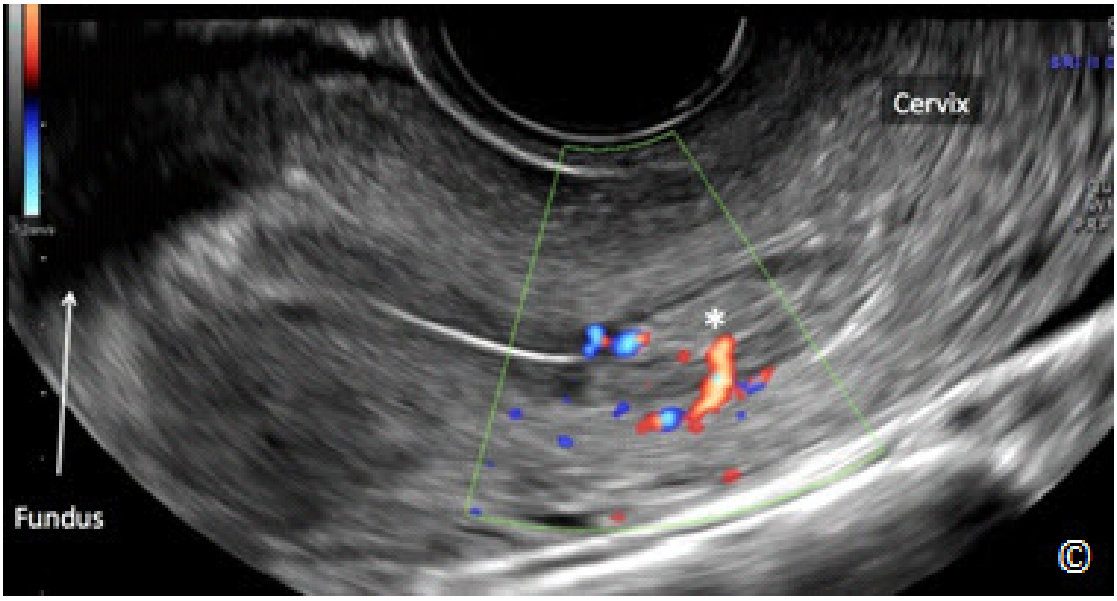

Hình 11.36: Siêu âm qua ngã âm đạo với Doppler màu ở mặt cắt dọc giữa tử cung cho thấy một polyp nội mạc tử cung (dấu hoa thị) ở đoạn eo của khoang nội mạc. Lưu ý sự hiện diện của cuốn mạch máu trên Doppler màu. Đáy tử cung (Fundus) được gắn nhãn để định hướng hình ảnh.

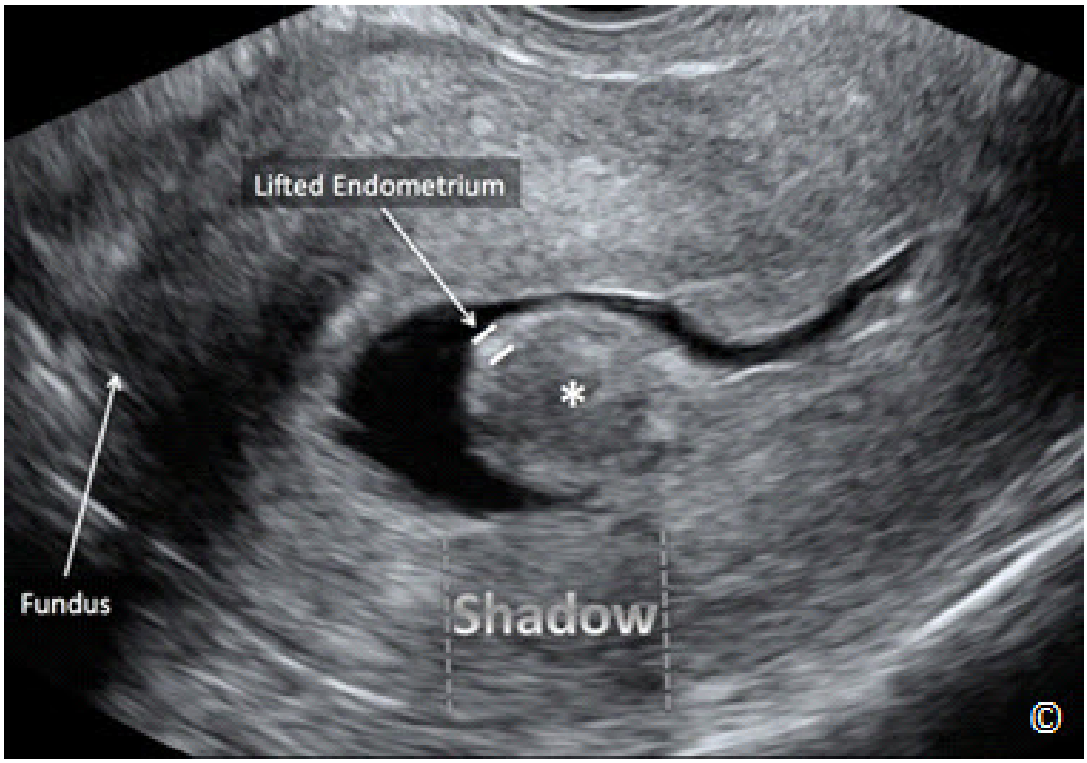

Hình 11.37: Siêu âm qua ngã âm đạo với Doppler màu ở mặt cắt dọc giữa tử cung cho thấy một u xơ tử cung dưới niêm mạc (dấu hoa thị). Lưu ý hồi âm của u xơ tử cung dưới niêm tương đượng với cơ tử cung. Nội mạc tử cung bị đội lên (dấu bằng) bao quanh u xơ trong khoang nội mạc. Chú ý bóng lưng (shadow-mũi tên đứt đoạn) của u xơ tử cung. Đáy tử cung (Fundus) được gắn nhãn để định hướng hình ảnh.

BẢNG 11.8	Các đặc điểm siêu âm giúp phân biệt Polyp nội mạc tử cung và u xơ tử cung dưới niêm mạc

- Polyp nằm hoàn toàn trong khoang nội mạc tử cung trong khi u xơ tử cung kéo dài đến lớp cơ tử cung
- Độ hồi âm của polyp tương tự lớp nội mạc tử cung trong khi độ hồi âm của u xơ tử cung tương tự cơ tử cung (kém hơn)
- Polyp thường có một cuống mạch máu nhìn thấy được trên Doppler màu và cấu trúc echo đồng nhất
- U xơ tử cung đội vào lớp nội mạc tử cung
- U xơ tử cung thường có bóng lưng

Dính Lòng Tử Cung Và Sót Thai Sót Nhau

Một số bệnh lý khác của nội mạc có thể chẩn đoán bằng siêu âm bơm nước buồng tử cung bao gồm dính lòng tử cung (intrauterine adhesions) và sót thai sót nhau (retained products of conception-RPOC). Dính lòng tử cung thấy rõ trên siêu âm bơm nước buồng tử cung như một dải echo dày (kích thước dày hoặc mỏng) bám vào thành nội mạc (**Hình 11.38**). Siêu âm bơm nước buồng tử cung là phương tiện hình ảnh tốt nhất để chẩn đoán dính lòng tử cung (33) được cân nhắc ở những bệnh nhân có can thiệp dụng cụ vào buồng tử cung trước đó. Sót thai sót nhau có hình ảnh là một khối echo dày trong lòng tử cung (**Hình 11.39**). Thường gặp ở những phụ nữ sau phá thai, sẩy thai hoặc sau sanh.

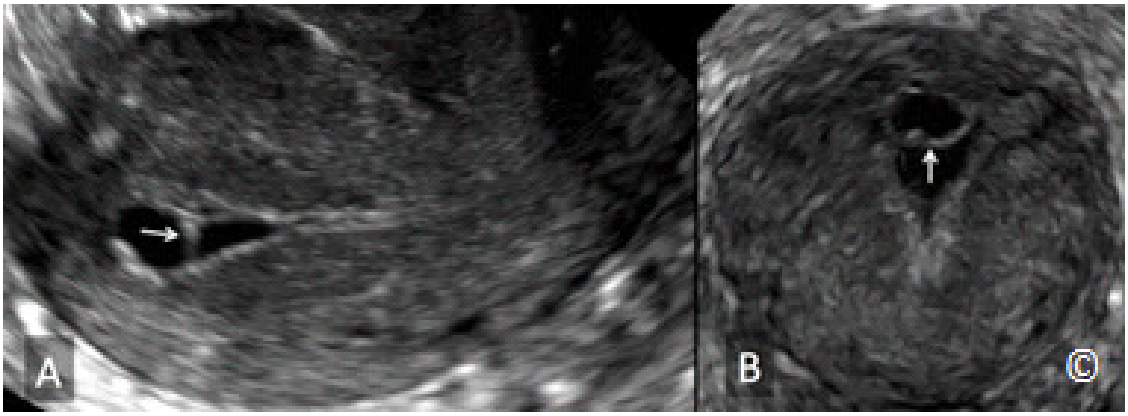

Hình 11.38: Siêu âm bơm nước buồng tử cung ở một bệnh nhân nghi ngờ có dính buồng tử cung. Lưu ý sự hiện diện của lớp màng mỏng trong mặt phẳng dọc (mũi tên A) và ngang (mũi tên B). Các mặt phẳng này có được từ siêu âm 3D thể tích.

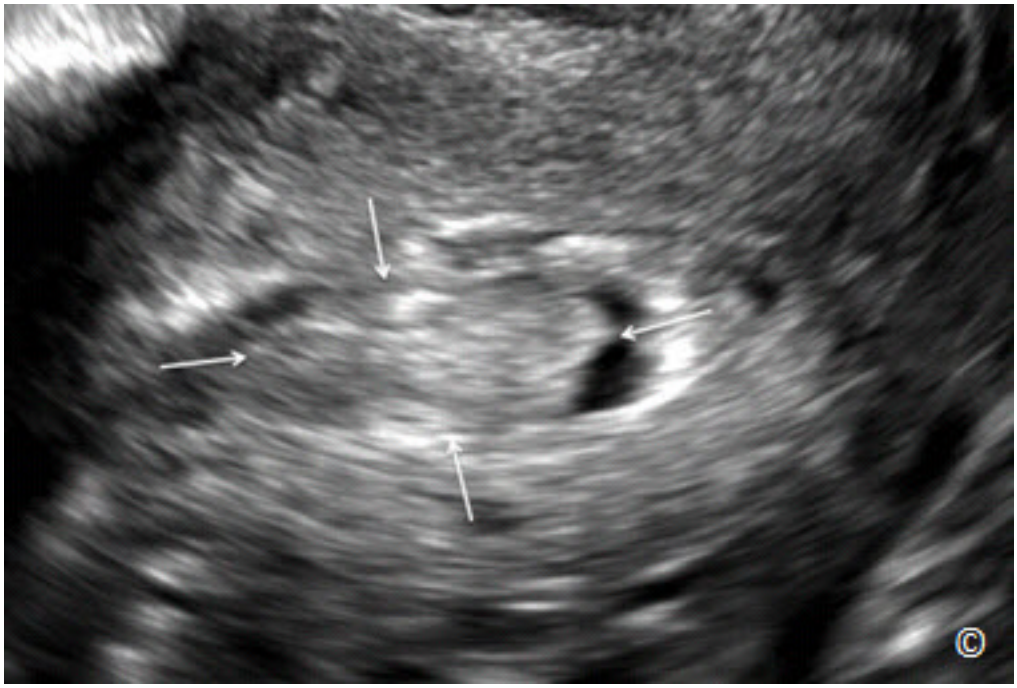

Hình 11.39: Siêu âm bơm nước buồng tử cung ở mặt phẳng dọc giữa cho thấy một khối echo dày (mũi tên) nghi ngờ sót thai hoặc sót nhau. Bệnh nhân này sanh khó 5 tuần trước.

Tăng Sản Nội Mạc Tử Cung Và Ung Thư

Ung thư nội mạc tử cung (endometrial cancer) là loại ung thư phụ khoa thường gặp nhất ở Mỹ với triệu chứng thường gặp nhất là xuất huyết âm đạo (34,35). Khi phụ nữ mãn kinh có xuất huyết âm đạo, cần tiếp cận một cách hệ thống để loại trừ ung thư nội mạc tử cung và tăng sản nội mạc tử cung (hyperplasia). Nếu nội mạc tử cung dày từ 4mm trở xuống trên siêu âm qua ngã âm đạo ở phụ nữ xuất huyết hậu mãn kinh có thể giúp loại trừ ung thư nội mạc tử cung và không cần tiến hành các phương pháp đánh giá nội mạc sâu hơn. Do đó, siêu âm qua ngã âm đạo là phương pháp tiếp cận đầu tiên để đánh giá và theo dõi chảy máu sau mãn kinh. Nếu nội mạc tử cung dày trên 4mm, cần thực hiện những phương pháp đánh giá nội mạc tử cung sâu hơn bao gồm: sinh thiết nội mạc, siêu âm bơm nước buồng tử cung và nội soi buồng tử cung. Nếu sinh thiết nội mạc được thực hiện đầu tiên nhưng mẫu mô không đủ để chẩn đoán thì có thể kết hợp siêu âm qua ngã âm đạo và nếu nội mạc tử cung dày < 4mm thì không cần đánh giá thêm (36). Nội mạc tử cung dày > 4mm ở phụ nữ không triệu chứng không có ý nghĩa rõ ràng và không nên làm gì thêm nếu bệnh nhân không nằm trong nhóm nguy cơ cao ung thư nội mạc tử cung (37). Điều quan trọng cần lưu ý là chỉ nên đo độ dày nội mạc ở mặt phẳng dọc giữa tử cung (midsagital plane) với nội mạc từ vùng đáy đến vùng thân/cổ tử cung được quan sát rõ (**Hình 11.13**). Nếu không cắt được mặt phẳng này hoặc không thể quan sát rõ bề dày của nội mạc tử cung thì siêu âm qua ngã âm đạo không được dùng để đánh giá nội mạc ở phụ nữ xuất huyết hậu mãn kinh và phải thay thế bằng phương pháp khác. Giá trị của việc sử dụng siêu âm qua ngã âm đạo như một phương pháp sàng lọc ung thư nội mạc tử cung chưa được chứng minh vì vậy không nên áp dụng trên lâm sàng.

Tăng sản nội mạc tử cung (Hyperplasia) có thể lan tỏa hoặc khu trú. Trên siêu âm bơm nước buồng tử cung, tăng sản nội mạc lan tỏa biểu hiện là sự dày lên của nội mạc tử cung. Trong khi đó tăng sản nội mạc tử cung khu trú biểu hiện là một khối echo dày có đáy rộng nhưng không gây biến dạng vùng chuyển tiếp nội mạc-cơ tử cung. Đôi khi khó hẩn đoán phân biệt giữa tăng sản nội mạc tử cung khu trú và polyp nội mạc tử cung. Ung thư nội mạc tử cung có các đặc điểm siêu âm tương tự tăng sản nội mạc tử cung hoặc một polyp lớn, tuy nhiên ung thư có xâm lấn cơ tử cung và một số trường hợp có thể nhìn thấy trên siêu âm. **Hình 11.40** đến **11.42** cho thấy hình ảnh siêu âm của ung thư nội mạc và tử cung.

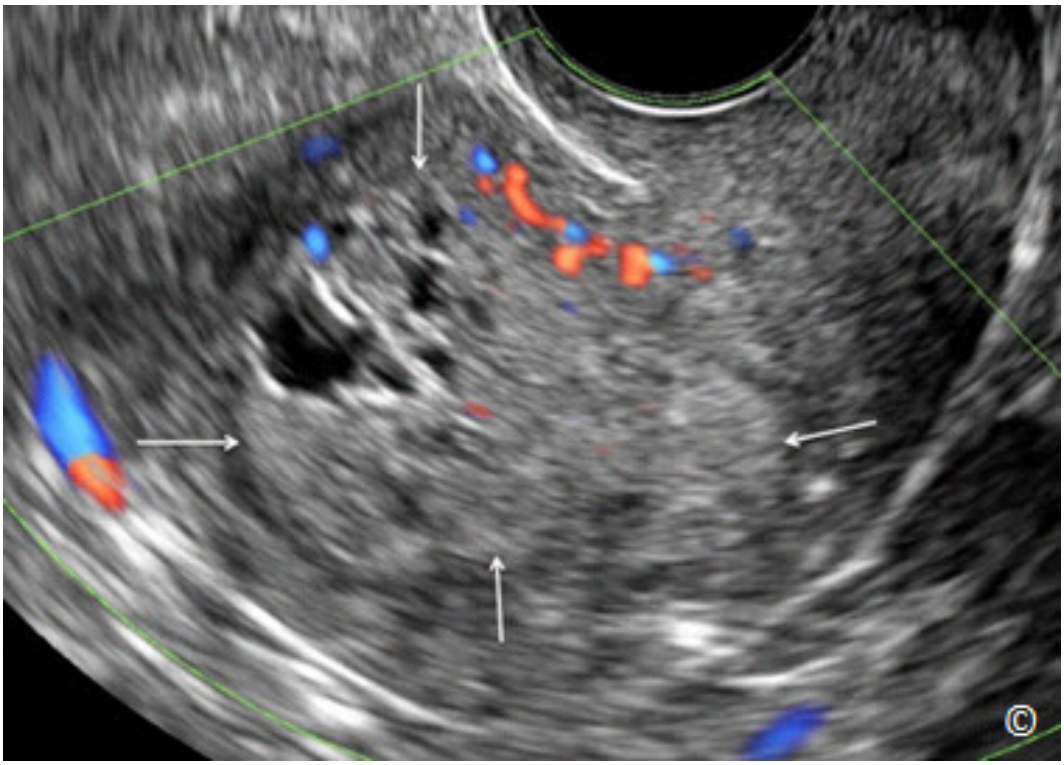

Hình 11.40: Siêu âm tử cung qua ngã âm đạo tử cung với mặt phẳng đứng dọc ở bệnh nhân ung thư nội mạc tử cung. Lưu ý nội mạc tử cung dày và không đồng nhất (mũi tên).

Hình 11.41: Siêu âm bơm nước buồng tử cung với mặt phẳng đứng dọc ở bệnh nhân ung thư nội mạc tử cung. Lưu ý có nhiều chồi trong khoang nội mạc tử cung (mũi tên).

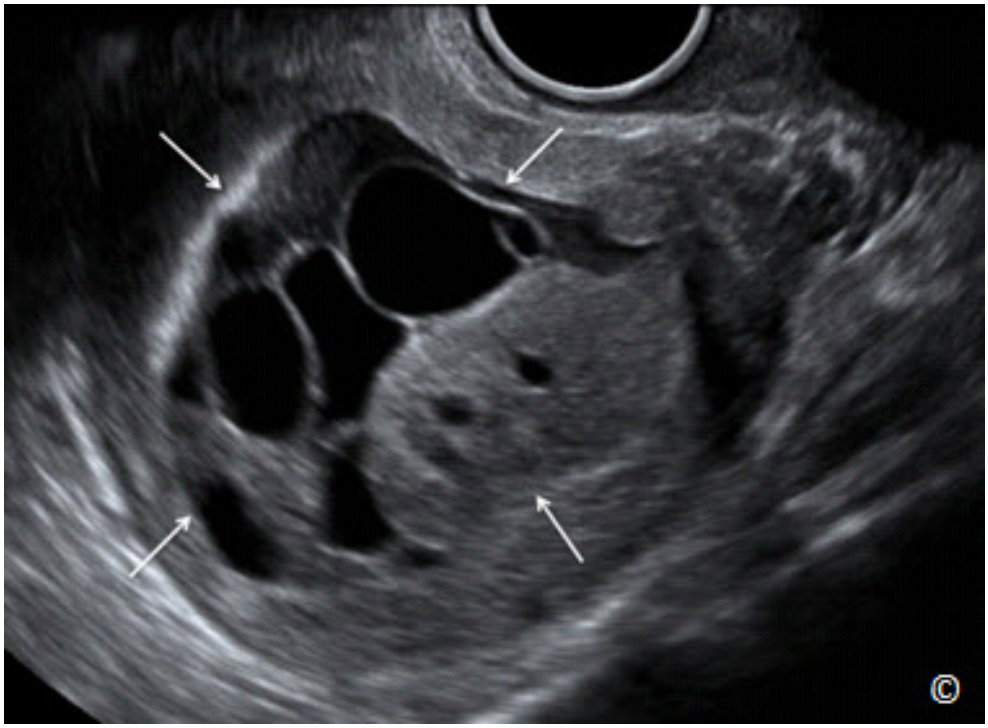

Hình 11.42: Siêu âm bơm nước buồng tử cung với mặt phẳng đứng dọc ở bệnh nhân có khối u tử cung. Lưu ý bệnh học của khối hỗn hợp (mũi tên) là sarcoma tử cung

Dị Dạng Động Tĩnh Mạch

Dị dạng động tĩnh mạch tử cung (AVM-ateriovenous malformations) khi có sự thông nối trực tiếp giữa hệ thống động mạch và tĩnh mạch tử cung và là một bất thường hiếm gặp. Thường xảy ra sau các can thiệp dụng cụ vào buồng tử cung (hay gặp trong sẩy thai hoặc sanh non). Đôi khi, chúng có liên quan đến bệnh lý ác tính, nhiễm trùng hoặc sót thai sót nhau trong thai trứng (38,39). AVM cũng có thể bẩm sinh, dạng nảy ít gặp hơn và ít triệu chứng hơn dạng mắc phải (40).

Biểu hiện lâm sàng thường gặp của AVM là xuất huyết âm đạo nhiều ở bệnh nhân có can thiệp dụng cụ vào buồng tử cung sau khi mang thai. Các triệu chứng khác ít gặp hơn bao gồm đau vùng chậu (pelvic pain) và đau khi giao hợp (dyspareunia). Chẩn đoán AVM tốt nhất qua siêu âm ngã âm đạo với Doppler màu hoặc Doppler xung. Trên siêu âm thang xám, AVM là những vùng phản âm trống (anechoic), bờ không đều, thường nằm trong cơ tử cung gần vùng chuyển tiếp với nội mạc tử cung (**Hình 11.43**). Trên siêu âm Doppler màu cho hình ảnh dòng chảy xoáy (turbulent flow) bên trong những vùng phản âm trống (**Hình 11.44**) và Doppler xung cho thấy dòng chảy có vận tốc cao, trở kháng thấp (**Figure 11.45**). Siêu âm Doppler màu và Doppler xung hữu ích trong việc chẩn đoán AVM và giúp phân biệt với giả phình mạch (pseudoaneurysm). Giả phình mạch cũng có thể xuất hiện sau can thiệp dụng cụ vào buồng tử cung, có dòng máu xoáy bên trong động mạch, có vận tốc cao và trở kháng cao trên siêu âm Doppler màu và Doppler xung (41).

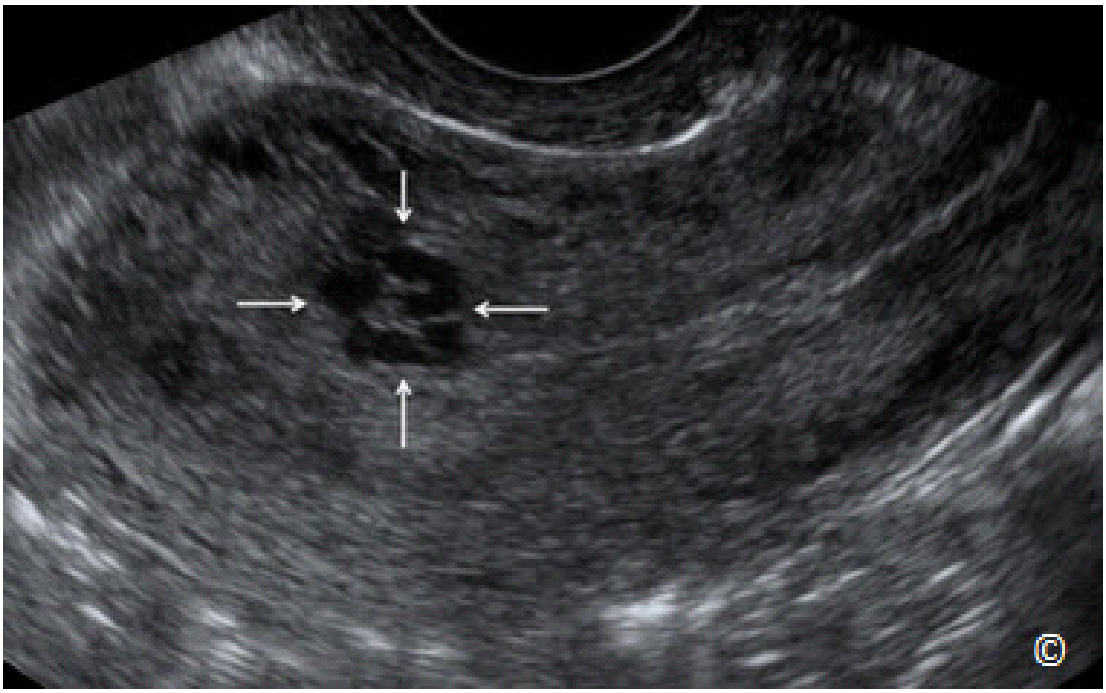

Hình 11.43: Siêu âm qua ngã âm đạo ở mặt cắt dọc tử cung cho thấy dị dạng động tĩnh mạch (AVM-ateriovenous malformations) (mũi tên). Lưu ý hình ảnh siêu âm của AVM là những vùng echo trống có bờ không đều nằm trong cơ tử cung gần vùng chuyển tiếp với nội mạc tử cung.

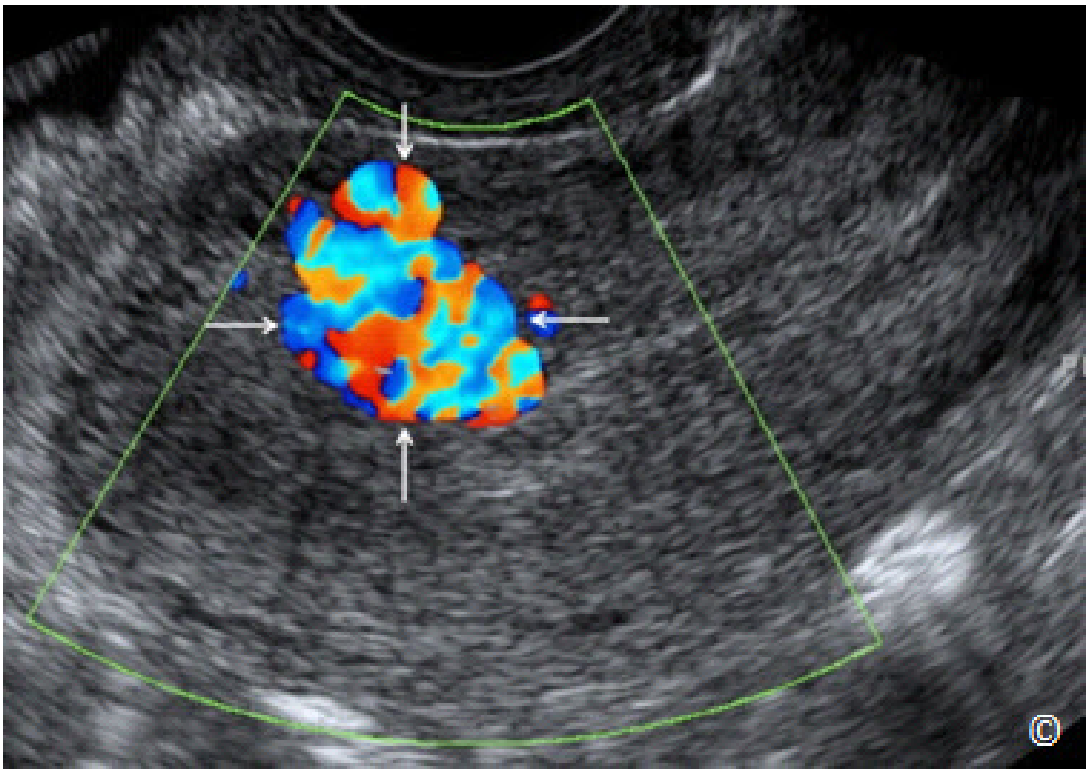

Hình 11.44: Siêu âm Doppler màu qua ngã âm đạo ở mặt cắt dọc tử cung dị dạng động tĩnh mạch ở **Hình 11.43** (mũi tên). Lưu ý sự hiện diện của dòng máu xoáy bên trong AVM.

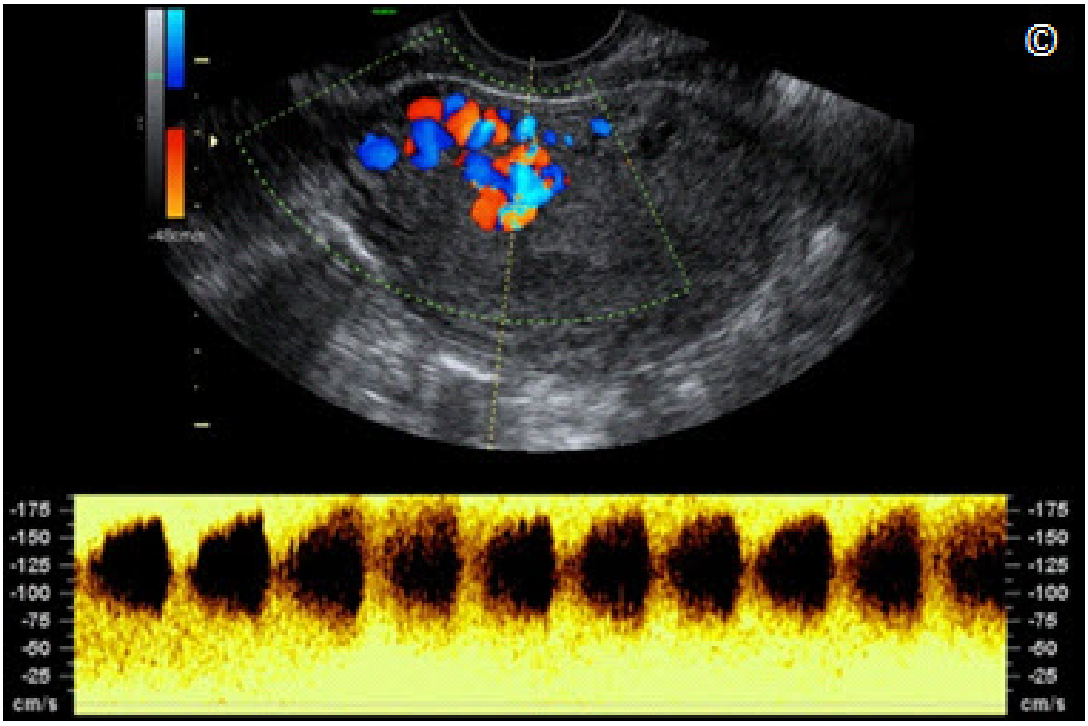

Hình 11.45: Siêu âm qua ngã âm đạo phổ Doppler màu và Doppler xung ở mặt cắt dọc tử cung dị dạng động tĩnh mạch ở **Hình 11.43** (mũi tên). Lưu ý dạng sóng dòng chảy có trở kháng thấp, vận tốc cao (100 cm/giây).

AVM nên được điều trị bảo tồn nếu bệnh nhân không ra máu nhiều và tình trạng thiếu máu không đáng kể. Theo kinh nghiệm của chúng tôi và một số chuyên gia khác đề nghị điều trị bảo tồn bệnh nhân có AVM với thời gian từ 2 – 5 tháng (42). Thuyên tắc động mạch qua catheter là phương pháp được ưa chuộng nếu điều trị bảo tồn thất bại hoặc trong trường hợp ra máu nhiều. Thuyên tắc động mạch qua catheter được báo cáo thành công với tỷ lệ 50 – 70% (43). Tiên lượng lâu dài tốt (khả năng có thai) ở những phụ nữ AVM thoái triển sau điều trị bảo tồn hoặc thuyên tắc động mạch (44).

CLIP 11.1

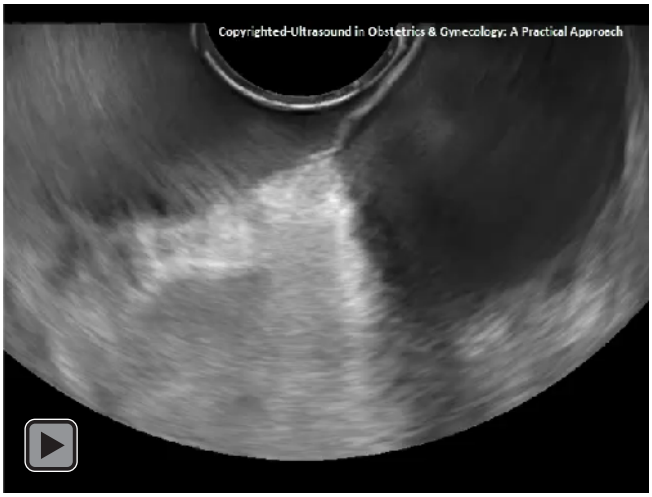
Copyrighted-Ultrasound in Obstetrics & Gynecology: A Practical Approach

Tài liệu tham khảo:

1) AIUM practice guideline for the performance of pelvic ultrasound examinations. American Institute of Ultrasound in Medicine. J Ultrasound Med. 2010;29 (1):166-72.
2) AIUM practice guideline for ultrasonography in reproductive medicine. American Institute of Ultrasound in Medicine; Society for Reproductive Endocrinology and Infertility; American Society of Reproductive Medicine. J Ultrasound Med. 2009;28(1):128-37.
3) Bonnamy L, Marret H, Perrotin F, Body G, Berger C, Lansac J. Sonohysterography: a prospective survey of results and complications in 81 patients. Eur J Obstet Gynecol Reprod Biol 2002;102:42-47.
4) Merz E, Miric-Tesanic D, Bahlmann F, Weber G, Wellek S. Sonographic size of uterus and ovaries in pre- and postmenopausal women. Ultrasound Obstet Gynecol. 1996;7(1):38-42.
5) Fleischer AC, Kalemeris GC, Entman SS. Sonographic depiction of the endometrium during normal cycles. Ultrasound Med Biol. 1986;12(4):271-7.
6) Santolaya-Forgas J. Physiology of the menstrual cycle by ultrasonography. J Ultrasound Med. 1992;11(4):139-42.
7) Duijkers IJ, Klipping C.Ultrasonographic assessment of endocervix and cervical mucus in ovulatory menstrual cycles. Eur J Obstet Gynecol Reprod Biol. 2000;93(1):13-7.
8) R Azziz. Adenomyosis: current perspectives. Obstet Gynecol Clin North Am 1989;16:221-35.
9) Sakhel K, Abuhamad A. Sonography of Adenomyosis. J Ultrasound Med 2012 May;31(5):805-8.
10) Botsis D, Kassanos D, Antoniou G, Pyrgiotis E, Karakitsos P, Kalogirou D. Adenomyoma and leiomyoma: differential diagnosis with transvaginal sonography. J Clin Ultrasound. 1998;26(1):21-5.
11) Chiang CH, Chang MY, Hsu JJ. Tumor vascular pattern and blood flow impedance in the differential diagnosis of leiomyoma and adenomyosis by color Doppler sonography. *J Assist Reprod Genet*. 1999;16(5):268-75.
12) Acien P, Acien M, Sanchez-Ferrer ML. Complex malformations of the female genital tract. New types and revision of classification. Hum Reprod 2004; 19:2377-2384
13) Raga F, Bauset C, Remohi J, Bonilla-Musoles F, Simon C, Pellicer A. Reproductive impact of congenital Mullerian anomalies. Hum Reprod 1997;12(10):2277-2281
14) Rock JA and Schlaff WD. The obstetric consequences of uterovaginal anomalies. Fertil Steril 1985; 43:681
15) Ludmir J, Samuels P, Brooks S. Pregnancy outcome of patients with uncorrected uterine anomalies managed in a high risk obstetric setting. Obstet Gynecol 1990; 75:906
16) The American Fertility Society. The American Fertility Society classifications on adnexal adhesions, distal tubal occlusion, tubal occlusion secondary to tubal ligation, tubal pregnancies, Mullerian anomalies and intrauterine adhesions. Fertil Steril 1988;49:944-955.

17) Pellerito JS,McCarthy SM, Doyle MB, Glickman MG, DeCherney AH. Diagnosis of uterine anomalies: relative accuracy of MR imaging, endovaginal ultrasound, and hysterosalpingography. Radiology 1992; 183:795-800.
18) Bocca SM, Abuhamad AZ. Use of 3-dimensional sonography to assess uterine anomalies. J Ultrasound in Medicine2013;32:1.
19) Randolph J, Ying Y, Maier D, Schmidt C, Riddick D. Comparison of real time ultrasonography, hysterosalpingography, and laparoscopy/hysteroscopy in the evaluation of uterine abnormalities and tubal patency. Fertil Steril 1986; 5:828-832.
20) Salim R, Woelfer B, Backos M, Regan L, Jurkovic D. Reproducibility of three-dimensional ultrasound diagnosis of congenital uterine anomalies.Ultrasound Obstet Gynecol 2003; 21:578–582.
21) Abuhamad A, Singleton S, Zhao Y, Bocca S. The Z technique: an easy approach to the display of the mid-coronal plane of the uterus in volume sonography. J Ultrasound Med 2006; 25:607-612.
22) Deutch T, Bocca S, Oehninger S, et al. Magnetic resonance imaging versus three-dimensional transvaginal ultrasound for the diagnosis of Mullerian anomalies. Fertil Steril 2006;86:S308
23) Bocca S, Abuhamad A. Use of 3-Dimensional Sonography to Assess Uterine Anomalies. J Ultrasound Med 2013;32:1-6.
24) Deutch TD, Abuhamad AZ. The role of 3-dimensional ultrasonography and magnetic resonance imaging tin the diagnosis of mullerian duct anomalies: a review of the literature. J Ultrasound Med 2008;27(3):413-23.
25) Bocca SM, Oehninger S, Stadtmauer L, Agard J, Duran H, Sarhan A, Horton S, Abuhamad A. Prospective study to evaluate the costs, accuracy, risks and benefits of 3D ultrasound compared to other imaging modalities in women with intrauterine lesions. J Ultrasound Med 2012;31:81-85.
26) Baird DD, Dunson DB, Hill MC, Cousins D, Schectman JM. High cumulative incidence of uterine leiomyoma in black and white women: ultrasound evidence. Am J Obstet Gynecol 2003;188:100-7.
27) Catherino WH, Parrott E, Segars J. Proceedings from the National Institute of Child Health and Human Development conference on the Uterine Fibroid Research Update Workshop. Fertil Steril 2011;95:9-12
28) Munro MG, Critchley HO, Broder MS, Fraser IS. FIGO classification system (PALM-COEIN) for causes of abnormal uterine bleeding in nongravid women of reproductive age. FIGO Working Group on Menstrual Disorders. Int J Gynaecol Obstet 2011;113:3–13.
29) ACOG Practice Bulletin on Diagnosis of Abnormal Uterine Bleeding in Reproductive-Aged Women. Number 128, July 2012.
30) N O'Connoll LP, Fries MH, Aeringue E, Brehm W. Triage of abnormal postmenopausal bleeding: a comparison of endometrial biopsy and transvaginal sonohysterography versus fractional curettage with hysteroscopy. Am J Obstet Gynecol 1998;178:956-61.

31) Schwarzler P, Concin H, Bosch H, Berlinger A, Wohlgenannt K, Collins WP, et al. An evaluation of sonohysterography and diagnostic hysteroscopy for the assessment of
32) Kelekci S, Kaya E, Alan M, Alan Y, Bilge U, Mollamahmutoglu L. Comparison of transvaginal sonography, saline infusion sonography, and office hysteronscopy in reproductive-aged women with or without abnormal uterine bleeding. Fertil Steril 2005;84:682–6.
33) Soares SR, Barbosa dos Reis MM, Camargos AF, Diagnostic accuracy of sonohysterography, transvaginal sonography, and hysterosalpingography in patients with uterine cavity diseases. Fertil Steril 2000;73:406-11.
34) American Cancer Society: Cancer Facts and Figures 2008. Atlanta, Georgia ACS: 2008. www.cancer.org/STT/2008CAFFFinalSecured.pdf
35) Goldstein RB, Bree RL, Benson CB, Benacerraf BR, Bloss JD, Carlos R et al. Evaluation of the woman with postmenopausal bleeding. Society of Radiologists in Ultrasound-Sponsored consensus conference statement. J Ultrasound Med 2001;20:1025-36
36) Bakour SH, Khan KS, Gupta JK. Controlled analysis of factors associated with insufficient samples on outpatient endometrial biopsy. BJOG 2000; 107:1312-4.
37) Fleischer AC, Wheeler JE, Lindsay I, Hendrix SL, Grabill S, Kravitz B. An assessment of the value of ultrasonographic screening for endometrial disease in postmenopausal women without symptoms. A J Obstet Gynecol 2001; 184:70-5.
38) Kwon JH, Kim GS. Obstetric iatrogenic arterial injuries of the uterus: diagnosis with US and treatment with transcatheter arterial embolization. Radiographics 2002; 22:35–46.
39) Yahi-Mountasser H, Collinet P, Nayama M, Boukerrou M, Robert Y, Deruelle P. Les malformations artério-veineuses intra-utérines. À propos de 4 cas. J Gynecol Obstet Biol Reprod (Paris) 2006; 35:614–20.
40) Bauer V, Briex M, De Meeus JB, Drouineau J, Ferrie JC, Magnin G. Malformation artérioveineuse congénitale de l’artère iliaque interne découverte au cours de la grossesse. J Gynecol Obstet Biol Reprod (Paris) 1993; 22:312–6.
41) S. Sanguin, S. Lanta-Delmas, A. Le Blanche, E. Grardel-Chambenoit, P. Merviel, J. Gondry, R. Fauvet. Diagnostic et traitement des malformations artério-veineuses utérines (MAVU) en 2011
42) Timmerman D, Van Den Bosch T, Peeraer K, Debrouwere E, Van Schoubroeck D, Stockx L, et al. Vascular malformations in the uterus: ultrasonographic diagnosis and conservative management. Eur J Obstet Gynecol Reprod Biol 2000; 92:171–8.
43) Kwon JH, Kim GS,: Obstetric iatrogenic arterial injuries of the uterus: Diagnosis with US and treatment with transcatheter arterial embolization. Radiographics 2002;22:35.
44) Delotte J, Chevallier P, Benoit B, Castillon JM, Bongain A. Pregnancy after embolization therapy for uterine arteriovenous malformation. Fertil Steril 2006;85:228.

SIÊU ÂM ĐÁNH GIÁ PHẦN PHỤ

Người dịch: BS Nguyễn Thị Thu Trang
Hiệu chỉnh: BS Hà Tố Nguyên

12

GIỚI THIỆU

Siêu âm là phương tiện chẩn đoán hình ảnh thích hợp trong đánh giá vùng chậu đặc biệt là bệnh lý tử cung và buồng trứng. Siêu âm có lợi thế hơn các phương tiện chẩn đoán hình ảnh khác như chụp cắt lớp vi tính và cộng hưởng từ vì chi phí thấp, tiện lợi và khả năng siêu âm đầu dò âm đạo có hình ảnh có độ phân giải cao tạo hình ảnh giải phẫu các cơ quan vùng chậu một cách chi tiết vượt trội. Ngoài ra, siêu âm đầu dò âm đạo có thể dùng như là sự thăm khám phụ khoa phụ trợ nhằm giúp đánh giá mối tương quan giữa các triệu chứng của bệnh nhân với vị trí giải phẫu chính xác trên siêu âm. Siêu âm Doppler màu và xung được dùng để đánh giá sự tưới máu của mô điều này giúp đánh giá đặc điểm vài khối choán chỗ phần phụ. Sự hiện diện khối choán chỗ ở phần phụ bất thường nên đánh giá chi tiết trên siêu âm. Siêu âm đánh giá mối liên quan giữa khối u phần phụ với tử cung và buồng trứng và các đặc điểm ác tính của khối u phần phụ.

BUỒNG TRỨNG BÌNH THƯỜNG

Siêu âm đánh giá buồng trứng tốt nhất là siêu âm ngã âm đạo vì siêu âm ngã âm đạo có độ phân giải cao cho hình ảnh chi tiết. Siêu âm ngã âm đạo thực hiện tốt nhất khi không có nước tiểu trong bàng quang. Siêu âm ngã bụng khi siêu âm ngã âm đạo không thực hiện được, siêu âm ngã bụng đánh giá buồng trứng bị hạn chế do độ phân giải của đầu dò bụng thấp hơn và bị các quai ruột che khuất.

Buồng trứng bình thường phát hiện tương đối dễ ở độ tuổi sinh sản. Hiện diện các nang noãn **(Hình 12.1)** hoặc nang hoàng thể giúp phân biệt buồng trứng với các cơ quan vùng chậu trên siêu âm. Vị trí giải phẫu điển hình của buồng trứng bình thường ở vùng chậu là nằm cạnh dây chằng rộng và nằm phủ lên trên tĩnh mạch hạ vị (**Hình 12.2**). Nhu động ruột giúp phân biệt giữa các cấu trúc di động và buồng trứng cố định. Các tác giả khuyên dùng siêu âm ngã âm đạo là bước tiếp theo để xác định vị trí của buồng trứng bình thường.

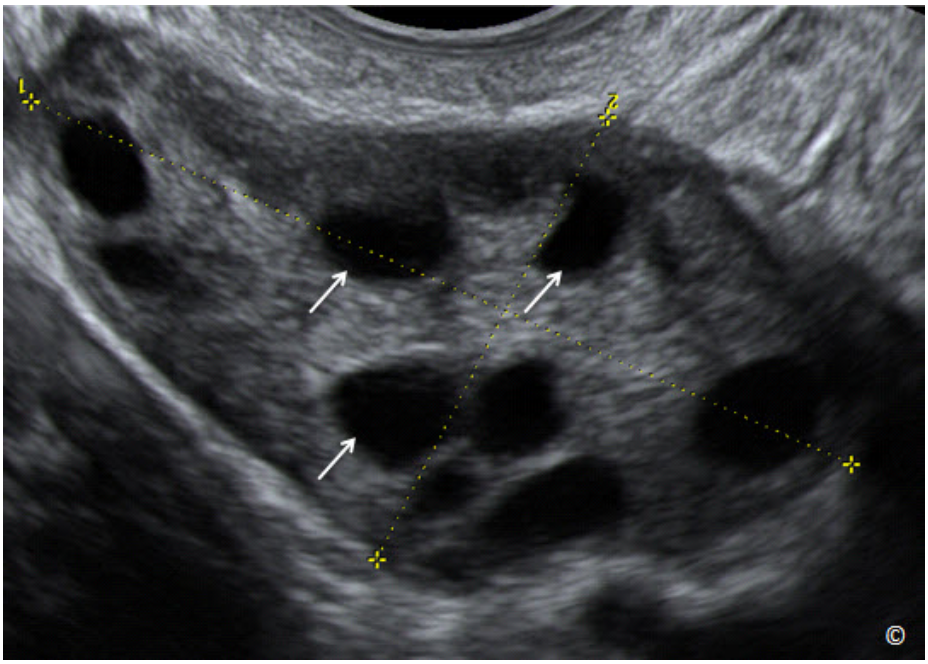

Hình 12.1: Siêu âm ngã âm đạo của buồng trứng bình thường. Chú ý sự hiện diện của nhiều nang noãn (mũi tên) giúp phân biệt buồng trứng với mô xung quanh. Hình được cung cấp bởi Dr. Bernard Benoit.

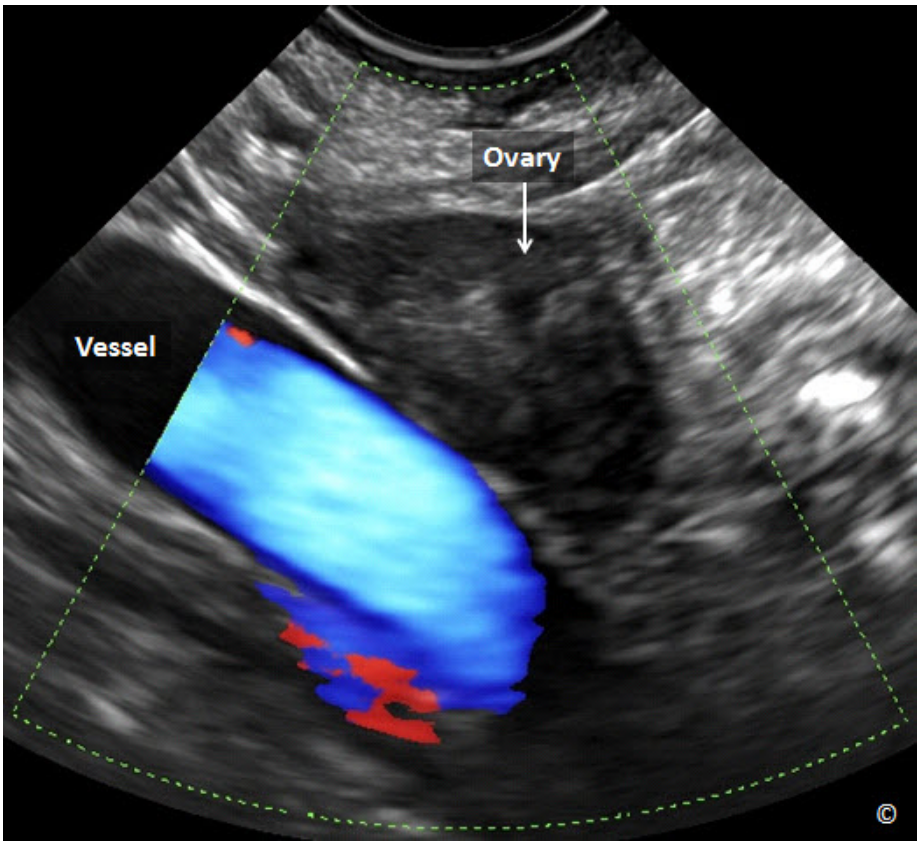

Hình 12.2: Siêu âm ngã âm đạo buồng trứng bình thường (được ghi chú thích). Chú ý vị trí giải phẫu của buồng trứng, nằm trên tĩnh mạch hạ vị (được ghi chú thích bởi bó mạch máu).

Bước Một: Đưa đầu dò âm đạo và thu được hình ảnh mặt cắt dọc chính giữa của tử cung (**Hình 12.3**).

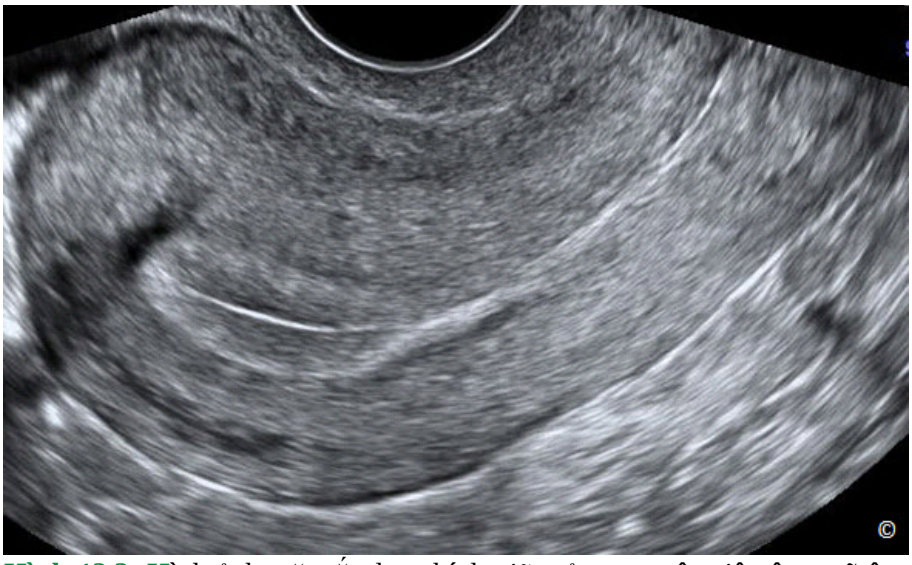

Hình 12.3: Hình ảnh mặt cắt dọc chính giữa tử cung trên siêu âm ngã âm đạo. Các chi tiết về hình ảnh tử cung trên siêu âm, xem chương 11.

Bước Hai: Xoay đầu dò âm đạo chín mươi độ và giữ mặt cắt ngang ở ngang mức đáy tử cung. (**Hình 12.4**). Đảm bảo rằng mặt cắt ngang ở mức đáy tử cung và không phải ở đoạn eo tử cung.

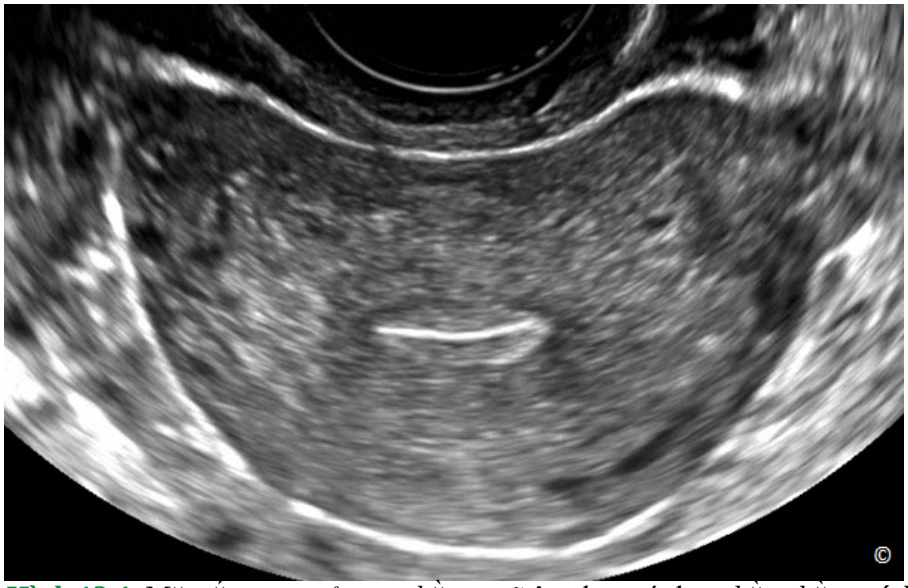

Hình 12.4: Mặt cắt ngang tử cung bằng ngã âm đạo, có được bằng bằng cách xoay đầu dò 90 độ từ mặt cắt dọc ngay chính giữa (xem **Hình 12.3**). Các chi tiết hơn về hình ảnh tử cung trên siêu âm, xem chương 11.

Bước Ba: Trong khi vẫn giữ đầu dò ở hướng cắt ngang, đưa đầu dò hướng về bên phải bệnh nhân, tìm buồng trứng phải – (giữ đầu dò áp sát hoặc chạm mặt trong đùi trái bệnh nhân). Đi theo dây chằng buồng trứng phải để tìm vị trí giải phẫu buồng trứng phải (**Hình 12.5** và **12.6**). Buồng trứng phải nằm trên tĩnh mạch hạ vị (**Hình 12.2**). Lập lại thao tác như trên để tìm buồng trứng trái. **Clip 12.1** đoạn phim cho thao tác này.

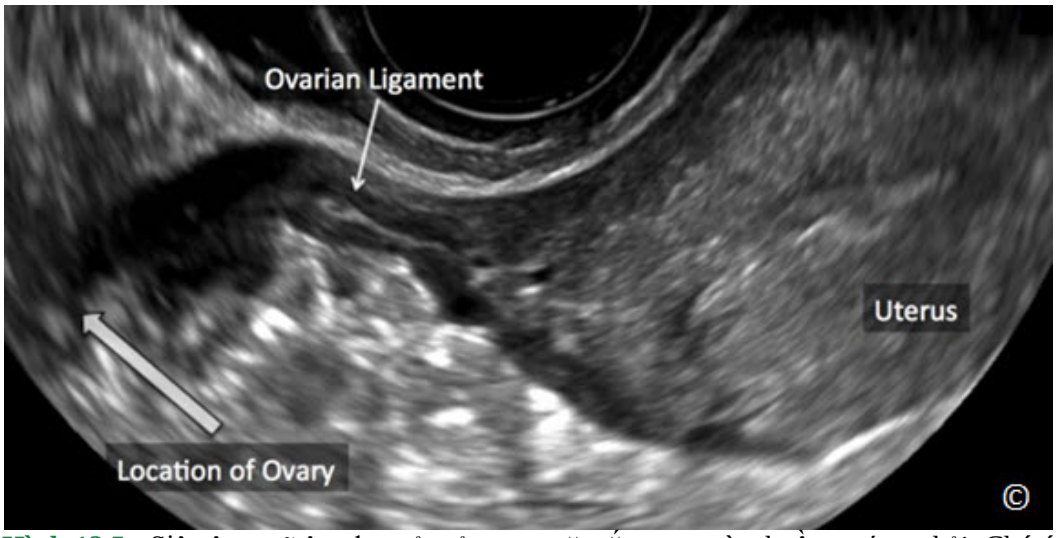

Hình 12.5: Siêu âm ngã âm đạo của tử cung mặt cắt ngang tìm buồng trứng phải. Chú ý rằng nếu bạn đi theo dây chằng buồng trứng (được ghi chú thích) thường dẫn đến buồng trứng cùng bên.

Kích thước của buồng trứng bình thường hơi thay đổi theo chu kì kinh nguyệt cũng như theo tuổi. Buồng trứng nên đo kích thước 3 chiều trên siêu âm: chiều ngang, dài và trước sau trên hai mặt phẳng (**Hình 12.7 A** và **B**). Buồng trứng có hình bầu dục (giống trứng gà) và điển hình chứa các nang noãn đặc biệt trong độ tuổi sinh đẻ (xem **Hình 12.1**). Buồng trứng có thể không thấy ở một vài người. Điều này thường gặp trước tuổi dậy thì, sau mãn kinh, hoặc có u xơ tử cung lớn làm che khuất phần phụ. Ở phụ nữ đã cắt tử cung, buồng trứng khó quan sát do các quai ruột sẽ lấp vào khoang chứa tử cung gây khó thấy buồng trứng. Tai vòi bình thường không thấy được trên siêu âm trừ khi có bệnh lý.

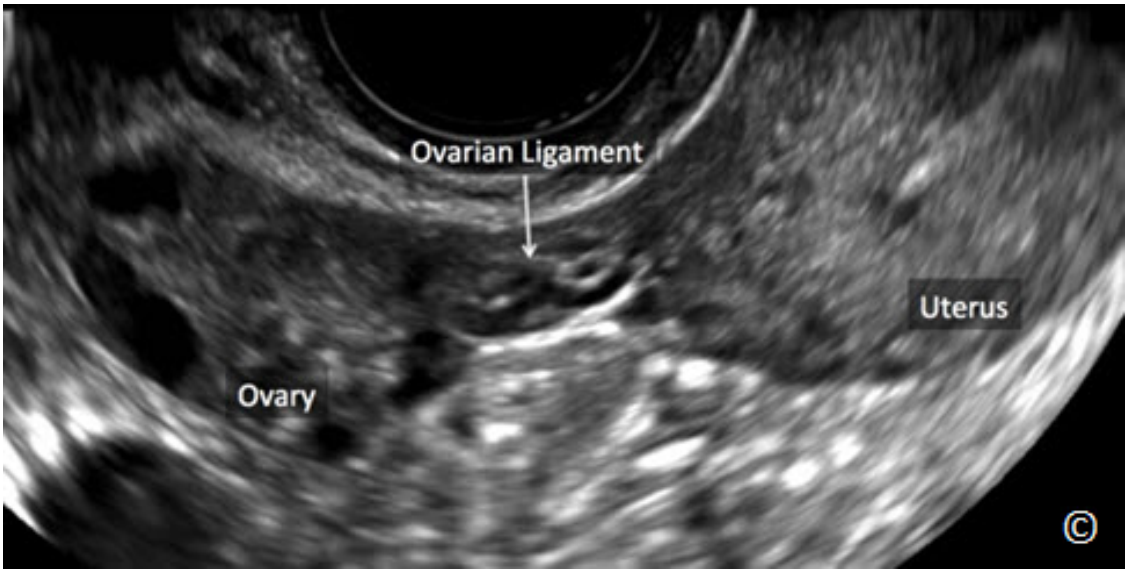

Hình 12.6: Siêu âm ngã âm đạo tử cung ở mặt cắt ngang hiện diện dây chằng buồng trứng và buồng trứng. Chú ý mối liên quan giữa mặt cắt ngang của tử cung (tử cung), dây chằng buồng trứng và buồng trứng (cả hai được ghi chú thích). Bằng cách đi theo dây chằng buồng trứng sẽ tìm thấy buồng trứng. Xem chi tiết trong bài.

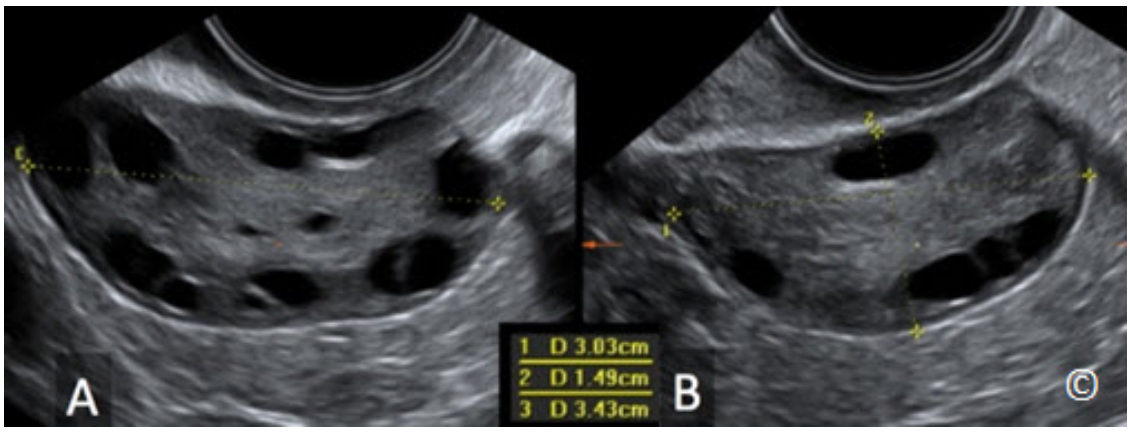

Hình 12.7 A và B: Siêu âm âm đạo đo buồng trứng theo 2 chiều; chiều dài A và chiều ngang (đo 1 trên hình B) và trước sau (đo số 2 trên hình B). Hình A và B ở hai mặt phẳng giao nhau. Hình được cung cấp bởi Dr. Bernard Benoit.

Bảng 12.1 Danh sách các khối u phần phụ thường gặp ở độ tuổi sinh đẻ. Đặc điểm hình ảnh chi tiết trên siêu âm được mô tả trong các phần tiếp theo.

BẢNG 12.1	Các khối choán chỗ phần phụ lành tính thường gặp ở độ tuổi sinh đẻ
- Nang đơn giản - U lạc nội mạc tử cung buồng trứng - U xơ tử cung có cuống - Áp xe phần phụ	- Xuất huyết trong nang buồng trứng - U bì - Ứ dịch tai vòi - Nang vùi phúc mạc

NANG ĐƠN GIẢN

Đặc điểm của một nang buồng trứng đơn giản bao gồm nang có vỏ bao tròn mỏng, bờ trơn láng và có sự truyền âm tốt (**Hình 12.8**). Thành vỏ bao trơn láng và không có chồi nhú (**Hình 12.8**). Thành phần bên trong nang không có cấu trúc hồi âm, dịch điển hình là dịch trong (**Hình 12.8**). Có sự hiện diện của mô buồng trứng quanh vỏ bao của nang là hình ảnh bình thường (**Hình 12.8**). Sự hiện diện của vách hoặc nhú bên trong nang (**Hình 12.9**) có thể là dấu hiệu ác tính và nên chuyển đến người làm siêu âm có kinh nghiệm để đánh giá chuyên sâu hơn về khối u.

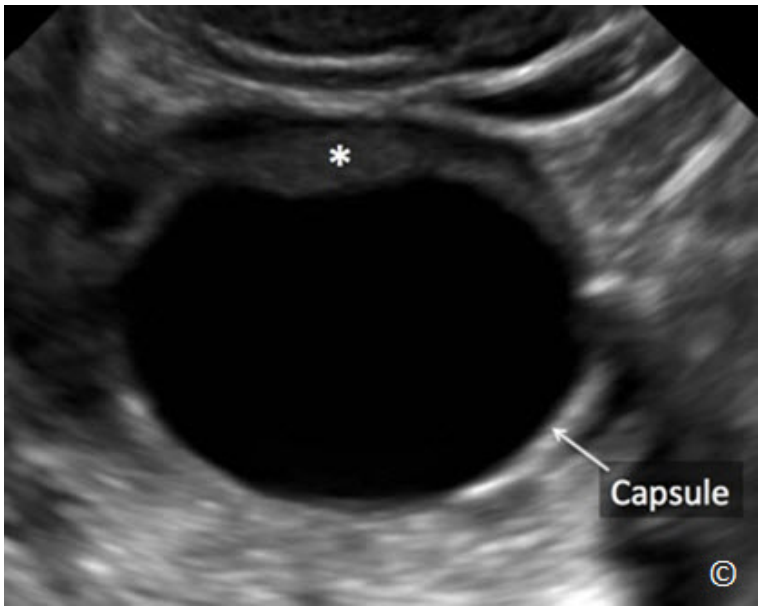

Hình 12.8: Siêu âm ngã âm đạo nang buồng trứng đơn giản. Chú ý rằng hiện diện vỏ bao mỏng tròn, trơn láng (được ghi chú thích) kèm với không có chồi nhú và có sự truyền âm tốt. Chú ý có mô buồng trứng (dấu hoa thị).

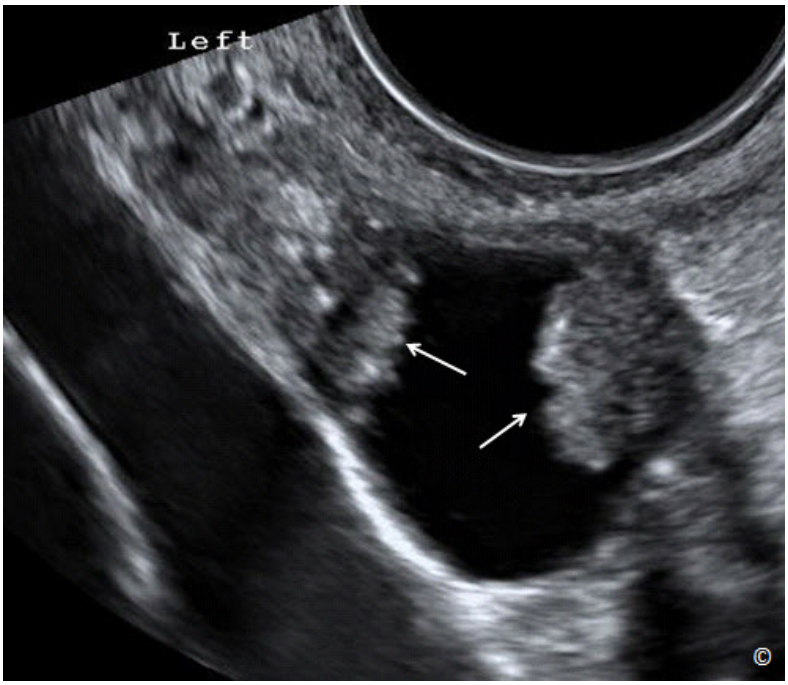

Hình 12.9:Siêu âm ngã âm đạo u phần phụ trái. Có các chồi nhú (mũi tên), đặc điểm nghi ngờ u ác tính và do đó đòi hỏi chuyển đến người siêu âm có kinh ngiệm.

XUẤT HUYẾT TRONG NANG BUỒNG TRỨNG

Xuất huyết trong nang buồng trứng, cũng thường xem là nang hoàng thể xuất huyết, do xuất huyết bên trong nang buồng trứng. Điều này đáng chú ý ở người phụ nữ đau bụng cấp ở phần tư dưới phải hoặc trái. Xuất huyết trong nang buồng trứng trãi qua các giai đoạn thay đổi của cục máu đông theo thời gian: ly giải, sự co cụm và sự tiêu hủy cục máu đông. Hình ảnh siêu âm của xuất huyết trong nang buồng trứng sẽ tùy thuộc vào giai đoạn thoái triển của thành phần bên trong nang. Ở các trường hợp xuất huyết trong nang buồng trứng có triệu chứng, hình ảnh trên siêu âm có giai đoạn cục máu giống như hình ảnh "u đặc buồng trứng", đây là nguyên nhân thường gặp của phẫu thuật không cần thiết.

Trong giai đoạn sớm, xuất huyết giống như khối mô đặc có thành mỏng trơn láng và có sự truyền âm tốt (**Hình 12.10**). Thành phần trong nang có độ phản âm thay đổi với các dãi sợi mạng lưới (**Hình 12-10**). Thời gian sau đó, cục máu co cụm và thành một lớp dịch tạo hình ảnh khác trên siêu âm (**Hình 12.11**). Tại thời điểm cục máu co cụm, cục máu đông có thể có hình ảnh tương tự như chồi nhú trong nang (**Hình 12.12**). Phân biệt sự co cục máu đông và chồi nhú của u ác tính rất là quan trọng. Chúng tôi đề xuất các đặc điểm để phân biệt:

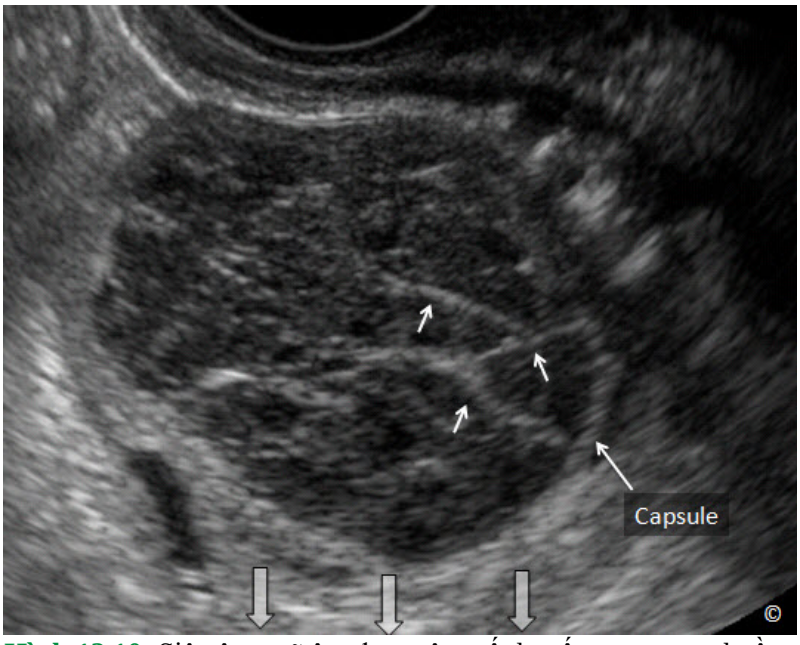

Hình 12.10: Siêu âm ngã âm đạo một xuất huyết trong nang buồng trứng. Hình ảnh mô đặc có vỏ bao trơn láng (được ghi chú thích) và sự truyền âm tốt (mũi tên lớn). Chú ý mức độ phản âm thay đổi và có các dãi sợi mạng lưới mỏng (mũi tên nhỏ).

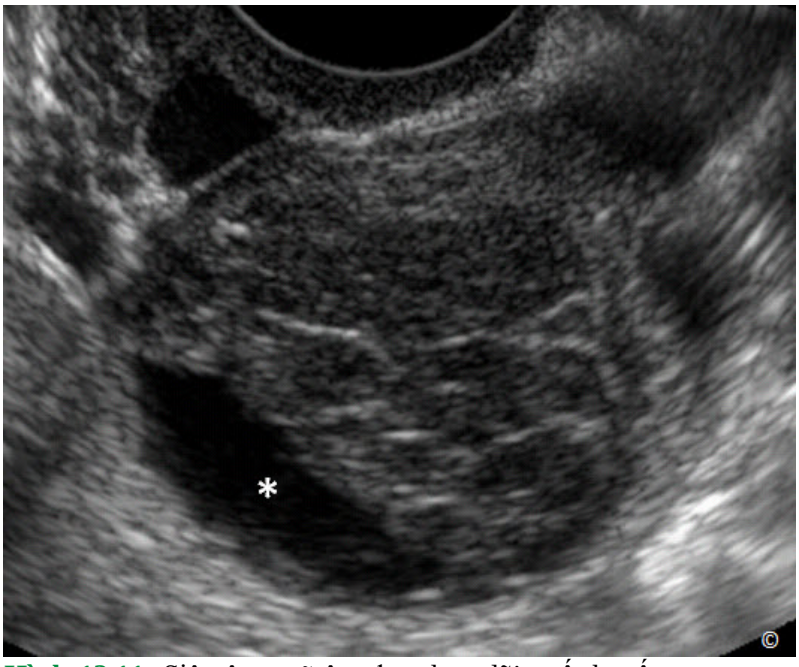

Hình 12.11: Siêu âm ngã âm đạo theo dõi xuất huyết trong nang buồng trứng hình 12.10. Hiện diện sự co cục máu đông (dấu hoa thị) cùng với sự hình thành một lớp dịch.

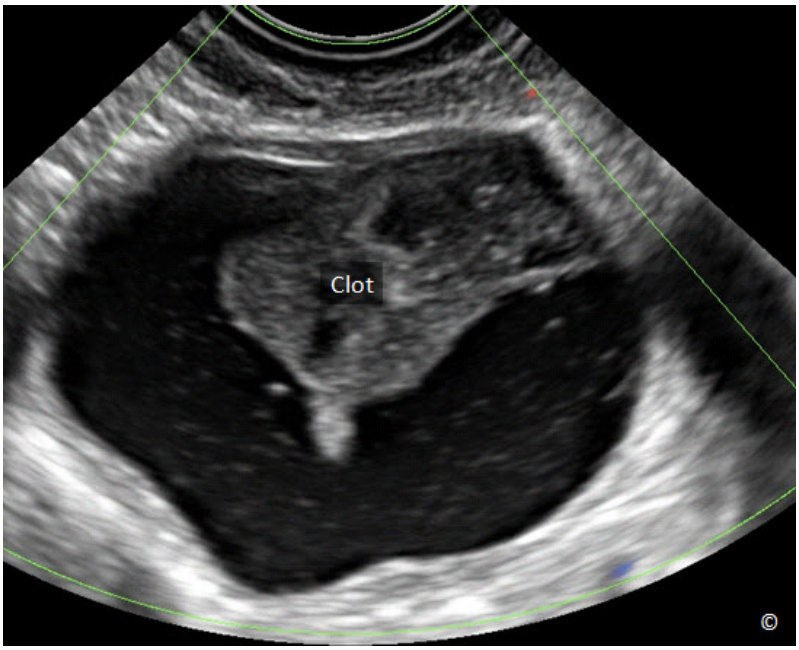

Hình 12.12: Siêu âm ngã âm đạo xuất huyết trong nang buồng trứng có sự co cục máu đông. Chú ý hình ảnh của cục máu co (được ghi chú thích) tương tự như một chồi nhú. Đọc phần mô tả các đặc điểm phân biệt cục máu co cụm và chồi nhú.

1) Cục máu đông trong nang buồng trứng (xuất huyết trong nang buồng trứng) không bao giờ có bất kì mạch máu nào bên trong trên siêu âm Doppler màu. Vì vậy chúng tôi khuyên dùng siêu âm Doppler màu (chỉnh vận tốc thấp khoảng 5-10cm/giây và độ lọc thấp) trên khối u phần phụ để đánh giá mạch máu. Không có mạch máu trong khối choán chỗ phần phụ cùng với hình ảnh của xuất huyết trong nang buồng trứng giúp khẳng định chẩn đoán (**Hình 12.13**). Trái lại, có mạch máu bên trong khối choán chỗ phần phụ (**Hình 12.14**) thì không phù hợp với một xuất huyết trong nang buồng trứng và nên được đánh giá sâu hơn bởi người siêu âm có kinh nghiệm hơn.

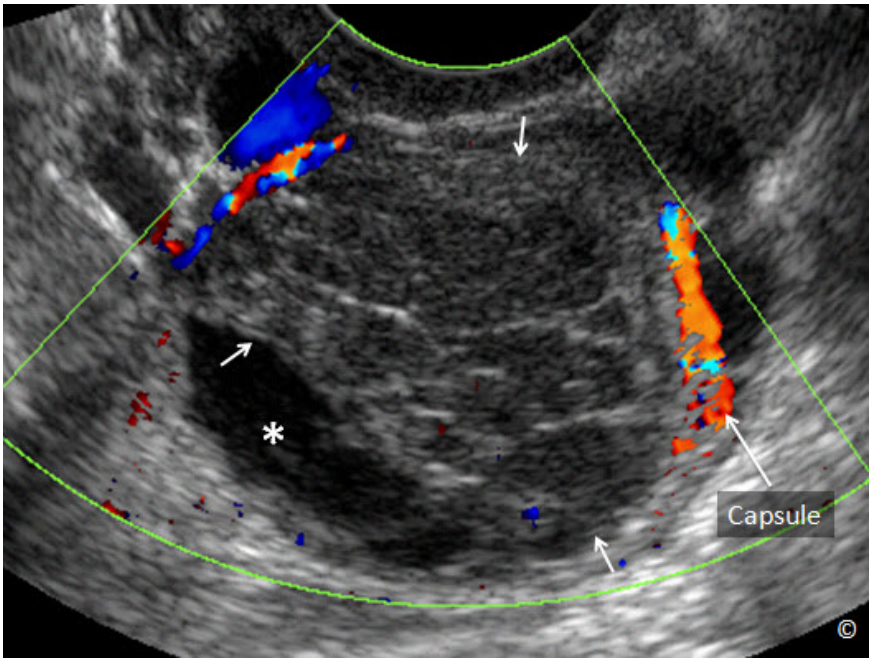

Hình 12.13: Siêu âm ngã âm đạo cùng với Doppler màu xuất huyết trong nang buồng trứng hình 12.11. Hiện diện cục máu đông (dấu hoa thị) cùng với một lớp dịch. Doppler màu cho thấy có mạch máu trên vỏ bao (được ghi chú thích) nhưng không có trong cục máu đông (đầu mũi tên).

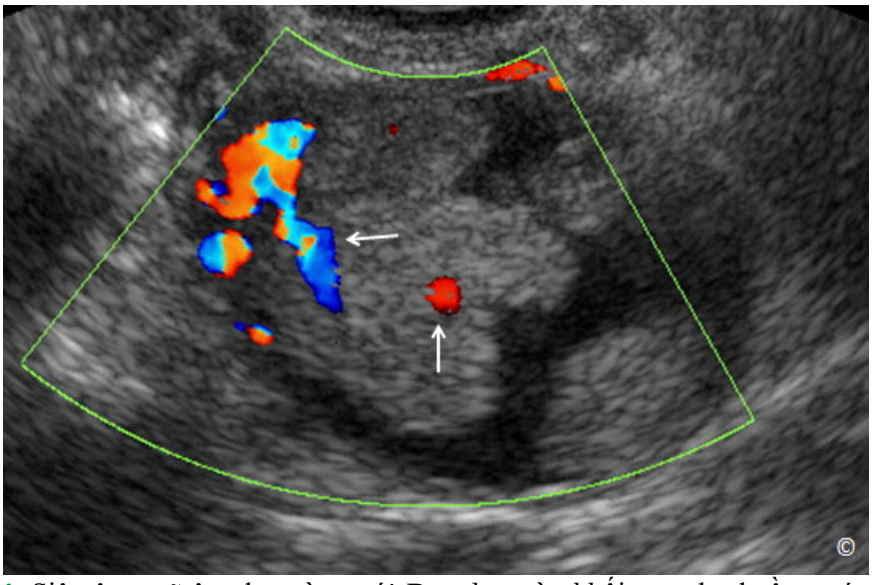

Hình 12.14: Siêu âm ngã âm đạo cùng với Doppler màu khối ung thư buồng trứng. Có hiện diện nhiều chồi nhú trong u. Doppler màu thể hiện có nhiều mạch máu bên trong các chồi nhú (mũi tên).

2) Cục máu đông trong xuất huyết trong nang buồng trứng có khuynh hướng di động khi đẩy bằng đầu dò âm đạo (**Clip 12.2**). Sử dụng kỷ thuật này để khẳng định thành phần của một nang xuất huyết .
3) Cục máu đông trong xuất huyết trong nang buồng trứng cũng có khuynh hướng có phần đáy rộng (**Hình 12.12**) và thành phần có khuynh hướng thay đổi vị trí khi bệnh nhân thay đổi tư thế.
4) Cục máu đông điển hình là một khối đơn độc trong nang (**Hình 12.12**). Hiện diện nhiều chồi nhú (**Hình 12.14**) trong nang phù hợp với một u tân sinh.
5) Theo dõi diễn tiến cũng là một trong những bước quan trọng nhất giúp phân biệt. Có sự thay đổi theo thời gian của các thành phần bên trong nang xuất huyết; siêu âm theo dõi 4-6 tuần giúp phân biệt xuất huyết với một u giáp biên hoặc u ác tính. Xuất huyết có khuynh hướng thoái triển và tiêu biến theo thời gian trong khi đó phần mô đặc của khối u ác tính thì có khuynh hướng phát triển. **Bảng 12.2** liệt kê các đặc điểm của một xuất huyết trong nang buồng trứng.

BẢNG 12.2	**Các đặc điểm xuất huyết trong nang buồng trứng**
- Truyền âm rất tốt - Dải sợi mạng lưới mỏng - Thay đổi theo thời gian - Mức dịch - đặc - Di động khi đẩy đầu dò - Không có tín hiệu mạch máu trên Doppler màu vận tốc thấp - Cục máu đông co cụm thành một khối đơn độc - Theo dõi có sự thoái triển	

U LẠC NỘI MẠC TỬ CUNG Ở BUỒNG TRỨNG

U lạc nội mạc tử cung ở buồng trứng là khối u buồng trứng có hình dạng "đặc" thành mỏng, u điển hình là đơn thùy và có dạng "kính mờ" (**Hình 12.15**). Chúng thường có phản âm kém, đồng nhất và có độ dẫn truyền tốt (**Hình 12.16**). Trong u lạc nội mạc tử cung ở buồng trứng thường có nốt phản âm dày do đóng vôi (**Hình 12.17**). Không giống như xuất huyết trong nang buồng trứng, hình ảnh trên siêu âm u lạc nội mạc tử cung ở buồng trứng có khuynh hướng không thay đổi theo thời gian. Sử dụng Doppler màu với vận tốc thấp 5-10cm/giây cùng với độ lọc thấp là yếu tố cần thiết để đánh giá mạch máu trong u lạc nội mạc tử cung ở buồng trứng (**Hình 12.15** và **12.18**). Hiện diện sự tăng sinh mạch máu trên Doppler màu ở khối u giống u lạc nội mạc tử cung

ở buồng trứng (**Hình 12.19**) nên nghi ngờ ác tính (u dạng lạc nội mạc tử cung) và nên lập tức chuyển đến người siêu âm có kinh nghiệm hơn. **Bảng 12.3** các đặc điểm trên siêu âm u lạc nội mạc tử cung ở buồng trứng.

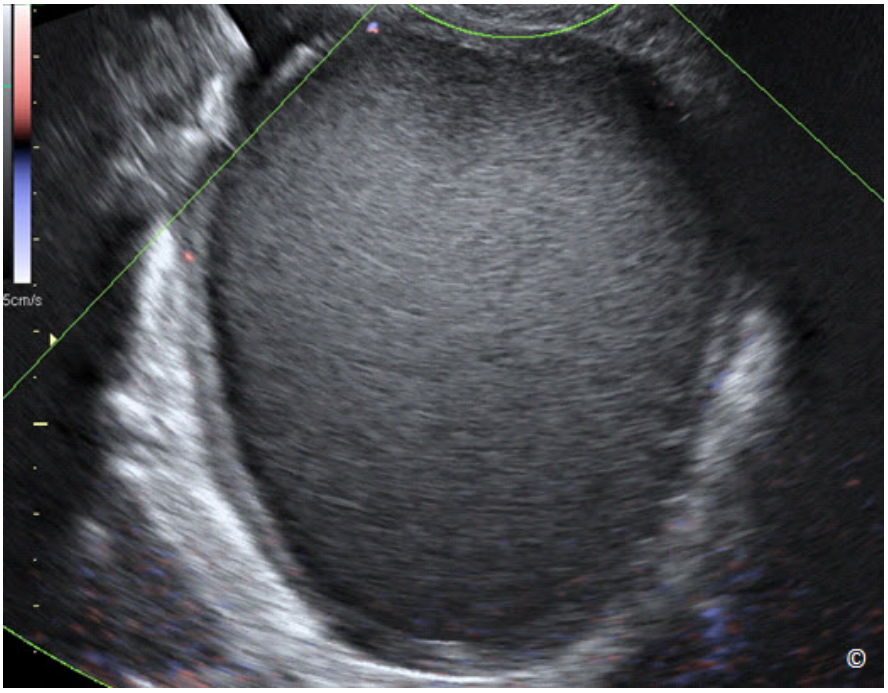

Hình 12.15: Siêu âm ngã âm đạo sử dụng Doppler màu u lạc nội mạc tử cung ở buồng trứng cho thấy một khối choán chỗ đơn thùy có dạng kính mờ. Chú ý rằng không có tăng sinh mạch máu bên trong u trên Doppler màu với vận tốc thấp (5 cm/giây).

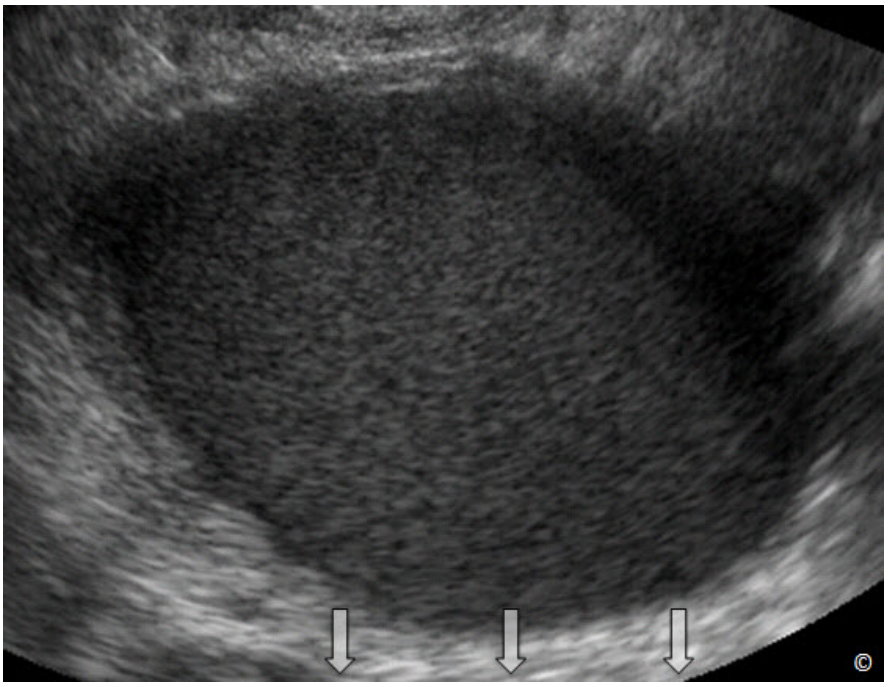

Hình 12.16: Siêu âm ngã âm đạo u lạc nội mạc tử cung ở buồng trứng cho thấy một khối choán chỗ dạng kính mờ và có sự truyền âm tốt (mũi tên).

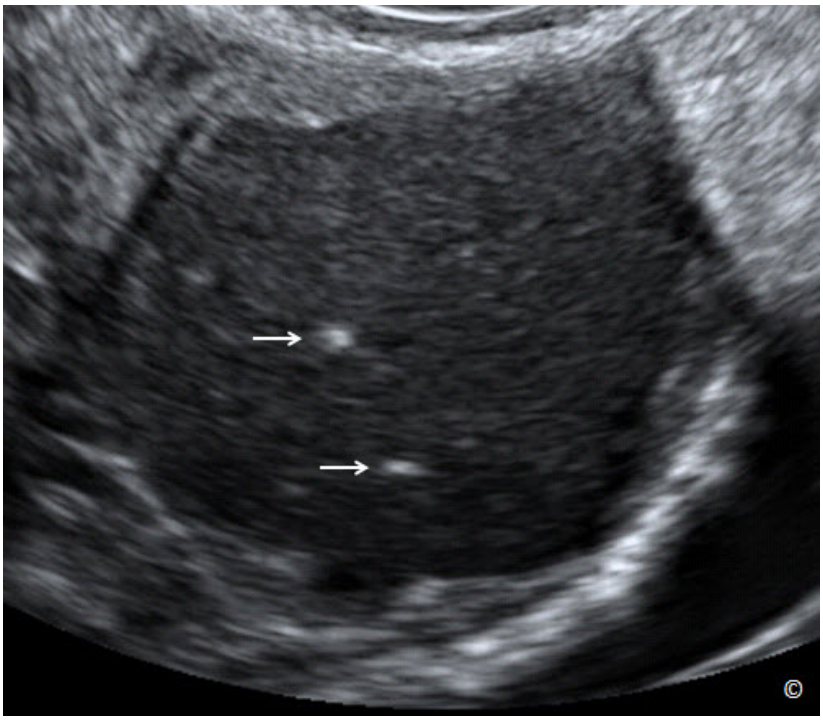

Hình 12.17: Siêu âm ngã âm đạo u lạc nội mạc tử cung ở buồng trứng cho thấy một khối choán chỗ đơn thùy có dạng kính mờ. Chú ý có nốt phản âm dày (mũi tên) là những nốt đóng vôi bên trong.

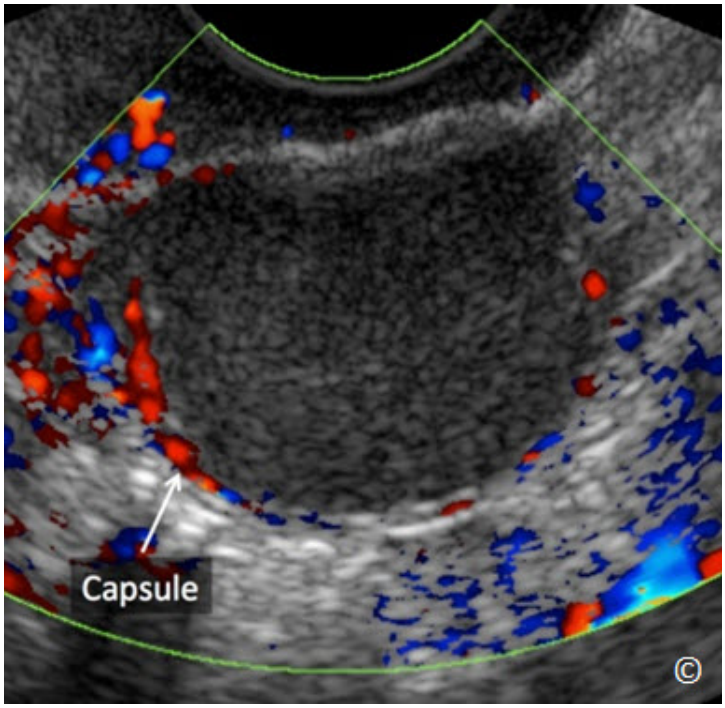

Hình 12.18: Siêu âm ngã âm đạo sử dụng Doppler màu cho thấy không có tăng sinh mạch máu bên trong khối u ở vận tốc màu thấp. Có mạch máu trên vỏ bao u (được ghi chú thích).

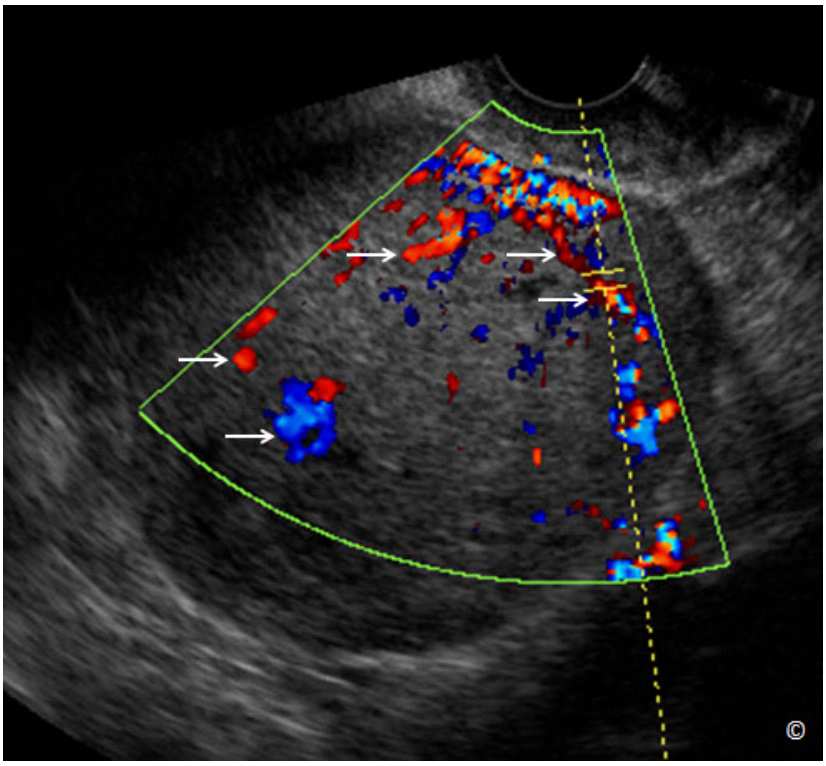

Hình 12.19: Siêu âm ngã âm đạo Doppler màu một khối choán chỗ dạng mô đặc có hình ảnh tương tự u lạc nội mạc tử cung ở buồng trứng trên hình siêu âm đen trắng. Chú ý có tăng sinh mạch máu nhiều bên trong thành phần mô đặc (mũi tên). Giải phẫu bệnh lý là ung thư dạng lạc nội mạc tử cung ở buồng trứng.

BẢNG 12.3	Các đặc điểm siêu âm u lạc nội mạc tử cung ở buồng

- Sự truyền âm tốt
- Dạng kính mờ, đồng nhất
- Đơn thùy điển hình
- Không hoặc thay đổi ít theo thời gian
- Nốt phản âm dày
- Không có tín hiệu mạch máu trên Doppler màu ở vận tốc và độ lọc thấp

U NANG BÌ (U QUÁI TRƯỞNG THÀNH)

U nang bì hoặc u quái trưởng thành có nguồn gốc từ tế bào mầm buồng trứng. Chúng thường gặp ở nhóm tuổi trẻ hơn u nhóm biểu mô, tiến triển chậm và u ở hai bên buồng trứng chiếm khoảng 10% các trường hợp. Hình ảnh thường gặp nhất trên siêu âm của u nang bì là một khối choán chỗ hỗn hợp dạng nang và mô đặc với thành phần sinh âm cho bóng lưng mạnh tạo thành hiệu ứng "đỉnh của tảng băng"(**Hình 12.20**). Các đặc điểm trên siêu âm bao gồm phần phản âm dày "hình cầu" tương ứng với thành phần bã và tóc, các dãi phản âm dày sáng dài và ngắn khác nhau tương ứng với tóc nằm trong thành phần dịch và làm giảm âm mạnh (**Hình 12.21 A và B**). Phần có phản âm dày dạng hình cầu là nốt Rokitansky hoặc nút bì (**Hình 12.21 A và B**). U nang bì có thể có kích thước nhỏ và nằm trong mô buồng trứng (**Hình 12.22**) hoặc u có thể có nhiều hình dạng và kích thước khác nhau (**Hình 12.23 A và B**). Chúng có khuynh hướng nằm trong vùng chậu và do đó chúng hiếm khi vượt khỏi trường khảo sát của đầu dò âm đạo. Hiện diện nhiều chồi nhú trong u nang bì và có tăng sinh mạch máu trên Doppler màu, (**Hình 12.24**) điều này làm tăng sự nghi ngờ là u quái không trưởng thành hoặc có yếu tố thần kinh (neuronal elements) bên trong và nên chuyển đến người làm siêu âm có kinh nghiệm. **Bảng 12.4** các đặc điểm siêu âm của u nang bì .

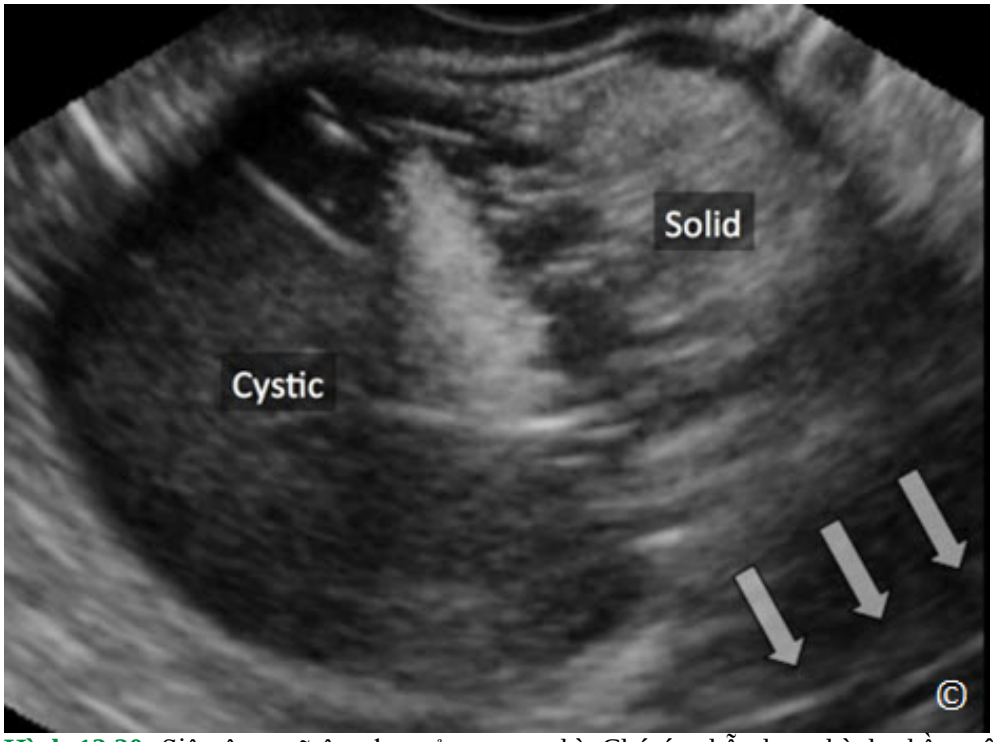

Hình 12.20: Siêu âm ngã âm đạo của u nang bì. Chú ý u hỗn hợp thành phần mô đặc (được ghi chú thích) và nang có bóng lưng mạnh (mũi tên). Điều này được so sánh như "đỉnh của tảng băng". Xem mô tả chi tiết

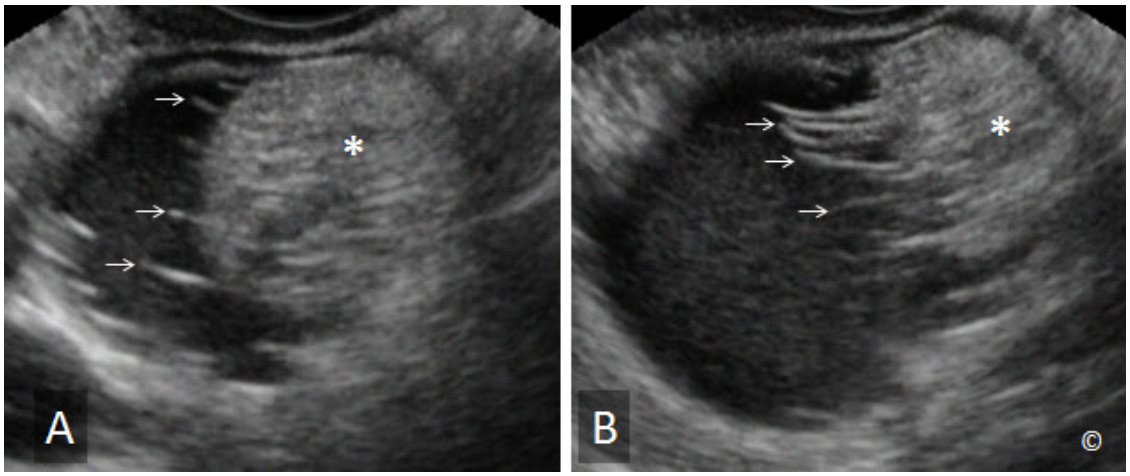

Hình 12.21 A và B: Siêu âm ngã âm đạo u nang bì A và B. Hiện diện khối phản âm dày "hình cầu" (nốt Rokitansky) ở A và B (dấu hoa thị). Các dãi sợi dài ngắn khác nhau tương ứng với tóc (các mũi tên).

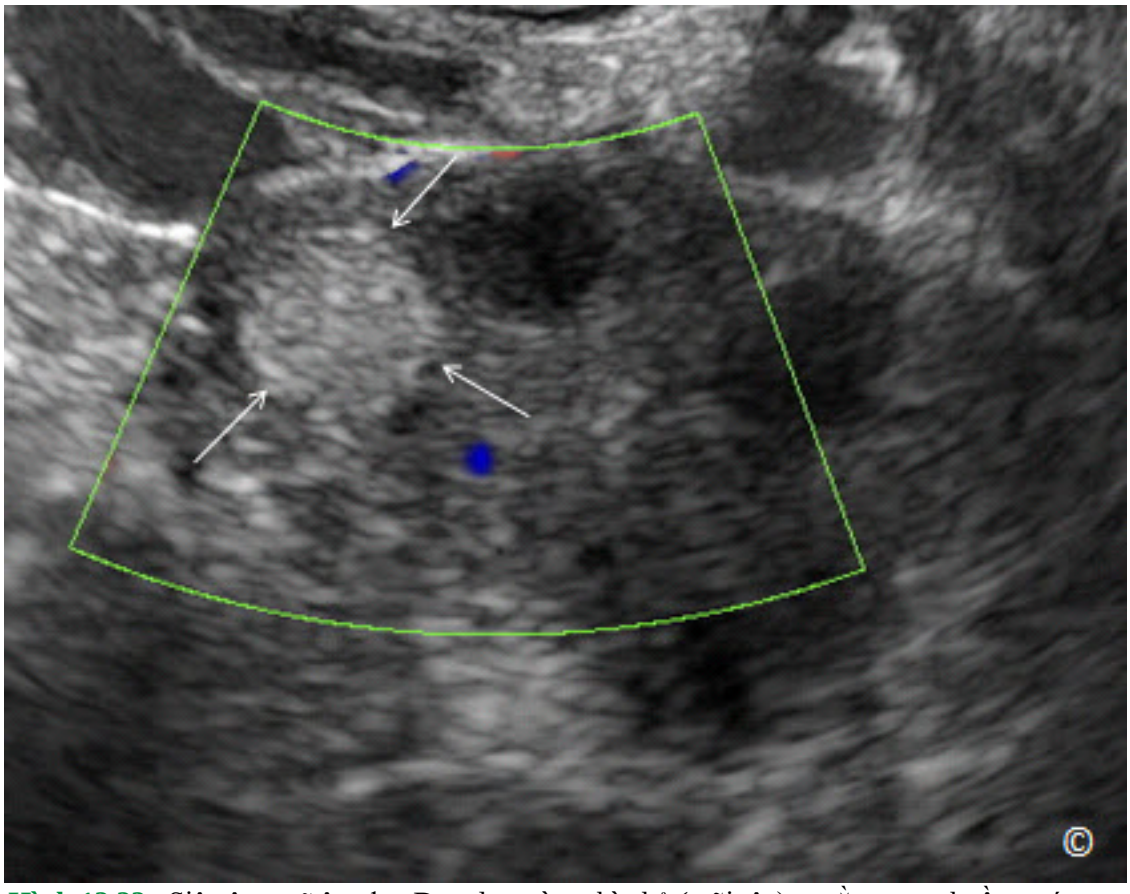

Hình 12.22: Siêu âm ngã âm đạo Doppler màu u bì nhỏ (mũi tên), u nằm trong buồng trứng

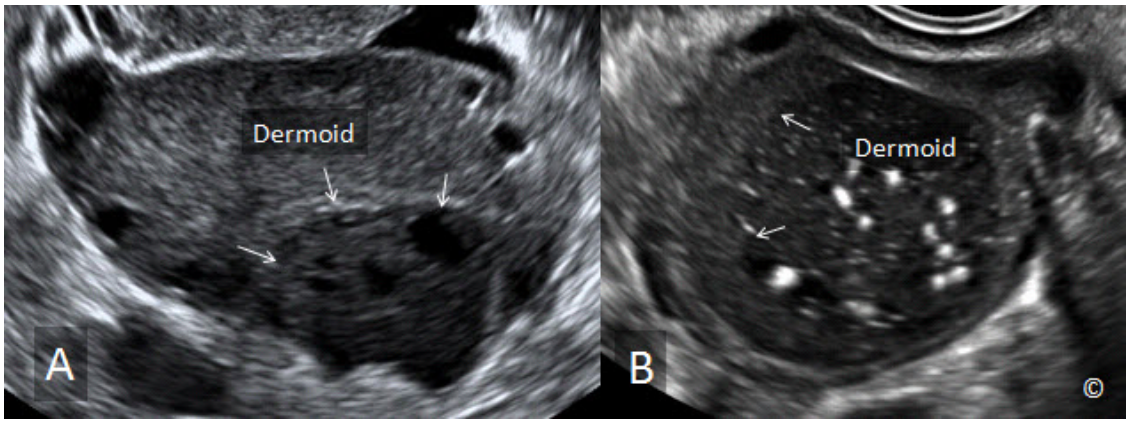

Hình 12.23 A và B: Siêu âm ngã âm đạo của u nang bì A và B. U nang bì được ghi chú thích A và B. Mũi tên thể hiện mô buồng trứng bình thường. Hình B, u nang bì có điểm phản âm dày tương ứng với thành phần mỡ trong phần dịch.

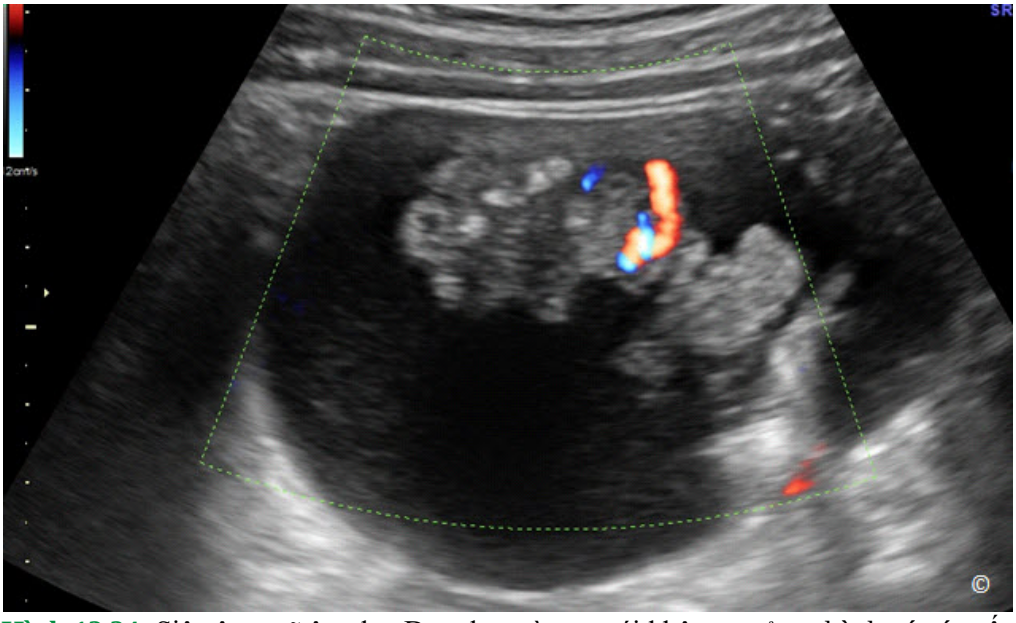

Hình 12.24: Siêu âm ngã âm đạo Doppler màu u quái không trưởng thành có các yếu tố thuộc thần kinh. Chú ý có các chồi nhú có tăng sinh mạch máu trên Doppler màu.

BẢNG 12.4	Các đặc điểm siêu âm của u nang bì

- Sự truyền âm kém (hiệu ứng đỉnh của tảng băng)
- Cấu trúc hỗn hợp, mô đặc-nang, không đồng nhất
- Khối phản phản âm dày sáng dạng hình cầu (Nốt Rokitansky)
- Các dãi sợi mỏng
- Nằm trong vùng chậu
- Không có tín hiệu mạch máu trên Doppler màu vận tốc và độ lọc thấp

U XƠ TỬ CUNG CÓ CUỐNG – U SỢI BUỒNG TRỨNG

U xơ tử cung có cuống trong chương này điển hình là khối choán chỗ vùng phần phụ dạng mô đặc có bóng lưng mạnh (**Hình 12.25**) và thường có cuống mạch máu trên Doppler màu xuất phát từ tử cung. Chúng thường có hình tròn hoặc bầu dục với các đường phản âm đều đặn. U xơ tử cung có đặc điểm trên siêu âm được mô tả là khối có các "đường sọc tối" (phần tối sẽ mất khi có ánh sáng mặt trời) (**Hình 12.25**). Các đường sọc tối này hiện diện trong đa số u xơ tử cung và giúp phân biệt u xơ với các u đặc khác. Trong u xơ tử cung có cuống, khẳng định chẩn đoán khi xác định được mô buồng trứng bình thường tách biệt hẳn với khối u. Buồng trứng di động dễ dàng và tách khỏi u xơ tử cung có cuống do đó đảm bảo rằng u xơ tử cung và buồng trứng là hai cấu trúc giải phẫu tách biệt (**Clip 11.1**). **Bảng 12.5** Các đặc điểm siêu âm của u xơ tử cung có cuống. Xem chi tiết u xơ tử cung ở chương 11.

U sợi buồng trứng là u đặc xuất phát từ buồng trứng và có cùng các đặc điểm với u xơ tử cung có cuống (**Hình 12.26**). Tuy nhiên u sợi buồng trứng là u của buồng trứng và do đó nó không di động tách khỏi buồng trứng (**Clip 12.3**).

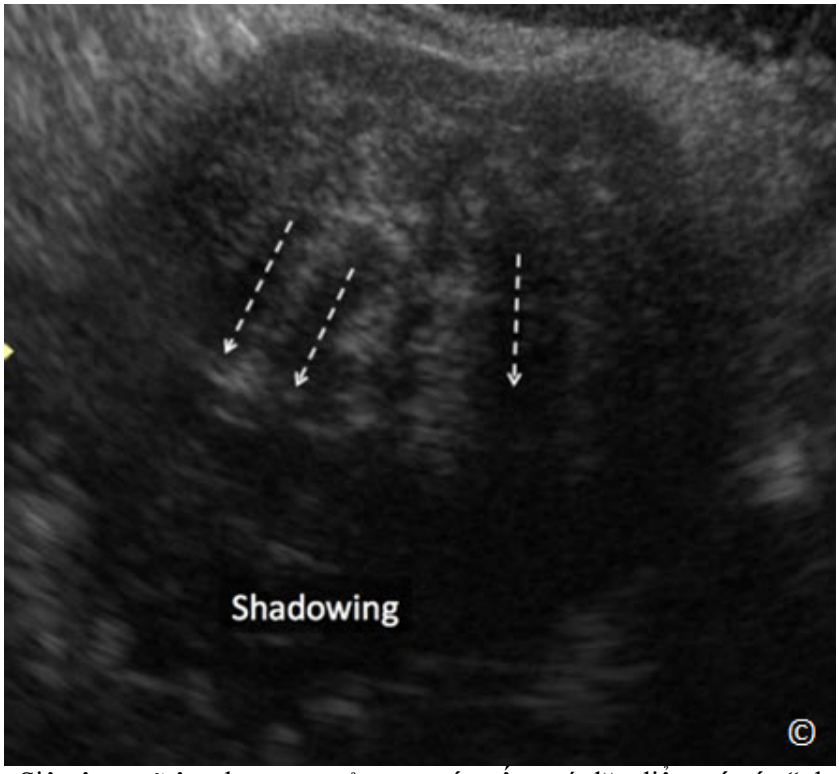

Hình 12.25:. Siêu âm ngã âm đạo u xơ tử cung có cuống có đặc điểm có các " đường sọc tối" (mũi tên đậm). Chú ý bóng lưng mạnh (được ghi chú thích) ở phía sau u xơ tử cung .

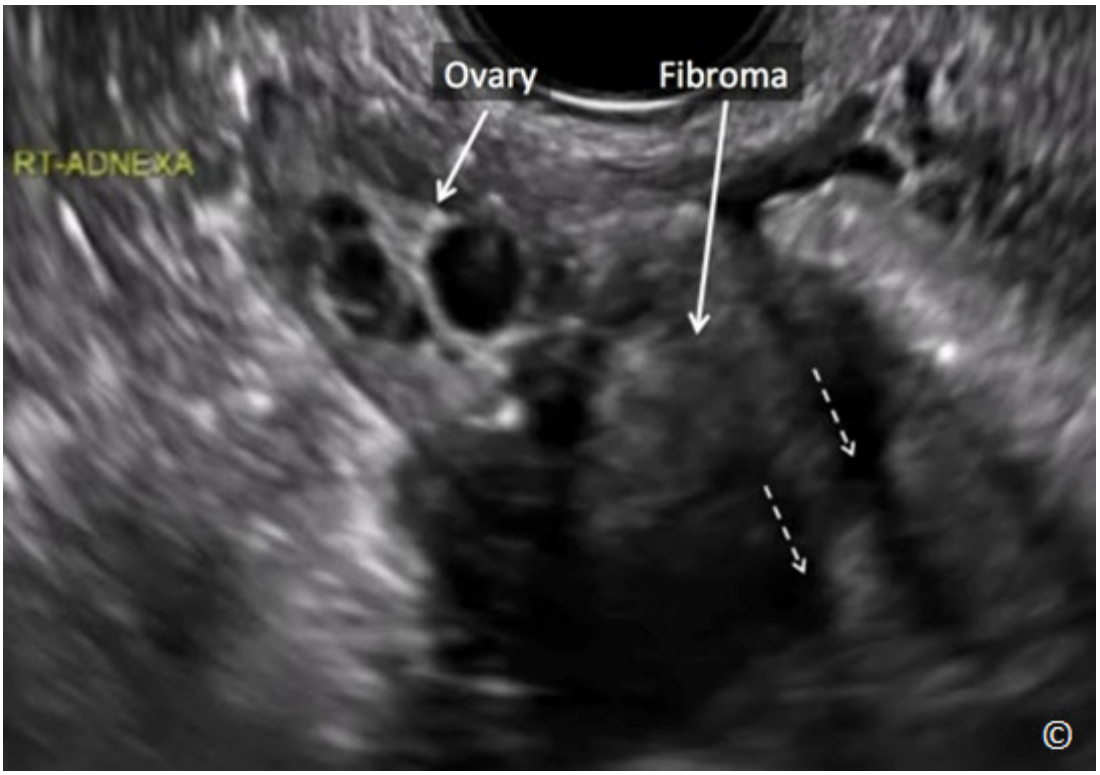

Hình 12.26: Siêu âm ngã âm đạo u sợi buồng trứng. Chú ý đặc điểm "đường sọc tối" (mũi tên đậm). U sợi bám vào buồng trứng và không di động tách khỏi buồng trứng. Xem chi tiết **Clip 12-3**.

BẢNG 12.5	Các đặc điểm siêu âm u xơ tử cung có cuống

- Sự truyền âm kém
- U đặc, các đường phản âm sọc đều đặn
- Cuống mạch máu nối với tử cung
- "Đường sọc tối"
- Di động tách rời khỏi buồng trứng

Ứ DỊCH TAI VÒI

Tai vòi bình thường hiếm khi thấy trên siêu âm ngã âm đạo. Tuy nhiên khi ứ dịch sẽ thấy tai vòi có hình dạng xúc xích, thành mỏng, có vách ngăn không hoàn toàn (**Hình 12.27**), và có hình dạng bánh lái ở mặt cắt ngang. Không có nhu động, là đặc điểm để phân biệt với quai ruột chứa dịch. Ngoài ra, ứ dịch tai vòi có hình dạng xúc xích có khuynh hướng thuôn nhọn đầu ở phần gắn vào tử cung. Sự hiện diện cấu trúc hình ống chứa dịch ở vùng phần phụ nên nghi ngờ ứ dịch tai

vòi, đặc biệt khi tách khỏi buồng trứng. Ứ dịch tai vòi thường không có triệu chứng và thường gặp ở phụ nữ mãn kinh. Khi chẩn đoán là ứ dịch tai vòi, theo dõi trên siêu âm hữu ích vì ứ dịch tai vòi điển hình không thay đổi hình dạng trên siêu âm. Nếu sẵn có phương tiện ứng dụng siêu âm ba chiều ở chế độ đảo ngược, có thể khẳng định chẩn đoán (**Hình 12.28**). **Bảng 12.6** các đặc điểm siêu âm ứ dịch tai vòi.

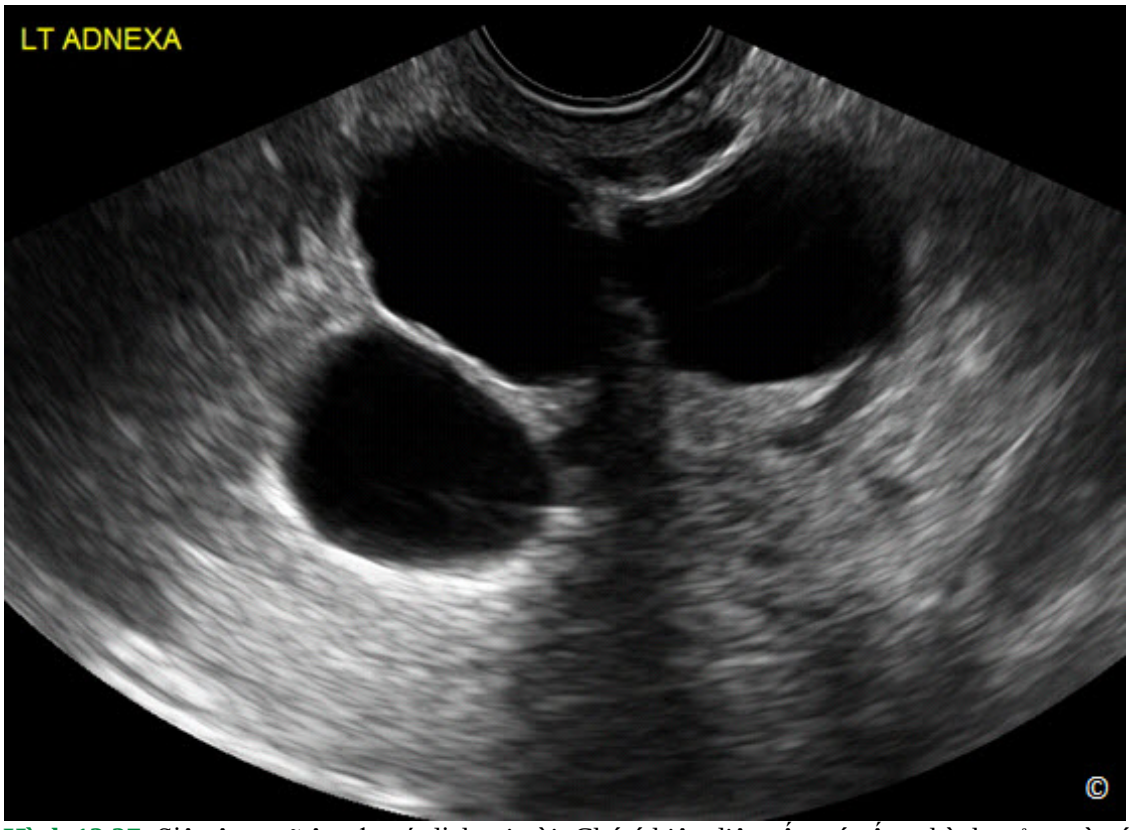

Hình 12.27: Siêu âm ngã âm đạo ứ dịch tai vòi. Chú ý hiện diện cấu trúc ống thành mỏng và có nhiều phân vách.

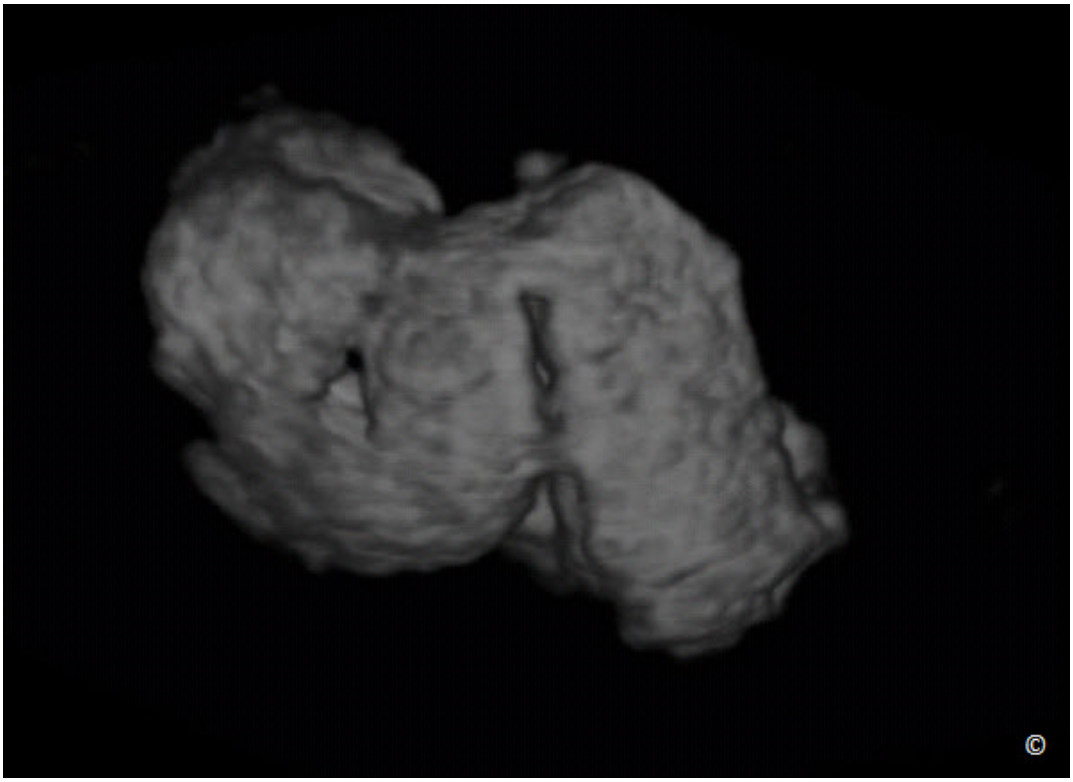

Hình 12.28: Hình ảnh siêu âm ba chiều chế độ đảo ngược (inverse mode) khối nang ở hình 12.26. Hình 3D cấu trúc hình ống gấp khúc khẳng định chẩn đoán ứ dịch tai vòi.

BẢNG 12.6	Các đặc điểm trên siêu âm ứ dịch tai vòi

- Cấu trúc chứa dịch hình ống
- Cấu trúc thuôn nhọn đầu ở phía gắn vào tử cung
- Thành mỏng
- Nhiều vách ngăn không hoàn toàn
- Không có nhu động
- Trên mặt cắt ngang có hình bánh lái

ÁP XE TAI VÒI- BUỒNG TRỨNG

Áp xe tai vòi-buồng trứng xuất hiện khi có tình trạng nhiễm trùng cấp tính ảnh hưởng đến tai vòi và buồng trứng. Triệu chứng điển hình là sốt, đau và nhạy đau vùng chậu nhưng thỉnh thoảng áp xe tai vòi-buồng trứng không có triệu chứng. Đặc điểm siêu âm bao gồm khối choán chỗ nhiều thùy chứa dịch có phản âm dạng kính mờ, thành và vách ngăn dày, không hoàn toàn (**Hình 12.29**). Thành phần dịch xuất phát từ quá trình viêm nhiễm. Đặc điểm trên siêu âm có thể tương

tự u lạc nội mạc tử cung buồng trứng nhưng u lạc nội mạc tử cung buồng trứng thường đơn thùy không có triệu chứng và không có vách ngăn không hoàn toàn. Khó chẩn đoán phân biệt giữa áp xe tai vòi- buồng trứng với áp xe vùng chậu khác. Phân biệt dựa vào mối liên quan giữa khối áp xe với buồng trứng. **Bảng 12.7** các đặc điểm siêu âm áp xe tai vòi-buồng trứng.

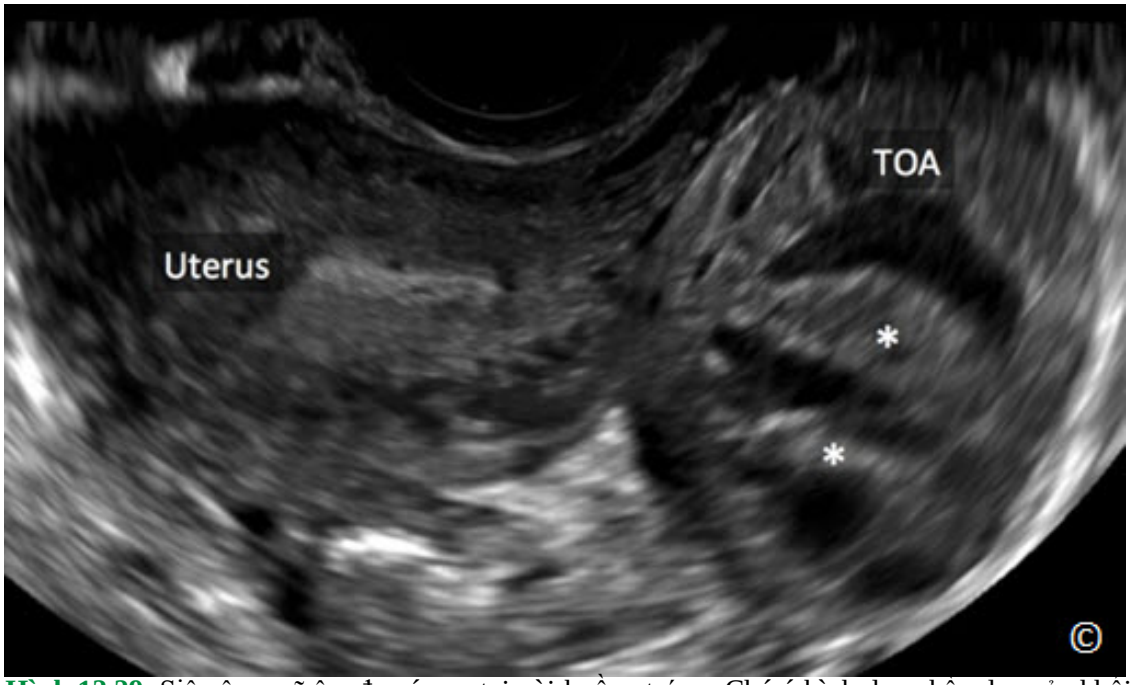

Hình 12.29: Siêu âm ngã âm đạo áp xe tai vòi-buồng trứng. Chú ý hình dạng bầu dục của khối áp xe tai vòi- buồng trứng, kèm thành và vách dày (dấu hoa thị). Tử cung (được ghi chú thích) cạnh khối áp xe

BẢNG 12.7	Các đặc điểm siêu âm áp xe tai vòi- buồng trứng
- Khối choán chỗ đa thùy có thành dày - Vách ngăn dày không hoàn toàn - Dịch có phản âm, có dạng kính mờ - Liên quan với buồng trứng	

CÁC NANG VÙI PHÚC MẠC

Nang vùi phúc mạc hoặc u giả nang là các cấu trúc nang nằm trong vùng chậu do sự tích tụ dịch phúc mạc. Các nang này chủ yếu xuất hiện sau phẫu thuật hoặc nhiễm trùng và do dính vùng chậu làm dịch bị tích tụ lại. Đặc điểm trên siêu âm chủ yếu các vách mỏng (**Clip 12.4**), nhưng vài trường hợp có vách dày, bám vào các cơ vùng chậu như tử cung, quai ruột và buồng trứng (**Hình 12.30**). Thành phần dịch điển hình là dịch trong và vài trường hợp thấy buồng trứng bình

thường giúp khẳng định chẩn đoán (**Hình 12.30**). Nang vùi phúc mạc thường không có triệu chứng và thường gặp khối choán chỗ vùng chậu có phân vách trên hình chụp cắt lớp vi tính hoặc hình cộng hưởng từ. Hỏi tiền căn phẫu thuật của bệnh nhân là yêu cầu quan trọng vì dính vùng chậu do phẫu thuật trước đó là yếu tố dịch tễ trong chẩn đoán nang vùi phúc mạc. **Bảng 12.8**.Các đặc điểm trên siêu âm của nang vùi phúc mạc

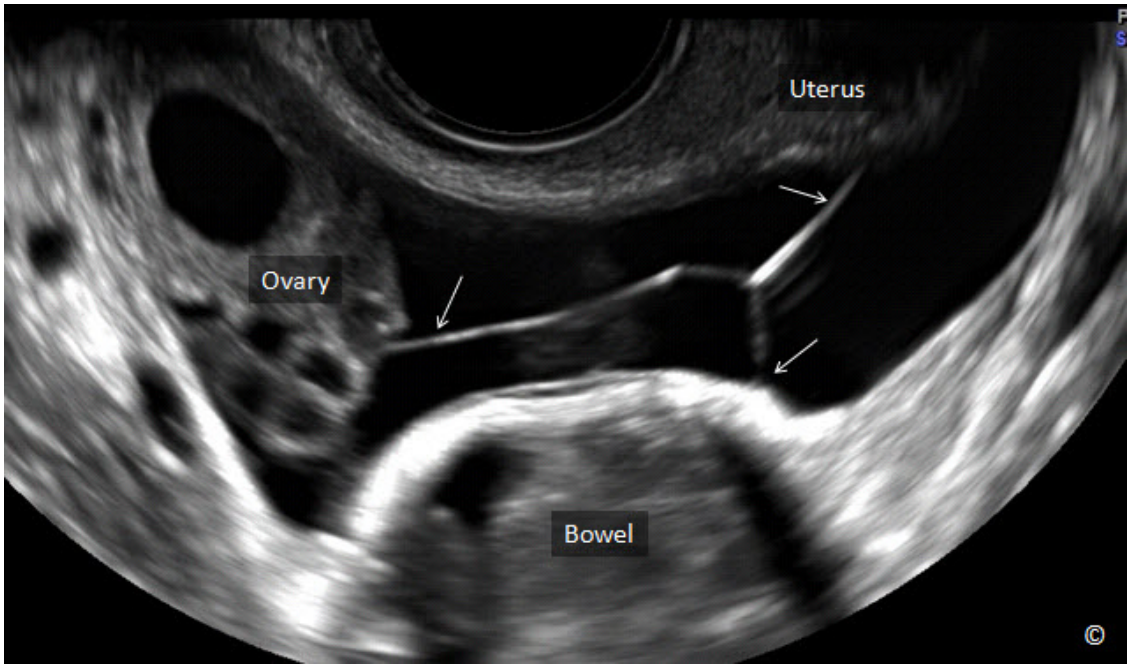

Hình 12.30: Siêu âm ngã âm đạo nang vùi phúc mạc. Hiện diện chủ yếu các phân vách mỏng (mũi tên) trong phần dịch bị tích tụ và dính vào các cơ quan vùng chậu như tử cung, quai ruột và buồng trứng (được ghi chú thích).

BẢNG 12.8	Các đặc điểm siêu âm nang vùi phúc mạc

- Nhiều vách mỏng
- Vách bám vào các cơ quan vùng chậu
- Dịch trong nang chủ yếu là dịch trong
- Thỉnh thoảng thấy mô buồng trứng bình thường

BUỒNG TRỨNG ĐA NANG

Hội chứng buồng trứng đa nang là một rối loạn chuyển hóa biểu hiện qua các rối loạn kinh nguyệt như không phóng noãn, tăng tiết androgen, vô sinh và các bất thường chuyển hóa khác. Sự hiện diện của buồng trứng đa nang, một hoặc cả hai bên buồng trứng, chỉ là một phần của hội chứng buồng trứng đa nang do đó có sự đa nang ở buồng trứng không nhất thiết là hội chứng buồng trứng đa nang. Tiêu chuẩn hình ảnh chẩn đoán buồng trứng đa nang thay đổi theo thời gian. Từ năm 2003, các tác giả sử dụng mức 12 nang noãn (đường kính 2-9mm) trên một buồng trứng, có tăng sinh mô đệm. Thể tích của buồng trứng lớn, lớn hơn hoặc bằng 10ml. Nghiên cứu gần đây đề nghị số lượng nang noãn trên một buồng trứng là 25 hoặc nhiều hơn trong chẩn đoán buồng trứng đa nang bằng đầu dò âm đạo (1) (**Hình 12.31**). Trong trường hợp không có đầu dò âm đạo, sử dụng đầu dò bụng, chẩn đoán buồng trứng đa nang khi thể tích buồng trứng lớn hơn hoặc bằng 10ml (1). Cuối cùng, khi có hình ảnh buồng trứng đa nang ở phụ nữ có sự rụng trứng mà không có triệu chứng lâm sàng hoặc sinh hóa không có tăng androgen quá mức, điều này không quan trọng mặc dù có thể gợi ý rằng đây là biểu hiện nhẹ của hội chứng buồng trứng đa nang.

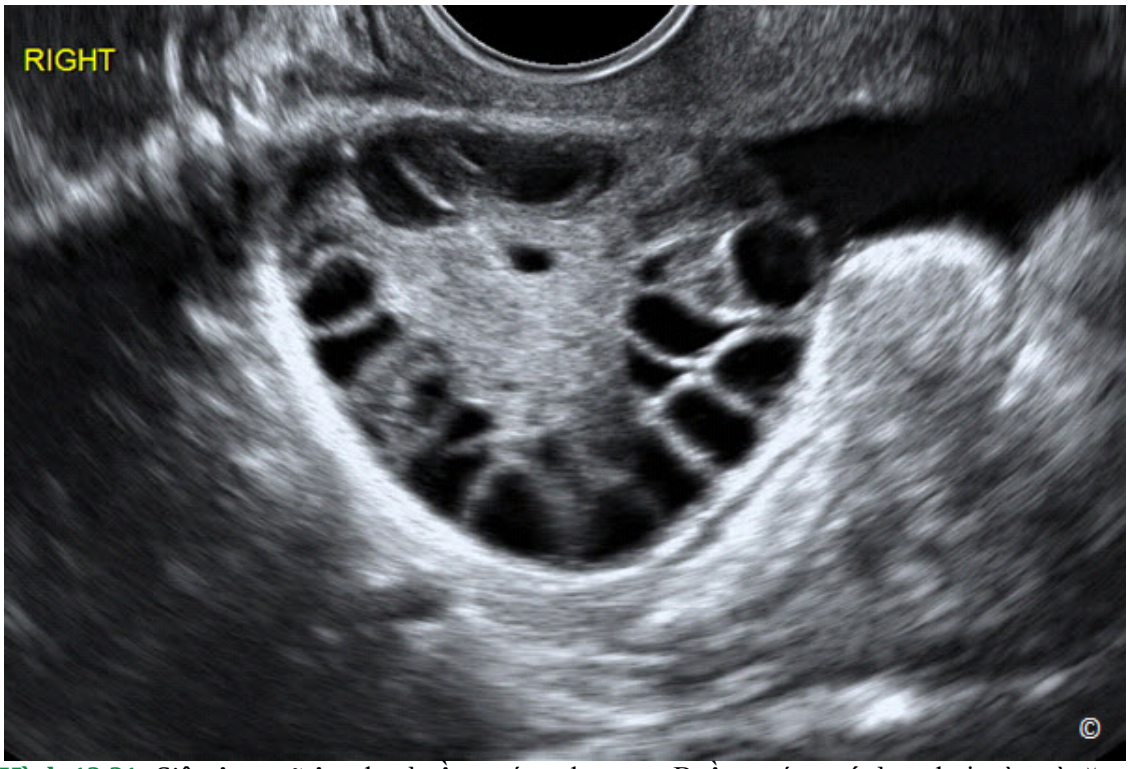

Hình 12.31: Siêu âm ngã âm đạo buồng trứng đa nang. Buồng trứng có dạng hơi tròn và tăng số lượng nang noãn ở ngoại vi buồng trứng. Chú ý có sự tăng sinh mô đệm.

U PHẦN PHỤ ÁC TÍNH VÀ GIÁP BIÊN ÁC

Siêu âm đánh giá u phần phụ chủ yếu là phân biệt u lành tính hay u ác tính. Có các đặc điểm chung của u phần phụ lành tính trên siêu âm giúp người siêu âm chẩn đoán gần như chắc chắn (**Bảng 12.1** to **12.8**) U phần phụ ác tính và giáp biên ác có các đặc điểm riêng giúp nghi ngờ tính ác tính. Các đặc điểm u phần phụ ác tính được liệt kê ở **Bảng 12.9** và bao gồm vỏ bao không đều, vách dày, chồi đặc (2) và tăng sinh mạch máu trên Doppler màu. Khối u phần phụ dạng nang đơn thuần có một thùy hoặc thậm chí nhiều thùy nhìn chung là lành tính ngoại trừ u có nhiều phân vách, điều này tương ứng với các u nhóm giáp biên ác.

BẢNG 12.9	Các đặc điểm siêu âm u phần phụ ác tính và giáp biên ác

- Vỏ bao u không đều và thành phần bên trong không đồng nhất
- Vách dày
- Có mô đặc
- Chồi nhú
- Tăng sinh mạch máu trên Doppler

Sử dụng Doppler xung trong đánh giá u phần phụ không chính xác do trùng lấp giữa u lành tính và ác tính, đặc biệt ở phụ nữ tiền mãn kinh (3). Ở phụ nữ sau mãn kinh mạch máu buồng trứng không còn, do đó sử dụng Doppler xung tìm mạch máu có trở kháng thấp, vận tốc dòng chảy cao có giá trị tiên đoán u ác tính (4). Theo các tác giả có kinh nghiệm, tìm các đặc điểm của u phần phụ trên siêu âm đen trắng vẫn là quan trọng nhất trong phân biệt u phần phụ lành tính và ác tính, sử dụng Doppler màu và Doppler xung hỗ trợ thêm. **Hình 12.32** đến **12.36** thể hiện vài khối u phần phụ ác tính và giáp biên ác.

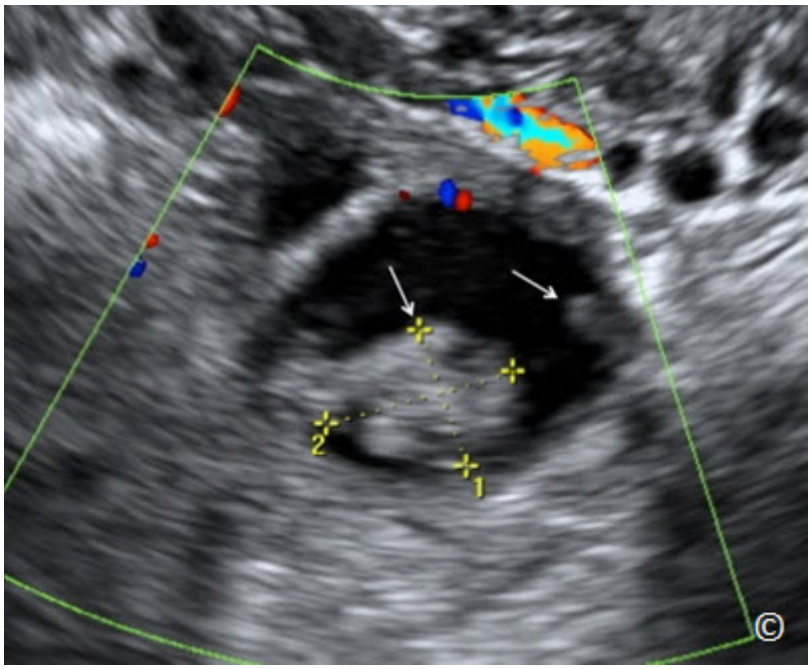

Hình 12.32: Siêu âm ngã âm đạo u tuyến bọc dịch trong giáp biên ác. Hiện diện các chồi nhú (mũi tên) bên trong khối choán chỗ dạng nang nhỏ

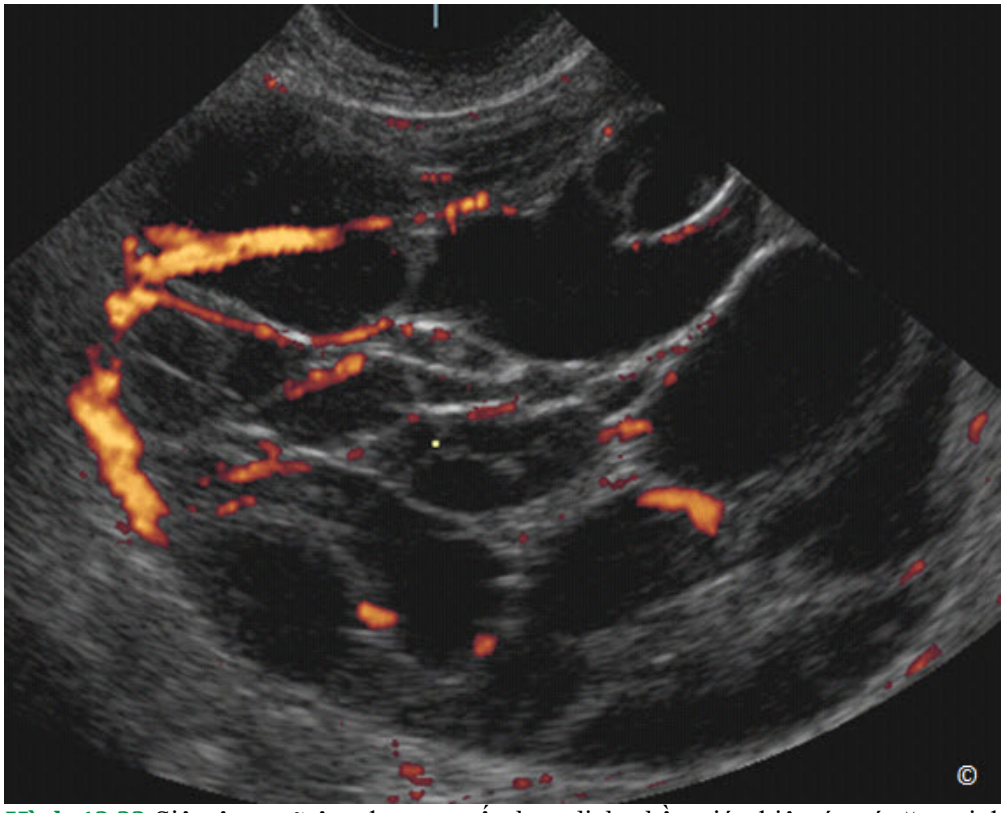

Hình 12.33:Siêu âm ngã âm đạo u tuyến bọc dịch nhầy giáp biên ác có tăng sinh mạch máu. Hiện diện nhiều vách dày với tăng sinh mạch máu trên Doppler màu

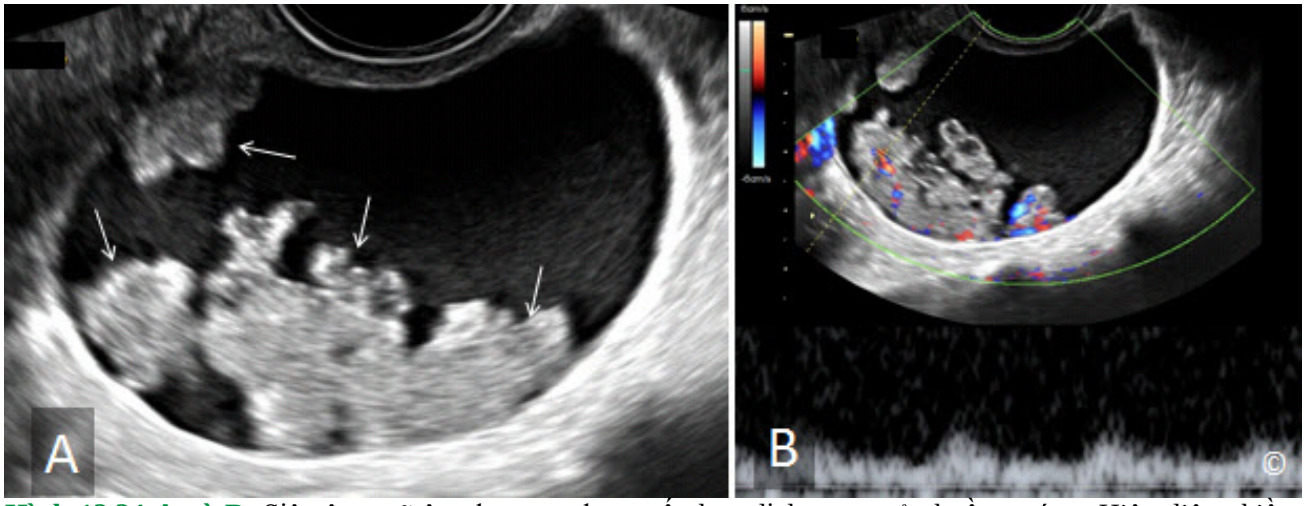

Hình 12.34 A và B: Siêu âm ngã âm đạo ung thư tuyến bọc dịch trong của buồng trứng. Hiện diện nhiều chồi nhú trong A (mũi tên) và trong B, Doppler màu và xung cho thấy có tăng sinh mạch máu trong chồi nhú

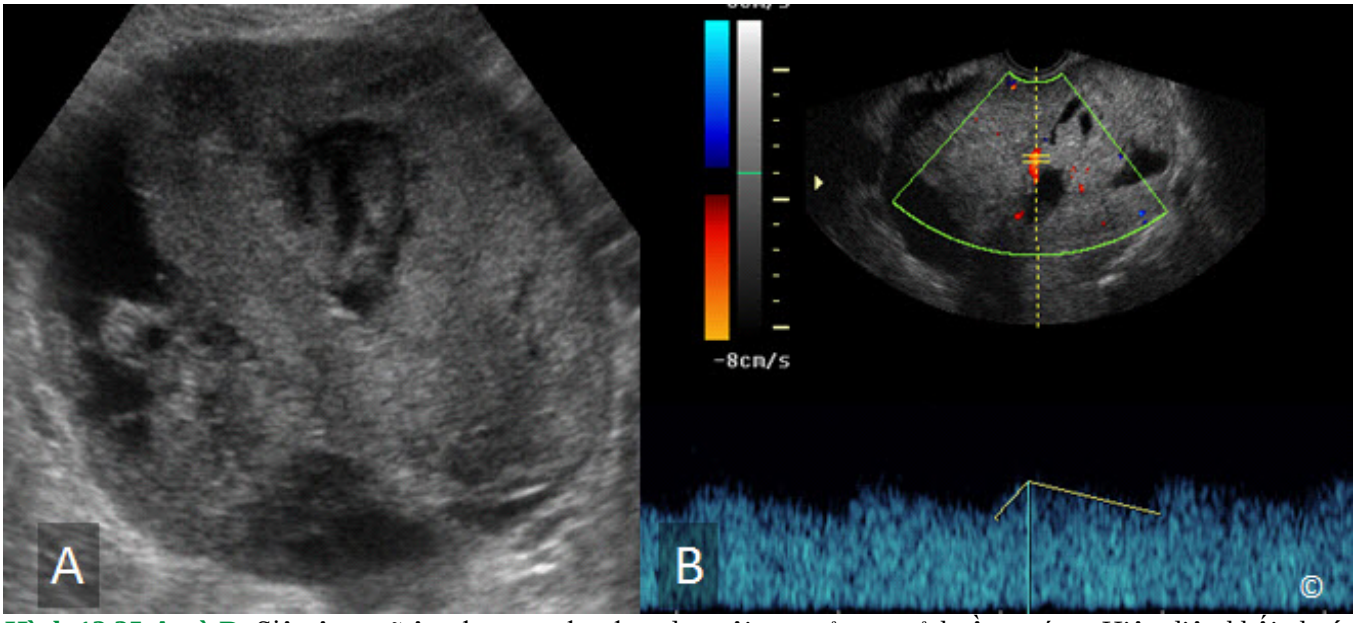

Hình 12.35 A và B: Siêu âm ngã âm đạo ung thư dạng lạc nội mạc tử cung ở buồng trứng. Hiện diện khối choán chỗ dạng mô đặc có thành dày ở A và có tăng sinh mạch máu với trở kháng thấp ở B trên Doppler màu và xung.

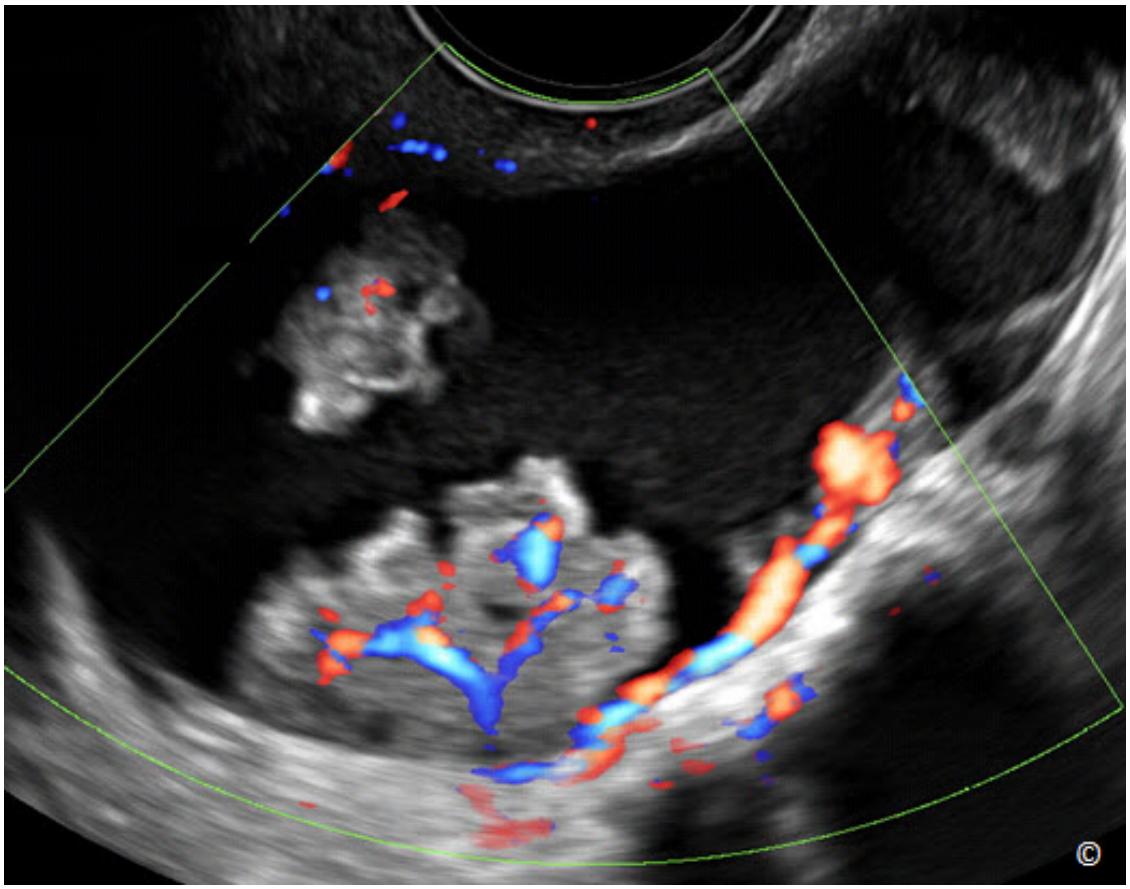

Hình 12.36: Siêu âm ngã âm đạo ung thư tuyến bọc dịch trong buồng trứng. Chú ý hiện diện nhiều chồi nhú có tăng sinh mạch máu trên Doppler màu.

XOẮN PHẦN PHỤ

Bệnh nhân bị xoắn phần phụ có triệu chứng điển hình là đau và nhạy đau vùng chậu cấp tính. Điều này thường gặp trong cấp cứu phụ khoa. Mặc dù các dấu hiệu trên siêu âm gợi ý xoắn phần phụ nhưng không chẩn đoán hoàn toàn dựa vào siêu âm mà chủ yếu dựa vào các triệu chứng lâm sàng. Sự xoắn làm tắc nghẽn sự dẫn lưu mạch bạch huyết và tĩnh mạch của buồng trứng và tai vòi do đó làm cho phần phụ lớn và phù nề. Sự nhồi máu xuất huyết có thể xuất hiện làm cho dịch bên trong có phản âm khác nhau. Doppler màu và xung không khẳng định hay loại trừ chẩn đoán vì mạch máu thay đổi đa dạng trong xoắn phần phụ. Dịch tự do ổ bụng có thể có do dịch thấm từ vỏ bao buồng trứng do tắc nghẽn mạch bạch huyết và tĩnh mạch. **Bảng 12.10** Các đặc điểm xoắn phần phụ trên siêu âm.

BẢNG 12.10	Các đặc điểm siêu âm xoắn phần phụ

- Khối choán chỗ phần phụ lớn, phù nề
- Nang bên trong có mức độ phản âm thay đổi
- Đau khi ấn đầu dò âm đạo

CÁC PHƯƠNG THỨC TIÊN ĐOÁN UNG THƯ BUỒNG TRỨNG

Nhiều phương thức đánh giá các đặc điểm u phần phụ trên siêu âm được phát triển nhằm nâng cao sự phân biệt u lành tính và ác tính (5-7). Một trong những phân loại được sử dụng rộng rãi nhất là Phân tích u buồng trứng quốc tế (IOTA) (8). IOTA là hệ thống các tiêu chuẩn đánh giá bệnh lý phần phụ dựa trên các mô tả trên siêu âm (8). Một nghiên cứu tiền cứu với số liệu lớn là tính chỉ số nguy cơ ác tính (RMI) giống như IOTA được thực hiện và cho thấy khả năng tiên đoán tính ác tính của u vượt trội. Nghiên cứu của họ thu thập các đặc điểm chủ quan từ những người làm siêu âm có kinh nghiệm, các đặc điểm này được chấp nhận là các đặc điểm quan trọng nhất để phân loại u phần phụ từ ban đầu cho đến đến phẫu thuật. Các qui luật đơn giản, các đặc điểm được đưa ra trong chương này, có thể áp dụng phân loại u thành u lành tính hoặc u ác tính (**Hình 12.37**). Hơn nữa, có thể dùng phương thức hồi qui cho đánh giá này. Để biết nhiều thông tin về phân loại IOTA, người đọc có thể tham khảo mục 8 trong chương này. Đòi hỏi các chuyên gia đánh giá chủ quan đặc điểm khối choán chỗ ở phần phụ, mặt khác phải cung cấp các đặc điểm nổi bật để phân biệt bệnh lý phần phụ lành tính và ác tính.

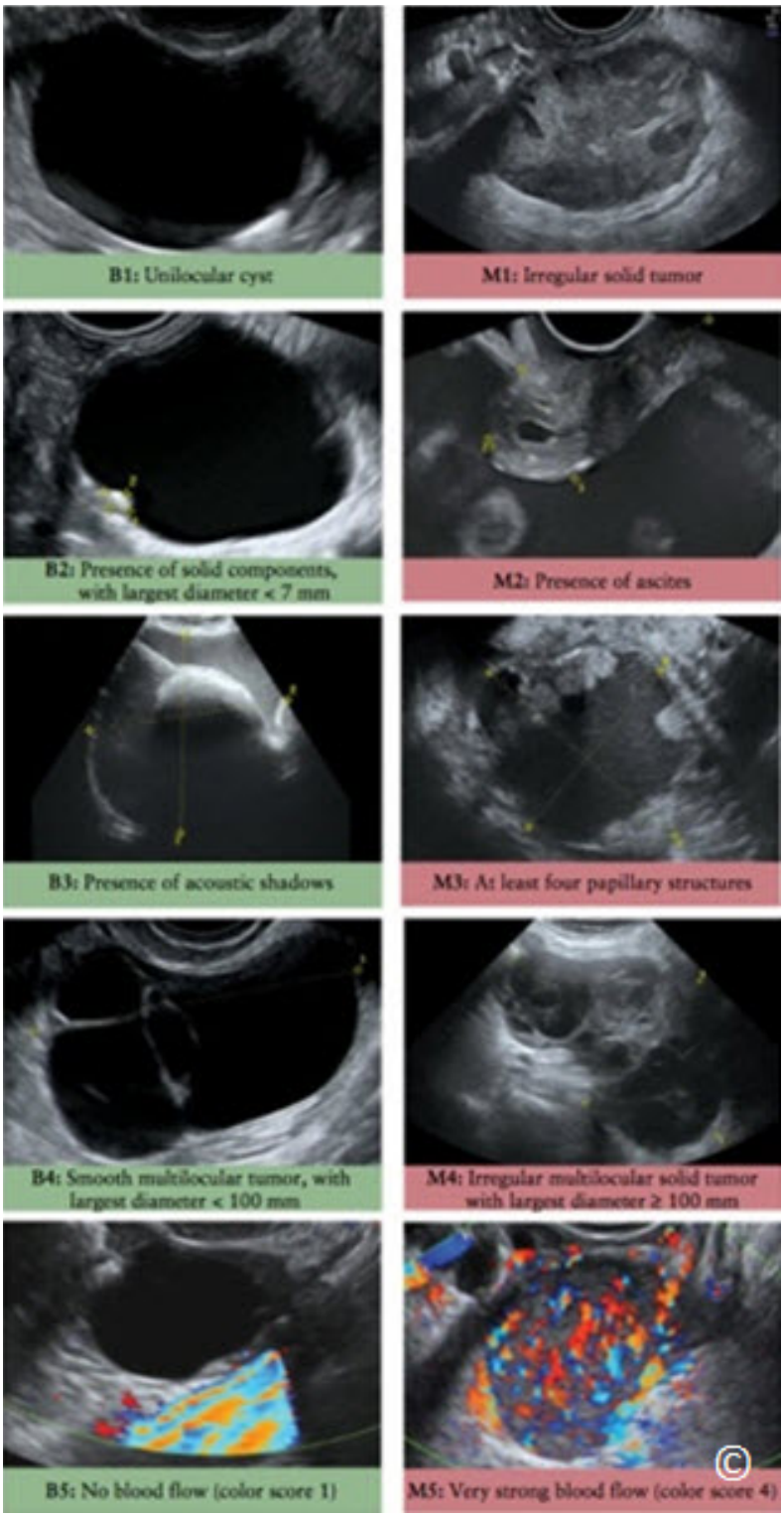

Hình 12.37: Các đặc điểm siêu âm sử dụng sự phân tích u buồng trứng quốc tế (IOTA) các qui luật đơn giản, hình siêu âm minh họa. B1-B5, các đặc điểm lành tính;M1-M5, các đặc điểm ác tính. Các hình được sự cho phép từ tài liệu tham khảo.

CLIP 12.1

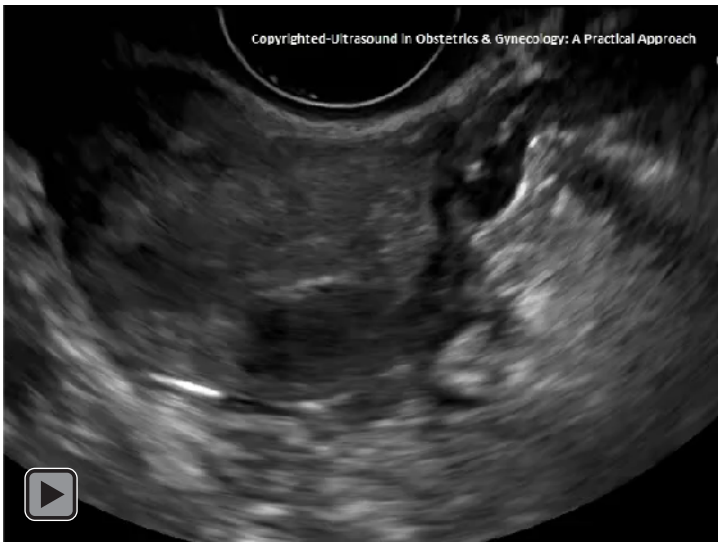

CLIP 12.2

CLIP 12.3

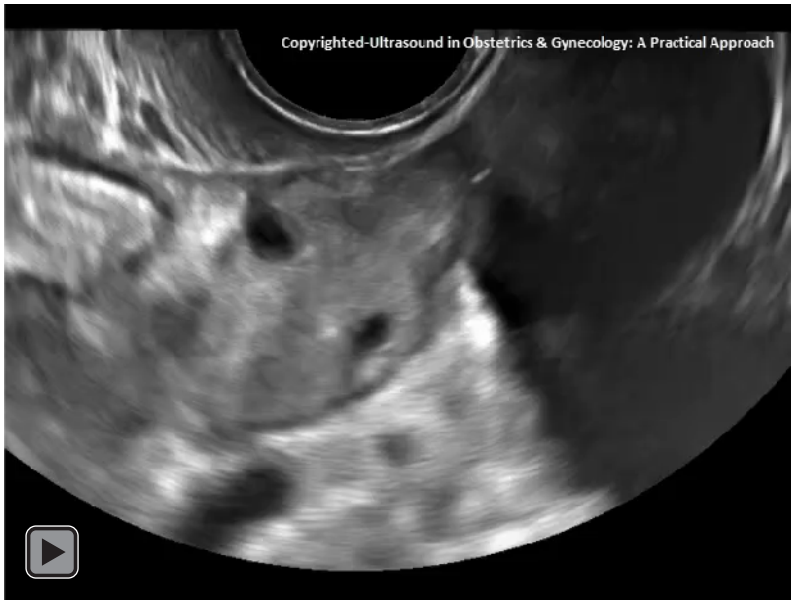

CLIP 12.4

References:

1) Dewailly D, Lujan ME, Carmina E, Cedars MI, Laven J, Norman RJ, Escobar Morreale HF. Definition and significance of polycystic ovarian morphology: a task force report from the Androgen Excess and Polycystic Ovary Syndrome Society. Hum Reprod Update. 2013 Dec 16. [Epub ahead of print]
2) Granberg S, Wikland M, Jansson I. Macroscopic characterization of ovarian tumors and the relation to the histological diagnosis: criteria to be used for ultrasound evaluation. Gynecol Oncol 1989;35:139
3) Tekay A, Jouppila P. Controversies in assessment of ovarian tumors with transvaginal color Doppler ultrasound. Acta Obstet Gynecol Scand 1996;75:316
4) Fleisher AC, Brader KR. Sonographic depiction of ovarian vascularity and flow: current improvements and future applications. JUM 2001; 20:241.
5) Mol BW, Boll D, De Kanter M, Heintz AP, Sijmons EA, Oei SG, Bal H, Bro¨lmann HA. Distinguishing the benign and malignant adnexal mass: an external validation of prognostic models. *Gynecol Oncol* 2001; **80**: 162 – 167.
6) Ferrazzi E, Zanetta G, Dordoni D, Berlanda N, Mezzopane R, Lissoni AA. Transvaginal ultrasonographic characterization of ovarian masses: comparison of five scoring systems in a multicenter study. *Ultrasound Obstet Gynecol* 1997; **10**: 192 – 197.
7) Aslam N, Banerjee S, Carr JV, Savvas M, Hooper R, Jurkovic D. Prospective evaluation of logistic regression models for the diagnosis of ovarian cancer. *Obstet Gynecol* 2000; 96: 75 – 80.
8) Kaijser J., Bourne T, Valentin L, Sayasneh S, Van Holsbeke C, Vergote I, Testa AC, Franchi D, Van Calster B and Timmerman D. Improving strategies for diagnosing ovarian cancer: a summary of the International Ovarian Tumor Analysis (IOTA) studies. *Ultrasound Obstet Gynecol* 2013; 41: 9–20.

THAI NGOÀI TỬ CUNG

13

Người dịch: BS Nguyễn Thị Cẩm Minh - Hiệu chỉnh: BS Hà Tố Nguyên

GIỚI THIỆU

Thai ngoài tử cung (TNTC) là nguyên nhân hàng đầu gây tử vong mẹ ở tam cá nguyệt I (1). Tỉ lệ TNTC ngày càng tăng so với những thập niên trước (2), góp phần đáng kể vào bệnh suất và tử suất của người mẹ, đặc biệt ở những nước đang phát triển (3).

YẾU TỐ NGUY CƠ

Các yếu tố nguy cơ của TNTC được liệt kê trong **Bảng 13.1** (4). Tiền căn phẫu thuật ống dẫn trứng (triệt sản) hoặc TNTC trước đó là những yếu tố nguy cơ thường gặp nhất, do đó ở những bệnh nhân này cần nghĩ ngay đến TNTC khi có triệu chứng nghi ngờ. Những yếu tố nguy cơ khác bao gồm viêm nhiễm vùng chậu, hiếm muộn và đặt dụng cụ tử cung.

Bảng 13.1	Yếu tố nguy cơ TNTC
	- Tiền căn phẫu thuật ống dẫn trứng - Tiền căn TNTC trước đó - Đặt dụng cụ tử cung - Tiền căn hiếm muộn

TRIỆU CHỨNG LÂM SÀNG

Cần nghĩ đến thai ngoài tử cung trong trường hợp bệnh nhân thử thai dương tính đến khám vì đau bụng, ra huyết âm đạo hoặc sờ thấy một khối cạnh tử cung. Các triệu chứng lâm sàng không đặc hiệu cho TNTC do đó không nên dùng đơn thuần để chẩn đoán. Vị trí đau có thể rất khác nhau (5) và bệnh nhân TNTC có tam chứng kinh điển gồm đau bụng, rong huyết và khối cạnh tử cung chiếm tỉ lệ < 50% (6).

VỊ TRÍ GIẢI PHẪU CỦA TNTC

Hầu hết TNTC làm tổ dọc theo lộ trình của ống dẫn trứng với đoạn bóng và eo chiếm tỉ lệ cao nhất (**Hình 13.1**). Những vị trí khác hiếm gặp hơn như loa vòi hoặc đoạn kẽ (đoạn sừng) (**Hình**

13.1). TNTC đoạn kẽ là dạng đặc biệt bởi vì thai ở vị trí này có thể phát triển lớn và khi vỡ gây mất máu trầm trọng dẫn đến sốc. Thai ở đoạn kẽ khó chẩn đoán trên siêu âm vì rất giống với thai kì bình thường. **Hình 13.2** và **13.3** cho thấy TNTC đoạn kẽ ở giai đoạn sớm của tam cá nguyệt I, **Hình 13.4** và **13.5** cho thấy TNTC đoạn kẽ ở giai đoạn muộn hơn. TNTC ở cổ tử cung chiếm <1% và được chẩn đoán chủ yếu bằng siêu âm qua ngả âm đạo (**Hình 13.6**). Thai ở cổ tử cung được điều trị tốt nhất bằng Methotrexate hoặc potassium chloride tiêm bắp hoặc tiêm trực tiếp vào túi thai dưới hướng dẫn của siêu âm, đặc biệt trong trường hợp mong muốn bảo tồn khả năng sinh sản. Sau điều trị cần theo dõi sát bệnh nhân cho đến khi không còn chảy máu nhiều, hầu hết các thai được tiêm sẽ thoái triển. Ở những nơi có nguồn nhân lực thấp, việc điều trị còn hạn chế thì thai ở cổ tử cung chảy máu nhiều có thể xử trí tạm thời bằng khâu vòng cổ tử cung hoặc đặt bóng chèn (30cc) với ống thông Foley vào kênh cổ tử cung.

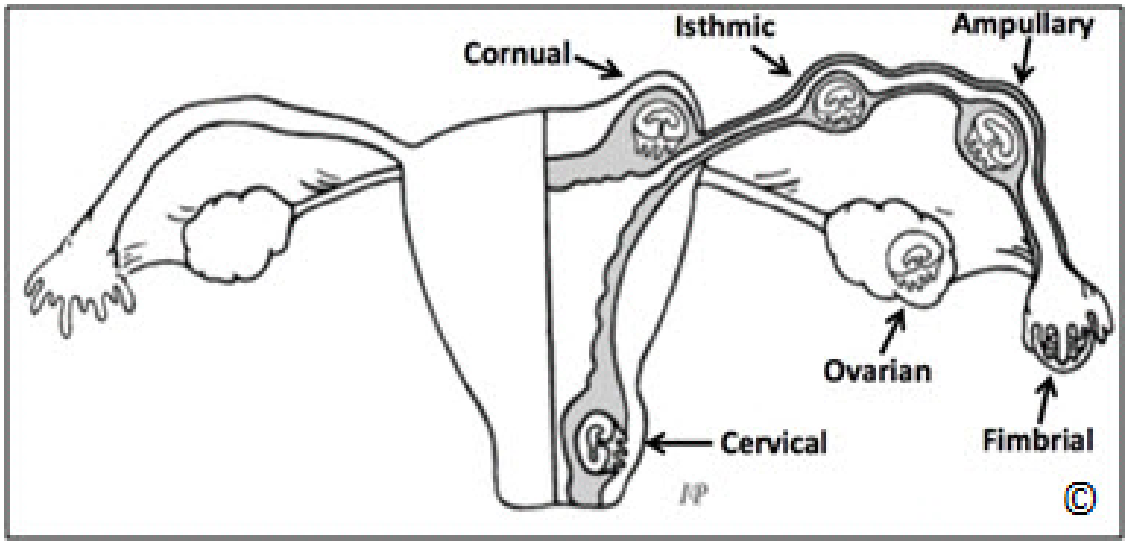

Hình 13.1: Vị trí TNTC ở vùng chậu. Hầu hết TNTC ở ống dẫn trứng, với đoạn bóng và đoạn eo chiếm tỉ lệ cao nhất. Thai trong ổ bụng không được mô tả trên hình.
Nguồn: Dr. Igor Palahnuk

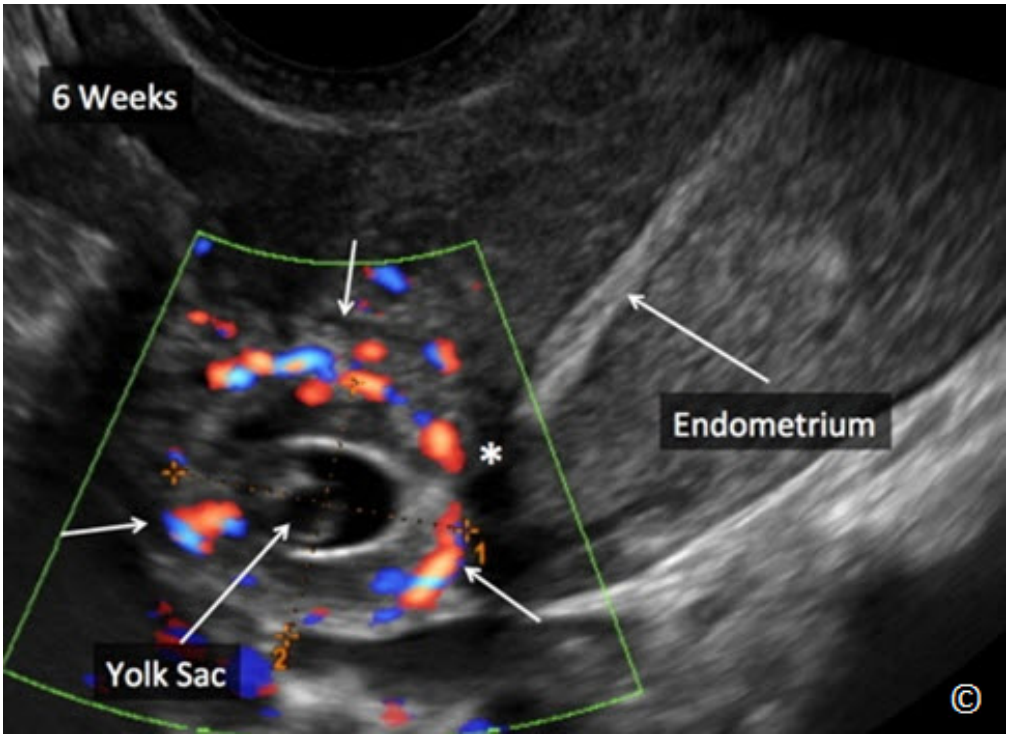

Hình 13.2: Siêu âm trắng đen và siêu âm Doppler màu TNTC ở đoạn kẽ khoảng 6 tuần với túi noãn hoàng bên trong (mũi tên). Nội mạc tử cung tách biệt với khối thai (dấu hoa thị).

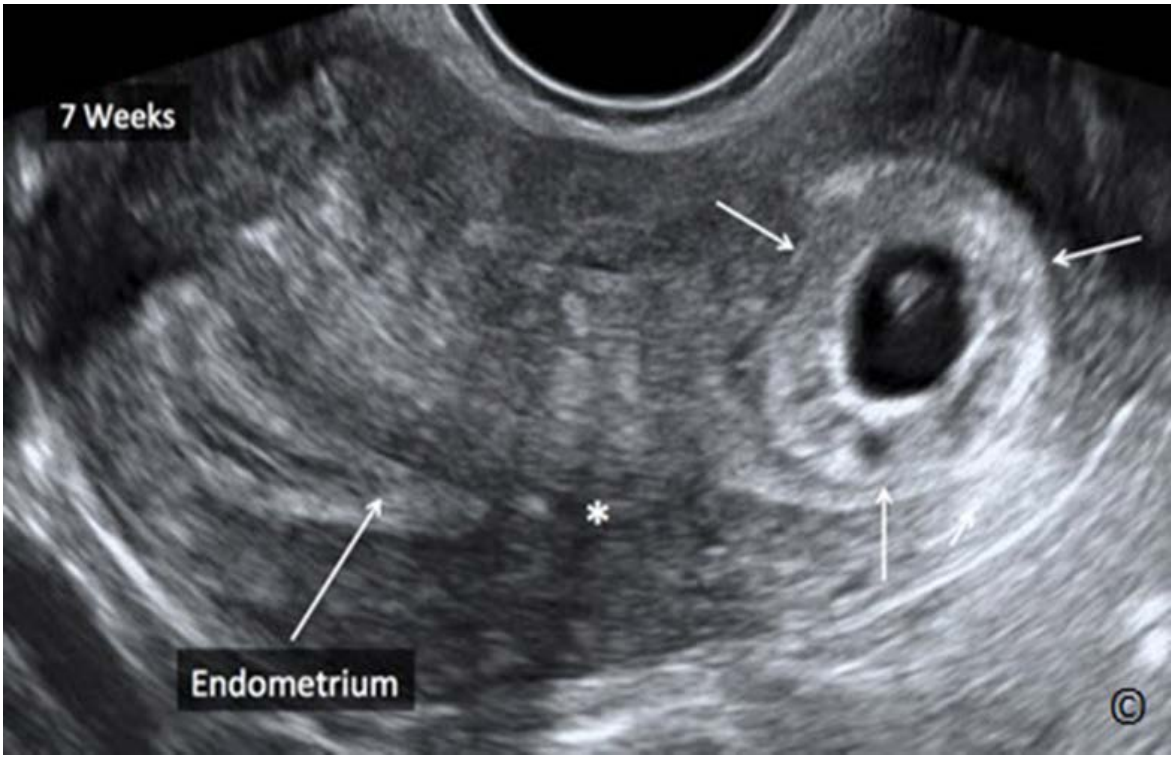

Hình 13.3: Siêu âm trắng đen TNTC ở đoạn kẽ khoảng 7 tuần (mũi tên). Nội mạc tử cung tách biệt với khối thai (dấu hoa thị).

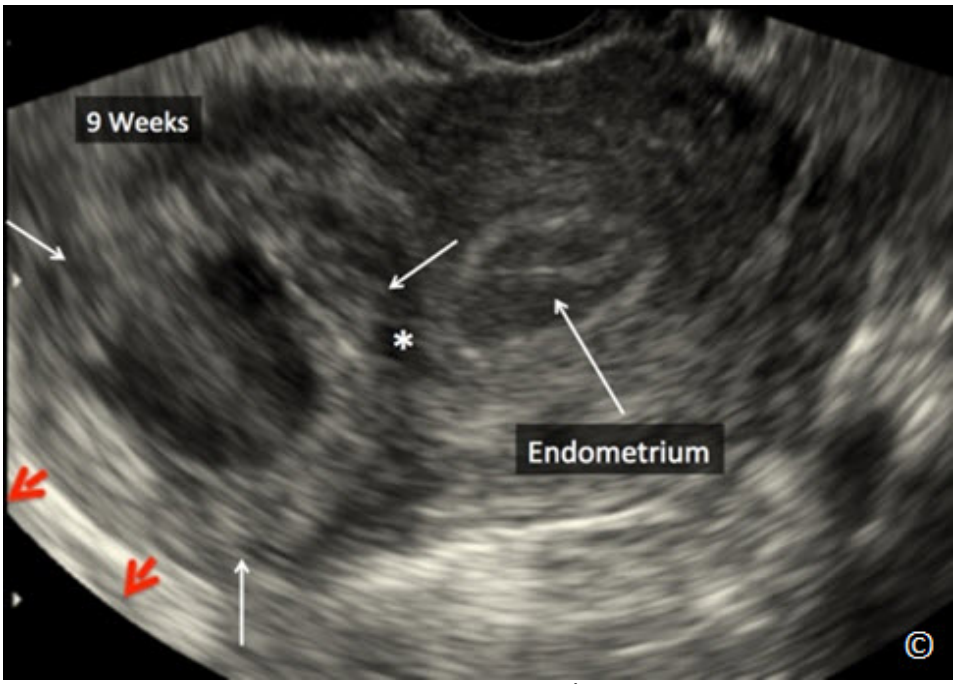

Hình 13.4: Siêu âm qua ngã âm đạo với mặt cắt ngang phần trên tử cung cho thấy TNTC ở đoạn kẽ khoảng 9 tuần (mũi tên trắng). Nội mạc tử cung tách biệt với khối thai (dấu hoa thị). Túi thai phồng ra bên ngoài lớp thanh mạc tử cung (mũi tên đỏ).

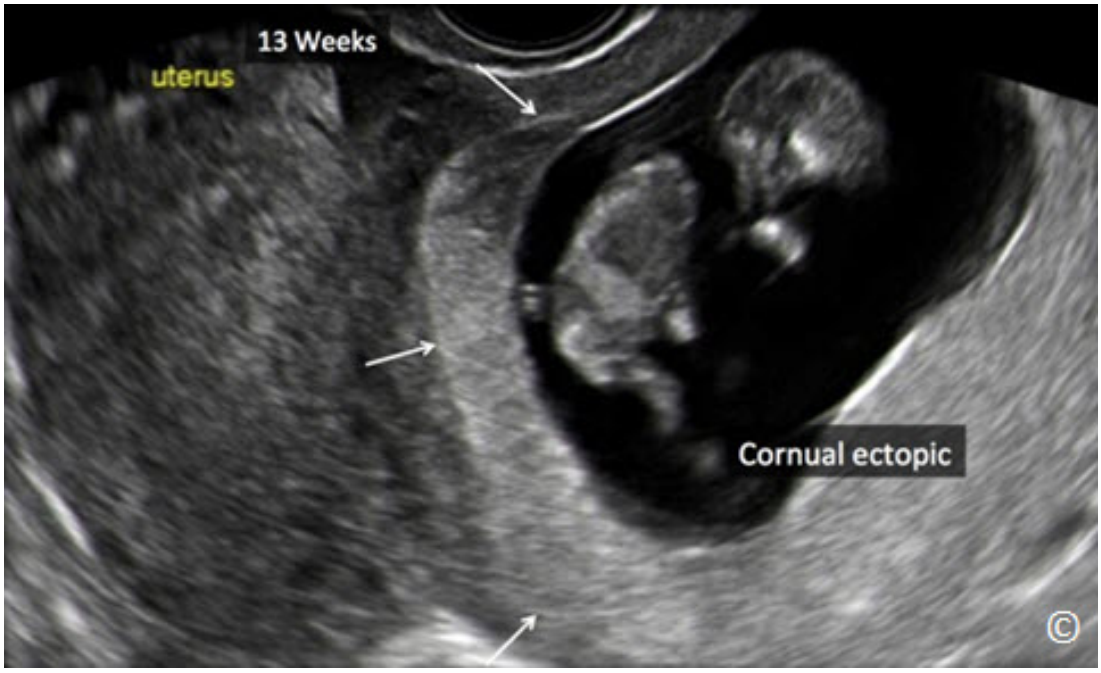

Hình 13.5: Siêu âm qua ngả âm đạo với mặt cắt chếch phần trên tử cung cho thấy TNTC ở đoạn kẽ khoảng 13 tuần (mũi tên). Kích thước thai giai đoạn này có thể gây nhầm lẫn với thai trong tử cung.

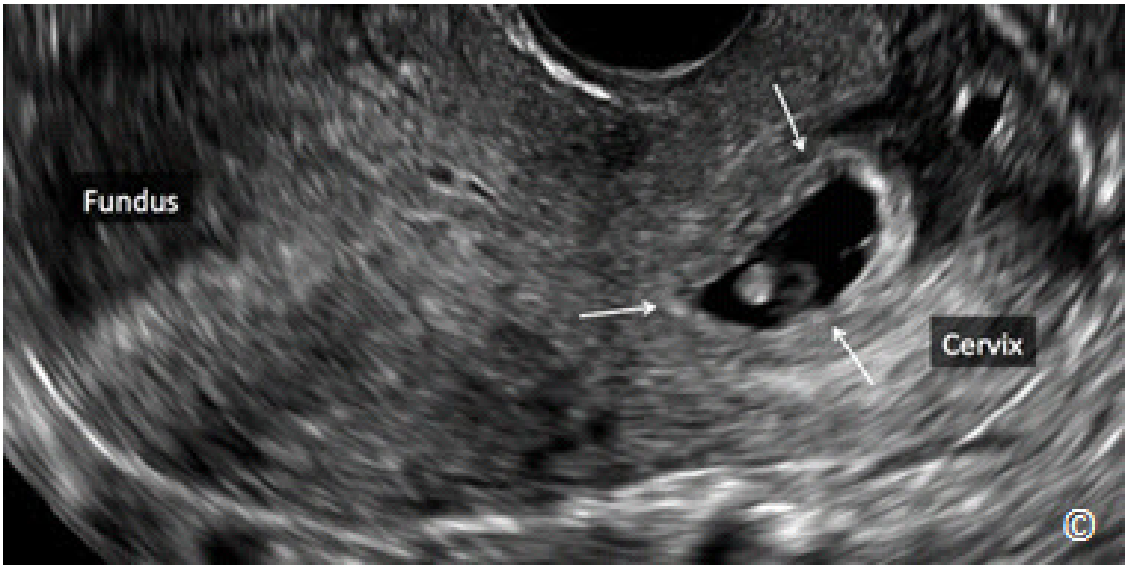

Hình 13.6: Siêu âm qua ngả âm đạo mặt cắt dọc tử cung cho thấy TNTC ở cổ tử cung.

Thai làm tổ ở sẹo mổ lấy thai về nguyên tắc không phải là TNTC vì túi thai vẫn nằm trong buồng tử cung. Thai bám ở sẹo mổ lấy thai có thể dẫn đến những bất thường bánh nhau nghiêm trọng ở giai đoạn muộn của thai kì như nhau cài răng lược hoặc vỡ tử cung (7,8) . Ở những sản phụ có mổ lấy thai trước đó, chẩn đoán thai bám ở sẹo mổ lấy thai cần được nghĩ đến khi siêu âm thấy túi thai nằm ở phần thấp của tử cung, nằm trong hoặc gần sẹo mổ lấy thai. Việc phóng đại hình ảnh siêu âm có thể giúp chẩn đoán xác định (**Hình 13.7** và **13.8**). Tương tự như TNTC ở cổ tử cung, điều trị thai bám vết mổ cũ đáp ứng tốt nhất với tiêm trực tiếp Methotrexate hoặc potassium chloride vào túi thai dưới hướng dẫn của siêu âm (**Hình 13.9 A và B**).

Hình 13.7: Siêu âm trắng đen qua ngả âm đạo với mặt cắt dọc tử cung cho thấy thai bám ở sẹo mổ lấy thai (mũi tên).

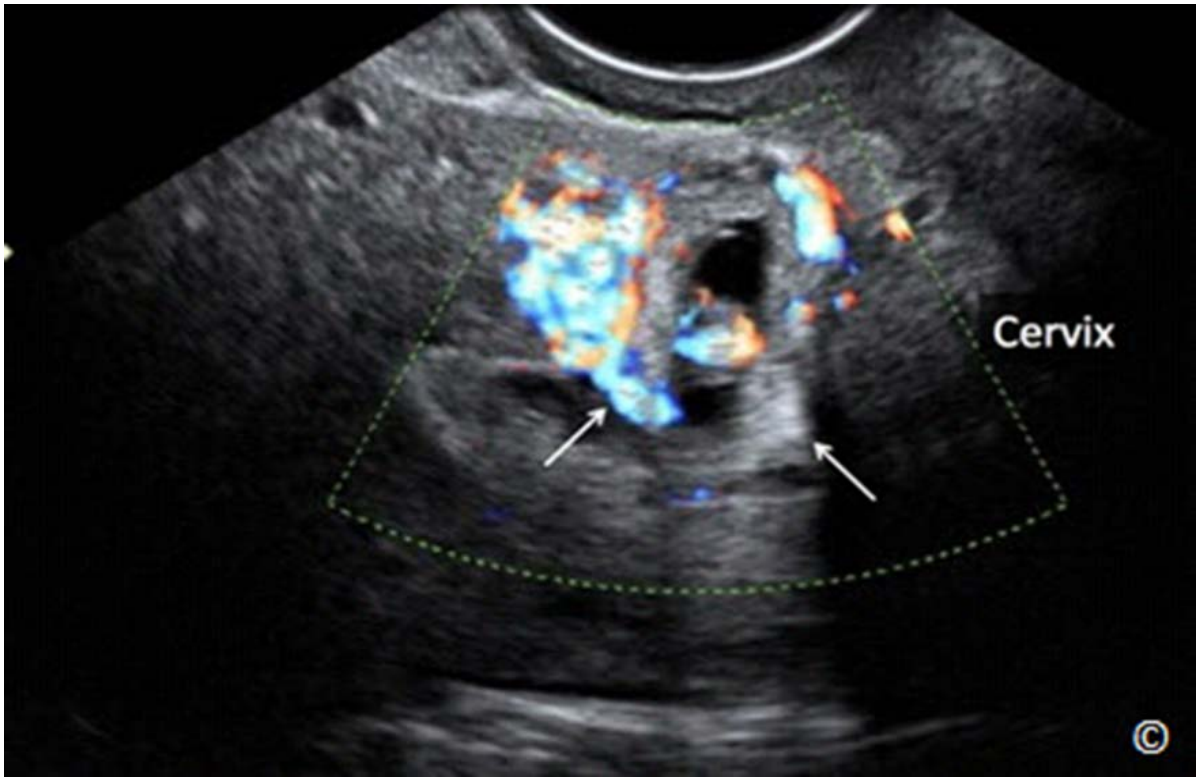

Hình 13.8: Siêu âm Doppler màu qua ngả âm đạo với mặt cắt dọc tử cung cho thấy thai bám ở sẹo mổ lấy thai và có tăng sinh mạch máu trên Doppler màu.

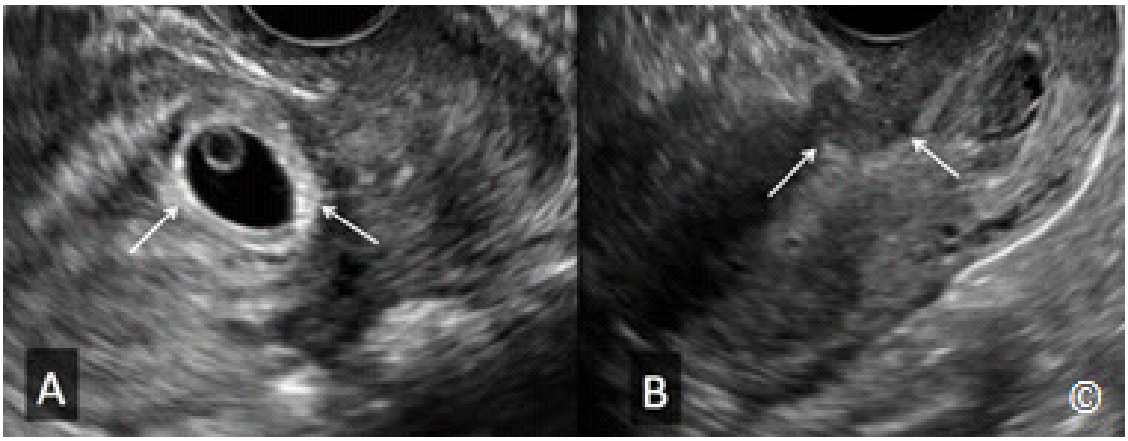

Hình 13.9 A và B: Siêu âm qua ngả âm đạo với mặt cắt dọc tử cung:

Hình A: thai bám ở sẹo mổ lấy thai

Hình B: túi thai này thoái triển đáng kể sau 2 tuần tiêm Methotrexate trực tiếp

CÁC BƯỚC TIẾP CẬN TRONG SIÊU ÂM CHẨN ĐOÁN TNTC

Phần này mô tả các bước tiếp cận một bệnh nhân nữ đến khám với triệu chứng lâm sàng nghi ngờ TNTC. Việc khai thác chi tiết bệnh sử và khám lâm sàng rất cần thiết để đánh giá ban đầu bệnh nhân. Kết hợp các triệu chứng lâm sàng và xét nghiệm để đưa ra các chẩn đoán phù hợp. **Bảng 13.2** liệt kê các chẩn đoán phân biệt ở bệnh nhân nữ có triệu chứng đau bụng dưới và ra huyết âm đạo.

Bảng 13.2	Các chẩn đoán phân biệt ở một phụ nữ trong độ tuổi sinh sản có triệu chứng đau bụng dưới và ra huyết âm đạo
	- Thai kì bình thường - Dọa sẩy thai - Thai ngoài tử cung - Khối u buồng trứng (nang xuất huyết, u bì, u buồng trứng xoắn) - Bệnh lý viêm nhiễm vùng chậu - Xuất huyết tử cung bất thường - Nguyên nhân từ đường tiêu hóa - Nguyên nhân từ đường tiết niệu

Thử thai là một trong những xét nghiệm chẩn đoán đầu tiên cần được thực hiện. Thử thai âm tính gần như giúp loại trừ TNTC sống (lưu ý xét nghiệm này phải có độ nhạy cao với nồng độ HCG (Human Chorionic Gonadotropin) ở thai giai đoạn sớm). Xét nghiệm dương tính xác nhận có

thai nhưng không cho biết vị trí hoặc khả năng sống của thai. Cần chú ý những trường hợp TNTC mạn tính với nồng độ HCG thấp kèm theo triệu chứng đau vùng chậu mạn tính. **Hình 13.10** và **13.11** minh họa TNTC mạn tính với nồng độ HCG là 22 IU/ml, bệnh nhân có triệu chứng đau vùng chậu phải mạn tính và khám thấy một khối ở vùng chậu.

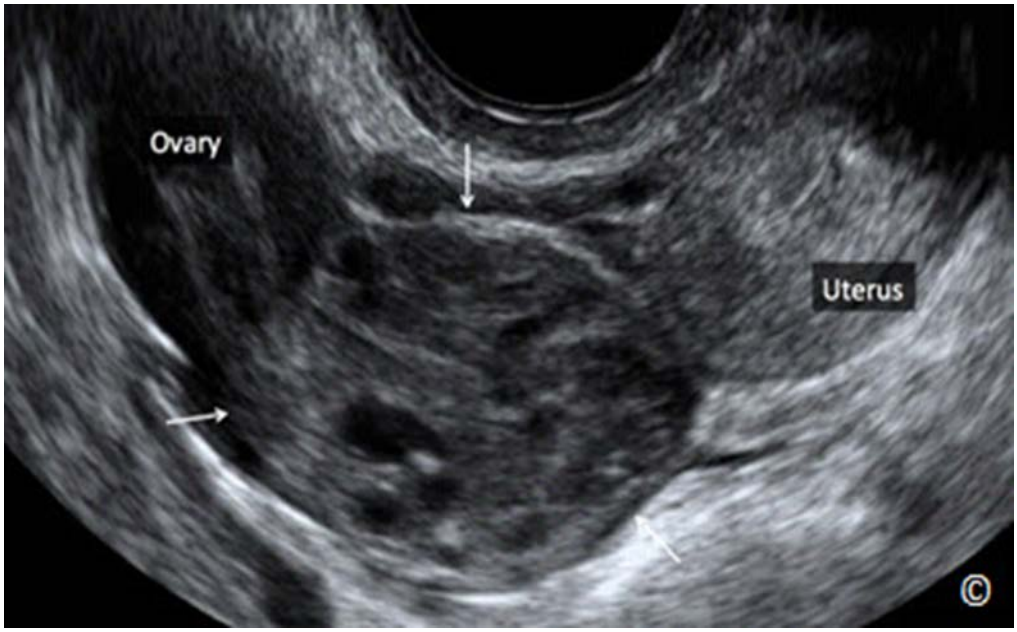

Hình 13.10: Siêu âm qua ngả âm đạo: TNTC mạn tính ở 1 phụ nữ có triệu chứng đau vùng chậu mạn tính (mũi tên - đã được kiểm chứng bằng giải phẫu bệnh). Nồng độ HCG 22 IU/ml.

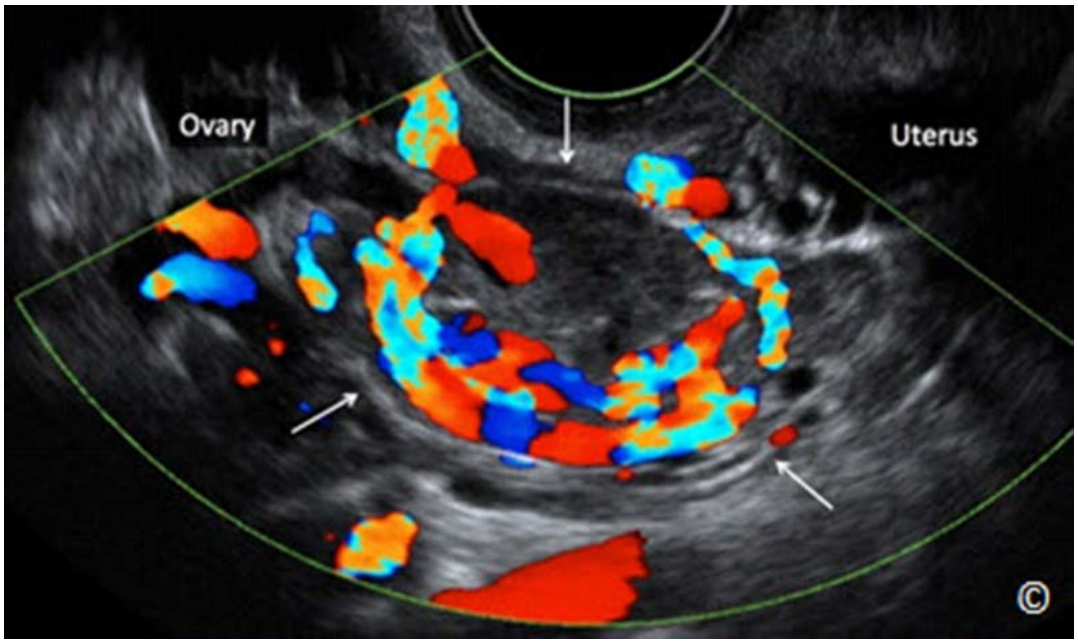

Hình 13.11: Siêu âm Doppler màu qua ngả âm đạo trên cùng người phụ nữ trong hình 13.10 cho thấy có tăng sinh mạch máu ở khối TNTC mạn tính

Trong phạm vi cuốn sách này chỉ trình bày cách tiếp cận cơ bản về việc sử dụng siêu âm trong sản phụ khoa, chúng tôi sẽ không đề cập đến mối tương quan của nồng độ HCG trong huyết thanh với hình ảnh siêu âm của túi thai trong tử cung. Thông thường, nồng độ HCG tăng gấp đôi mỗi 2 – 3 ngày ở thai kì bình thường (9). Tuy nhiên quy luật này không đúng tuyệt đối vì có khoảng 20% trường hợp TNTC sẽ có biểu hiện tăng nồng độ HCG như trên (9) do đó không nên dùng nồng độ HCG đơn thuần để loại trừ TNTC.

Vì vậy việc tiếp cận siêu âm theo bước nên được tiến hành nếu xét nghiệm thử thai dương tính.

Cách tiếp cận này được áp dụng khi siêu âm ngả âm đạo:

Bước 1:

Đánh giá sự hiện diện của túi thai trong buồng tử cung:

Sự hiện diện của túi thai trong buồng tử cung giúp loại trừ TNTC trong phần lớn các trường hợp (**Hình 13.12**). Tuy rất hiếm gặp nhưng cũng có khả năng một thai trong kết hợp với một thai ngoài tử cung (heterotopic pregnancy) (**Hình 13.13**) – (**Clip 13.1**). Tỉ lệ thai trong – thai ngoài tử cung trong thai kì tự nhiên vào khoảng 1/7000 và thường gặp hơn ở những trường hợp được thực hiện các kĩ thuật hỗ trợ sinh sản (**Hình 13.14**).

Ở thai kì bình thường túi thai xuất hiện khoảng giữa tuần thứ 4 và thứ 5, đó là khoang màng đệm của phôi thai (**Hình 13.12**). Túi noãn hoàng (Yolk sac) là cấu trúc đầu tiên có thể thấy được trên siêu âm lúc thai 5 tuần (**Hình 13.15**), kế đến là khoang ối xuất hiện khoảng giữa tuần thứ 5 và thứ 6, và phôi thai xuất hiện lúc 6 tuần (**Hình 13.16**). Trên siêu âm, túi thai bình có bờ dày sáng (**Hình 13.17**). Bờ phản âm dày này giúp phân biệt túi thai với tụ máu hoặc dịch trong lòng tử cung. Tụ máu hoặc tụ dịch trong lòng tử cung thường được gọi là túi thai giả (**Hình 13-18 A và B**). Thuật ngữ túi thai giả được dùng trong mối tương quan với TNTC. Để bàn luận nhiều hơn về tam cá nguyệt 1, xin tham khảo chương 4.

Nếu thấy túi thai trong lòng tử cung, việc khám siêu âm sẽ hoàn tất bằng việc đánh giá phần phụ và túi cùng. Nếu không thấy túi thai trong lòng tử cung, chúng ta chuyển sang bước 2.

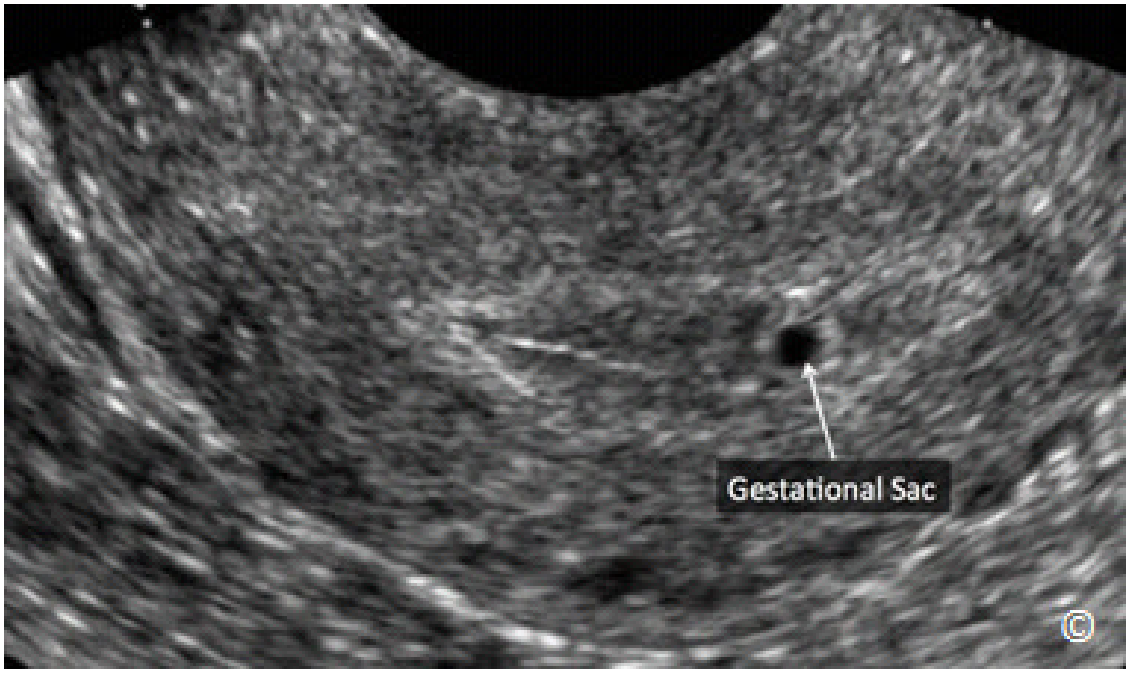

Hình 13.12: Siêu âm qua ngả âm đạo với mặt cắt dọc tử cung cho thấy túi thai khoảng 5 tuần tuổi. Sự hiện diện túi thai trong lòng tử cung giúp loại trừ TNTC trong phần lớn các trường hợp.

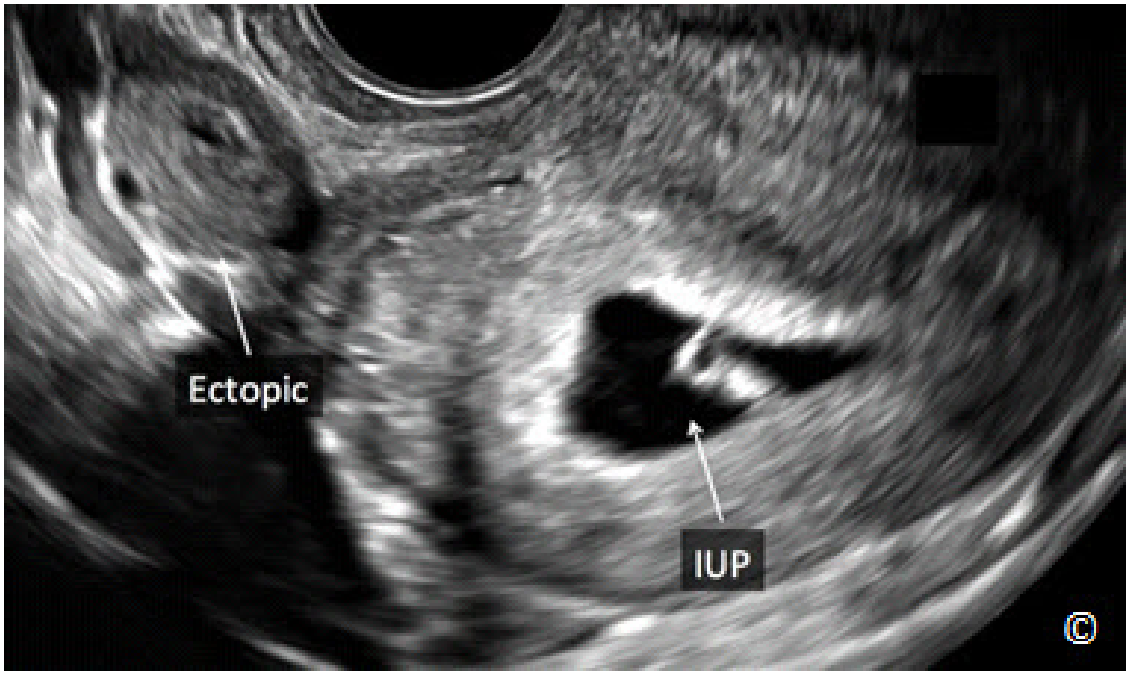

Hình 13.13: Siêu âm qua ngả âm đạo cho thấy sự hiện diện đồng thời cả thai trong tử cung (IUP: intrauterine pregnancy) và thai ngoài tử cung # 6 tuần.

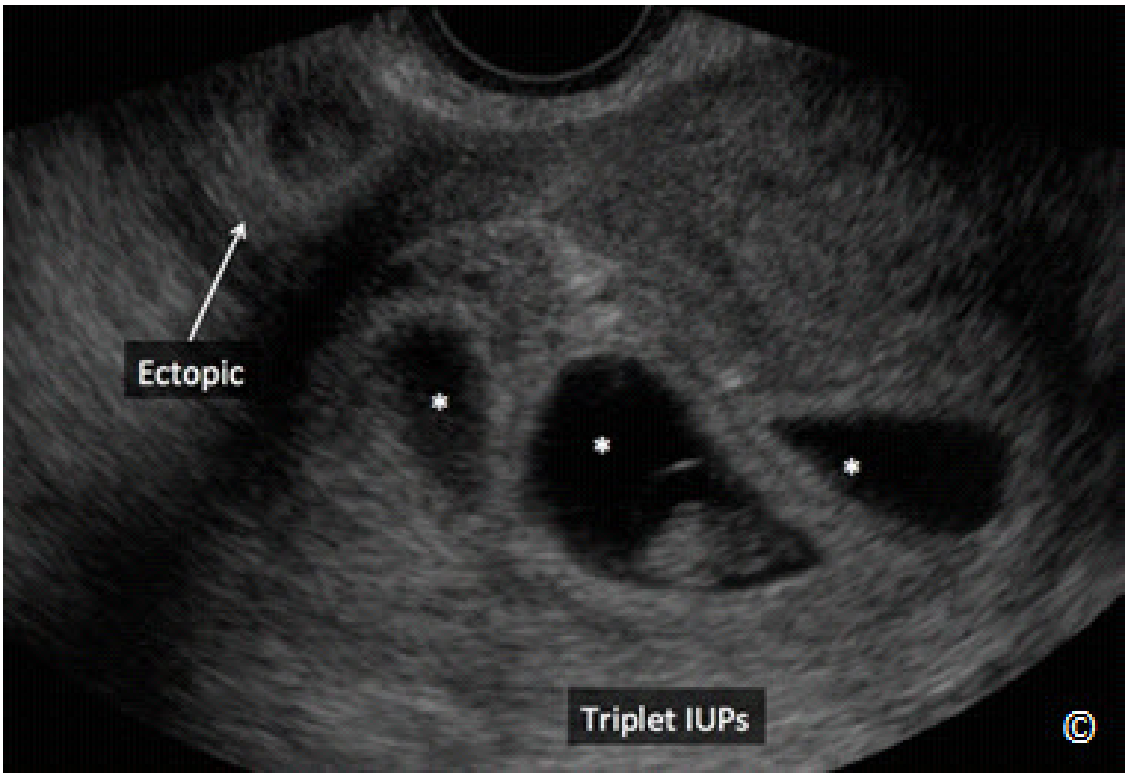

Hình 13.14: Siêu âm qua ngả âm đạo thai trong – thai ngoài tử cung khoảng 7 tuần tuổi. Hiện diện tam thai trong tử cung và TNTC ở ống dẫn trứng. Thai kì được thực hiện kĩ thuật hỗ trợ sinh sản.

Hình 13.15: Siêu âm qua ngả âm đạo với mặt cắt dọc tử cung cho thấy túi thai khoảng 5 tuần có túi noãn hoàng. Túi noãn hoàng là cấu trúc đầu tiên xuất hiện trên siêu âm bên trong túi thai lúc thai 5 tuần.

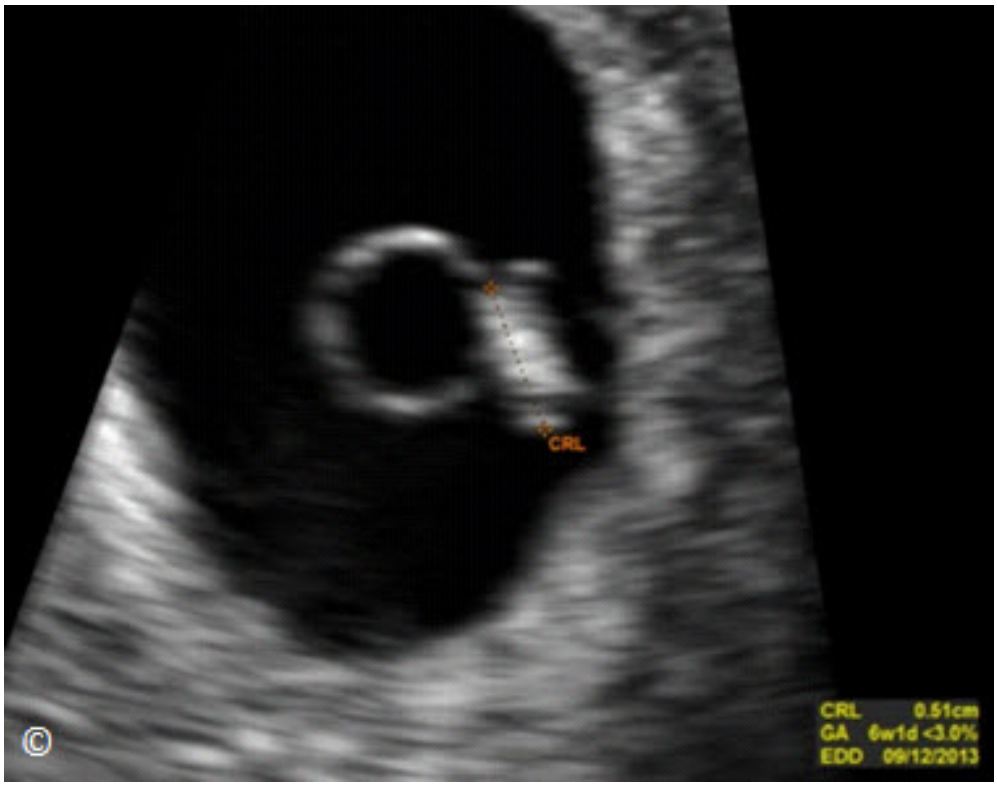

Hình 13.16: Siêu âm qua ngả âm đạo cho thấy túi thai 6 tuần đã có phôi thai. Túi noãn hoàng bên cạnh phôi thai.

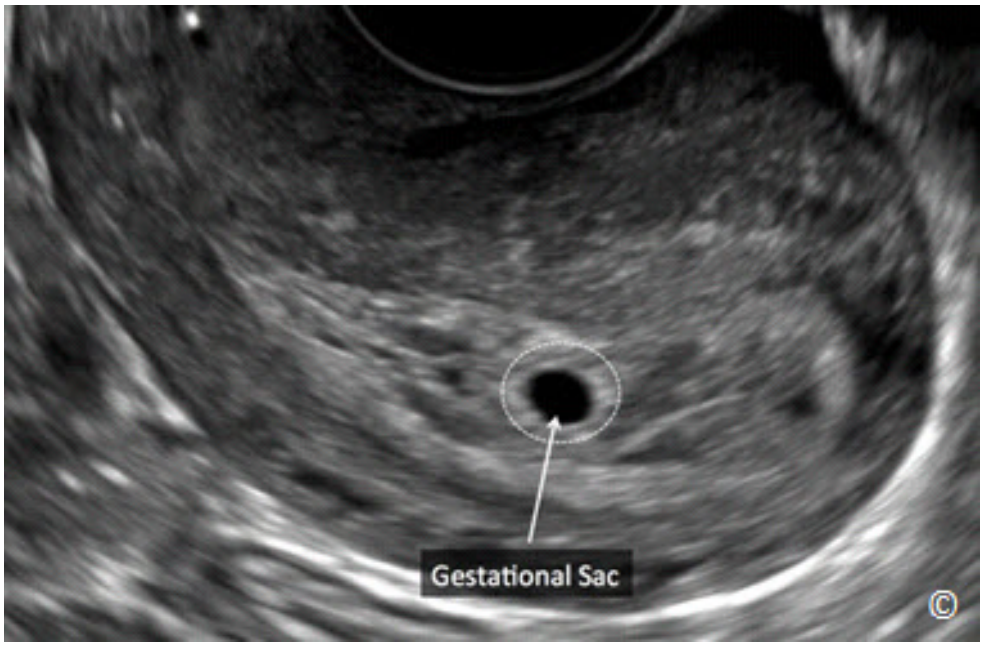

Hình 13.17: Siêu âm qua ngả âm đạo với mặt cắt dọc tử cung: túi thai bình thường khoảng 5 tuần. Lưu ý có viền phản âm dày quanh túi thai.

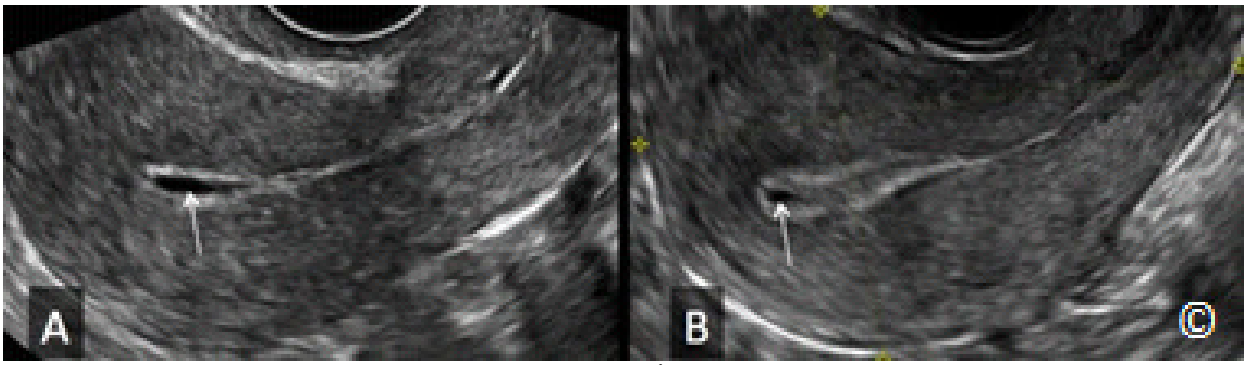

Hình 13.18 A và B: Siêu âm qua ngả âm đạo với mặt cắt dọc cho thấy dịch trong lòng tử cung ở những bệnh nhân nghi ngờ TNTC. Thuật ngữ túi thai giả được dùng để chỉ dịch trong lòng tử cung ở những trường hợp TNTC.

Bước 2:

Đánh giá dịch túi cùng:

Đánh giá dịch túi cùng là một phần quan trọng gợi ý sự hiện diện của máu do TNTC vỡ hoặc nang buồng trứng vỡ. Túi cùng được giới hạn phía trước bởi phần thấp của tử cung, cổ tử cung và phía sau bởi trực tràng, việc đánh giá dịch túi cùng được thực hiện qua siêu âm ngã âm đạo với mặt cắt dọc tử cung (**Hình 13.19**). Có thể sử dụng Doppler màu với vận tốc thấp để xác nhận không có dòng chảy của mạch máu bên trong cục máu đông. Ở bệnh nhân nghi ngờ TNTC, siêu âm thấy dịch túi cùng thì phải xem xét khả năng có xuất huyết nội và cần kết hợp với đánh giá tổng trạng bệnh nhân để có hướng xử trí thích hợp. Nếu lượng dịch túi cùng nhiều, chúng ta phải quan sát những ngách cao hơn của ổ bụng, sự hiện diện của dịch ở những ngách này gợi ý có chảy máu nhiều trong khoang phúc mạc (Ghi chú của người dịch: Túi cùng (Pouch) là do lá phúc mạc lách giữa các tạng ở chậu hông tạo thành một túi sâu của phúc mạc. Đây là những nơi thấp nhất của ổ phúc mạc mà các dịch trong ổ bụng trong các trường hợp bệnh lý thường đọng ở đó. Trong phần này tác giả sử dụng thuật ngữ Cul-de-sac để chỉ túi cùng Douglas (Douglas' pouch). Ngách (Recess) cũng là do lá phúc mạc lách giữa các tạng hay giữa các tạng với thành bụng để tạo thành một rãnh hoặc một hốc nhưng đó không phải là chỗ thấp nhất của ổ bụng. Ví dụ ngách dưới gan, ngách gan thận, … Nguồn: Bài giảng Giải Phẫu Học 2006 – ĐHYD TP.HCM – Trang 273-274). Lưu ý rằng bình thường cũng có ít dịch ở túi cùng và đó là dịch sinh lý do sự thay đổi của chu kỳ kinh.

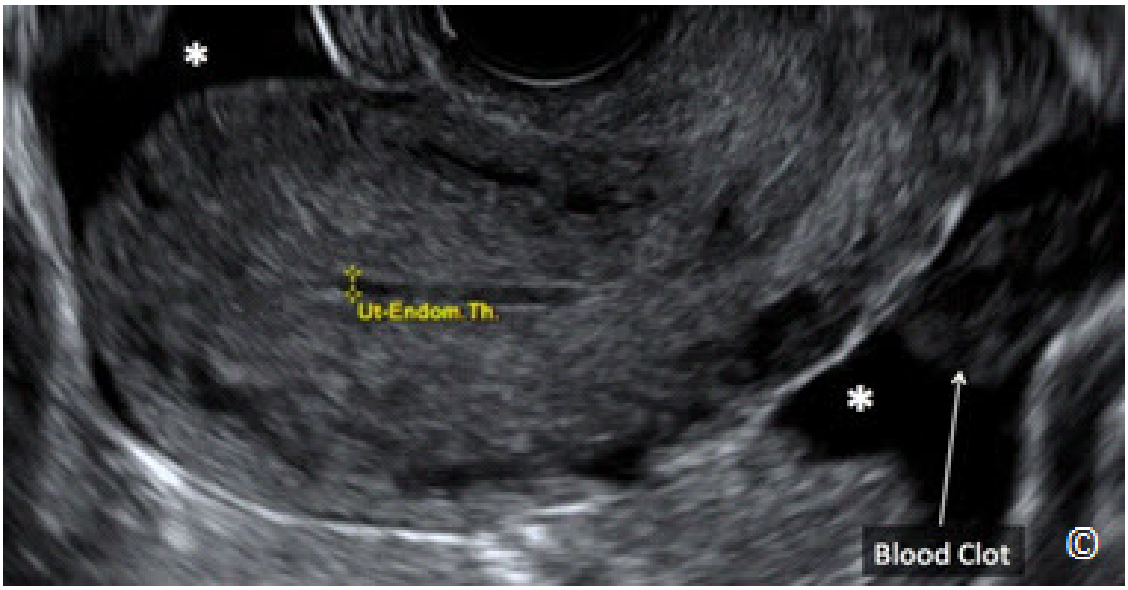

Hình 13.19: Siêu âm qua ngả âm đạo với mặt cắt dọc tử cung ở bênh nhân TNTC vỡ có dịch tự do ở túi cùng và xung quanh tử cung (dấu hoa thị). Có hình ảnh cục máu đông ở túi cùng sau và lớp dịch mỏng trong lòng tử cung.

Bước 3:

Đánh giá khối TNTC ở khu vực phần phụ:

Đánh giá một cách kỹ lưỡng khu vực phần phụ trên cả 2 mặt cắt ngang và dọc. Bước này bao gồm đánh giá buồng trứng và khu vực xung quanh để tìm dịch, máu và khối TNTC. Khối TNTC thường nằm ở ống dẫn trứng và điển hình có dạng hình tròn với viền phản âm dày bao quanh túi phản âm trống (**Hình 13.20 A và B**). Thông thường triệu chứng lâm sàng của bệnh nhân có liên quan với vị trí của khối TNTC nhưng cũng có trường hợp ngoại lệ. Điều quan trọng nữa là không được nhầm lẫn khối TNTC với nang hoàng thể (**Hình 13.21**), nó thường nằm ở buồng trứng cùng bên với khối TNTC. **Bảng 13.3** thể hiện những đặc tính phân biệt nang hoàng thể với khối TNTC. **Hình 13.22** và **13.23** cho thấy khối TNTC ở ống dẫn trứng trên siêu âm. Dấu hiệu tăng sinh mạch máu nhiều trên siêu âm Doppler màu của nang hoàng thể không giúp phân biệt với khối TNTC vì khối TNTC có nhiều mức độ tăng sinh mạch máu khác nhau. **Hình 13.24 A-C** cho thấy mức độ dòng chảy khác nhau trên siêu âm Doppler ở 3 trường hợp TNTC khác nhau.

BẢNG 13.3	Những dấu hiệu phân biệt nang hoàng thể và TNTC

- Nang hoàng thể nằm ở buồng trứng
- Nang hoàng thể được bao bọc xung quanh bởi mô buồng trứng bình thường
- Nang hoàng thể di chuyển cùng với buồng trứng khi làm nghiệm pháp đẩy đầu dò
- Nang hoàng thể điển hình không có vòng phản âm dày
- Siêu âm Doppler màu và Doppler xung không phân biệt được 2 cấu trúc này

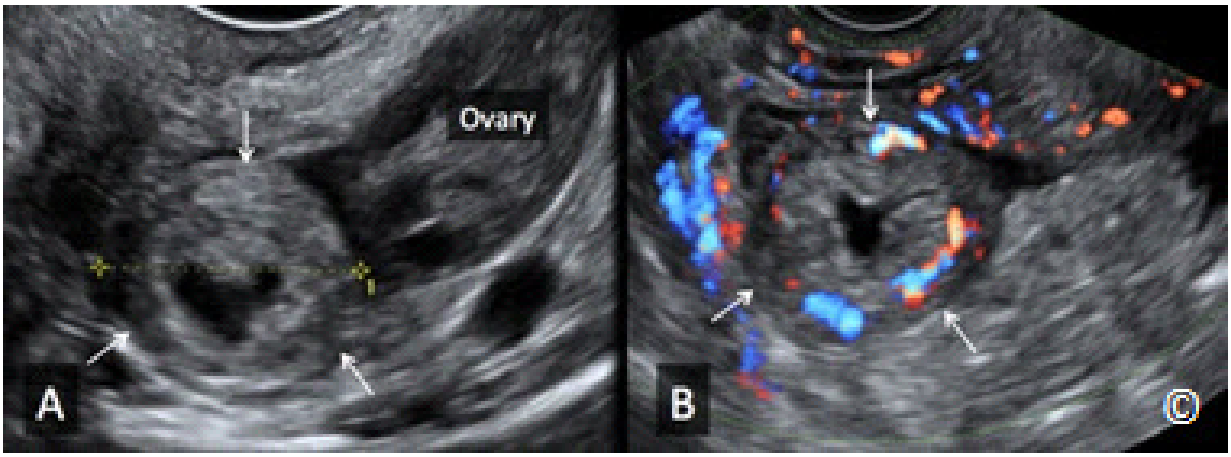

Hình 13.20 A và B: Siêu âm qua ngả âm đạo: TNTC ở ống dẫn trứng. Hình ảnh vòng phản âm dày và trung tâm phản âm trống (dấu hiệu doughnut). Hình B cho thấy khối TNTC tăng sinh mạch máu mức độ trung bình trên siêu âm Doppler màu.

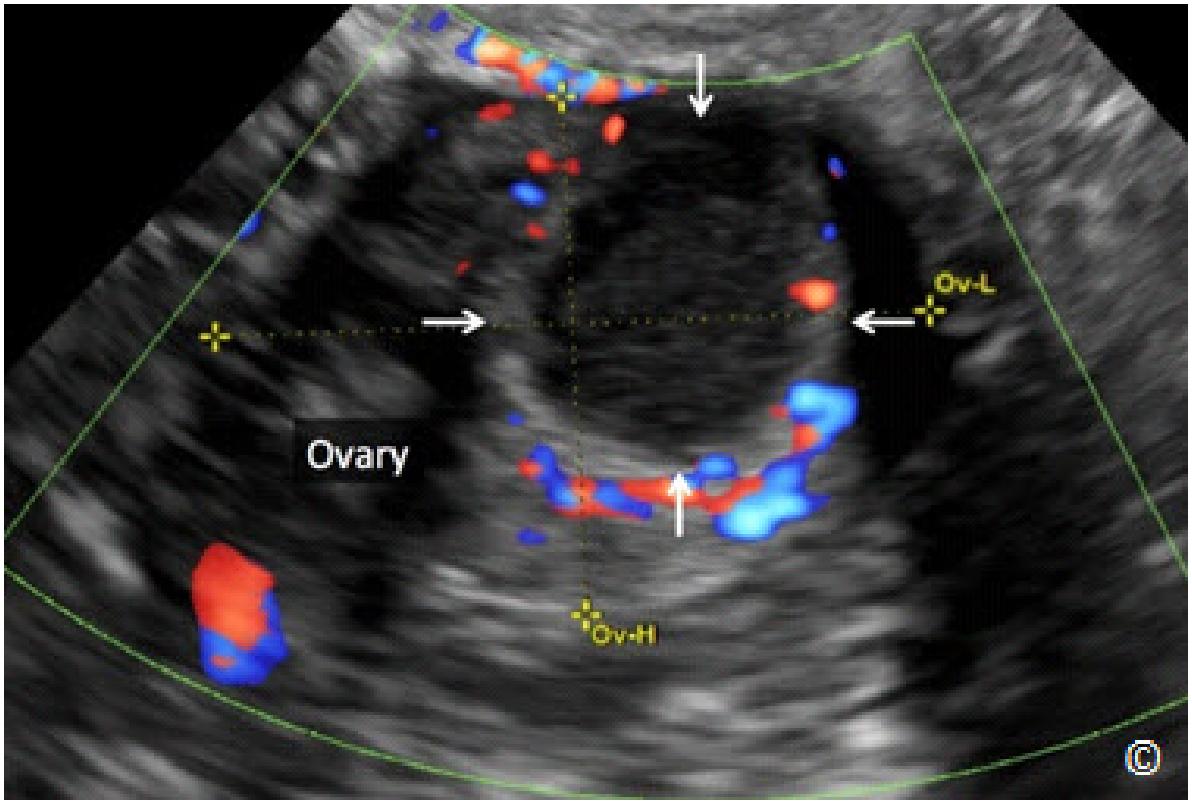

Hình 13.21: Siêu âm trắng đen và siêu âm Doppler màu ngã âm đạo: nang hoàng thể bên trong buồng trứng. Xem những dầu hiện phân biệt với TNTC ở **Bảng 13.**3.

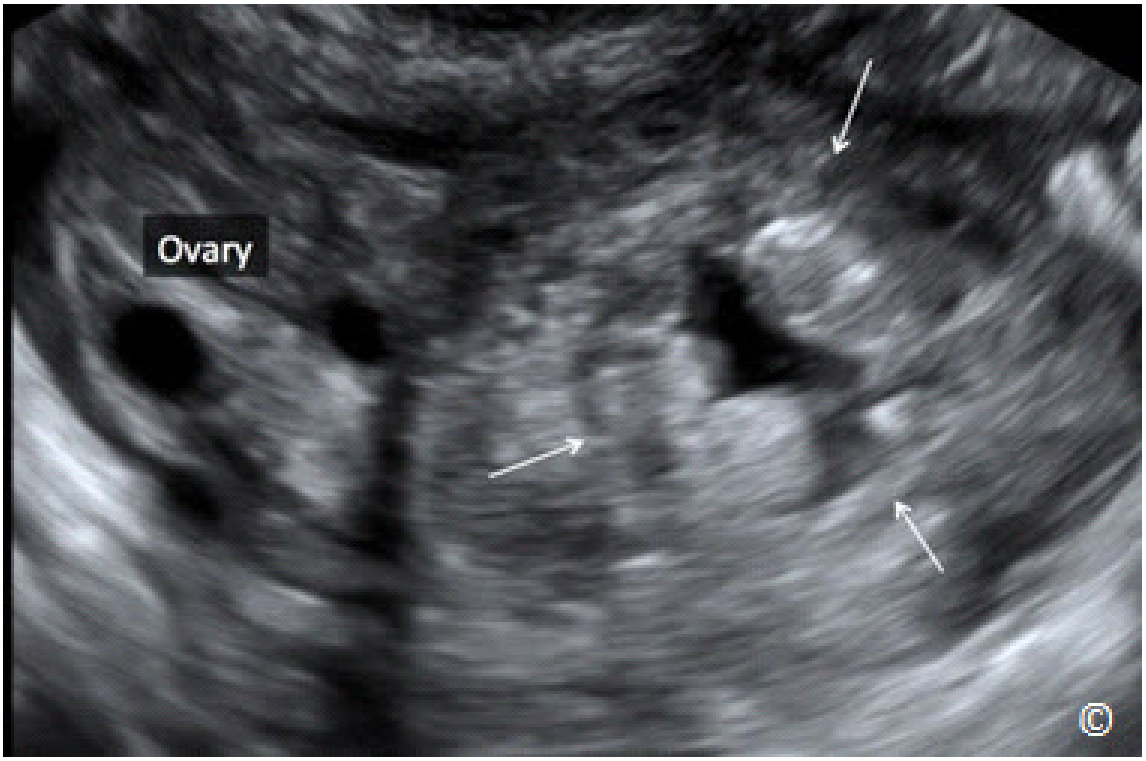

Hình 13.22: Siêu âm qua ngả âm đạo: TNTC ở ống dẫn trứng. Khối TNTC tách biệt với buồng trứng. Khối TNTC có bờ phản âm dày và trung tâm phản âm trống (dấu hiệu doughnut)

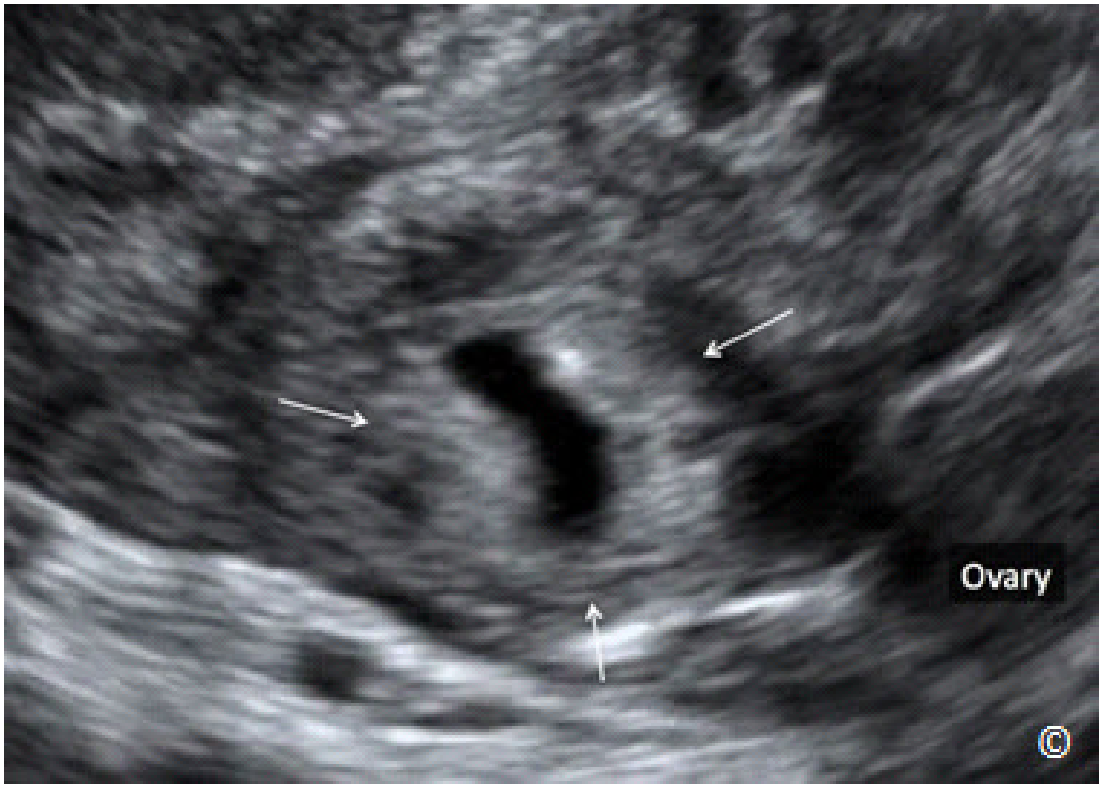

Hình 13.23: Siêu âm qua ngả âm đạo: TNTC ở ống dẫn trứng. Khối TNTC có bờ phản âm dày và trung tâm phản âm trống (dấu hiệu doughnut).

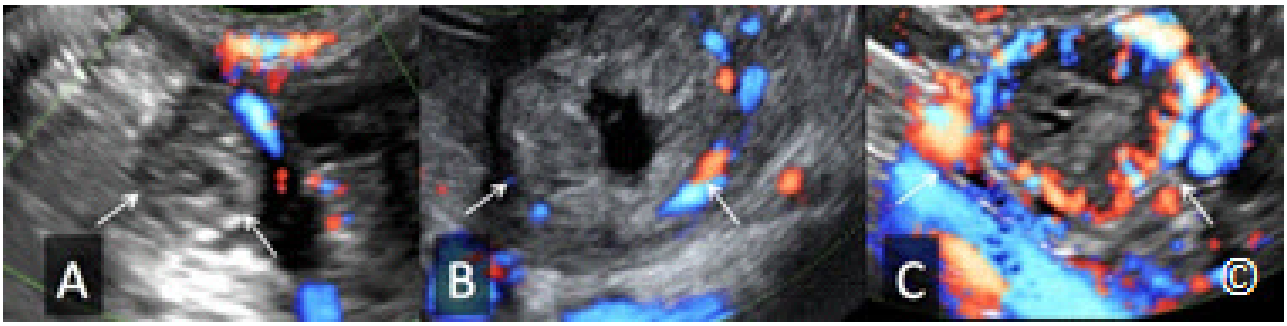

Hình 13.24 A, B, và C: Hình ảnh TNTC ở ống dẫn trứng trên siêu âm Doppler màu ngã âm đạo với vận tốc dòng chảy và độ lọc thành giống nhau: rất thấp hoặc không có ở hình A, mức độ trung bình ở hình B, và mức độ nhiều ở hình C. Siêu âm Doppler màu không giúp ích cho việc chẩn đoán phân biệt TNTC và nang hoàng thể.

Đứng trước một phụ nữ có triệu chứng gợi ý TNTC, siêu âm thấy khối TNTC ở phần phụ nằm tách biệt với buồng trứng và không thấy túi thai trong tử cung cần nghĩ ngay đến bệnh cảnh TNTC. Sự hiện diện dịch ở túi cùng sau giúp xác nhận chẩn đoán. Trong trường hợp những dấu hiệu siêu âm không gợi ý chẩn đoán TNTC, cần phải xem xét tất cả các xét nghiệm và đưa ra chẩn đoán dựa trên những thông tin có sẵn. Có nhiều sự thay đổi xảy ra trong thời gian ngắn ở thai kì bình thường trong tam cá nguyệt I nên việc siêu âm lập lại trong khoảng 3 đến 4 ngày đối với bệnh nhân có tình trạng lâm sàng ổn định và tuân thủ đúng sẽ giúp làm sáng tỏ chẩn đoán. Nếu tình trạng bệnh nhân không ổn định, việc điều trị can thiệp được phép thực hiện mà không cần đến những dấu hiệu siêu âm.

Trường hợp hiếm gặp của TNTC là thai trong ổ bụng. Thai càng lớn thì bệnh suất của mẹ càng cao. Bánh nhau bám vào ruột hoặc mạch máu chậu có thể gây chảy máu đáng kể nếu cố gắng bóc nhau. Nếu gặp trường hợp thai trong ổ bụng giai đoạn lớn, lấy thai nhi một cách thận trọng và giữ lại bánh nhau để tránh mất máu nhiều. **Hình 13.25** và **13.26** minh họa 1 trường hợp thai trong ổ bụng khoảng 14 tuần ở vùng chậu phải. Bệnh nhân có triệu chứng đau bụng dưới. Khối thai trong ổ bụng này được điều trị bằng tiêm trực tiếp potassium chloride và methotrexate vào túi thai dưới hướng dẫn của siêu âm. Triệu chứng của thai phụ được cải thiện ngay lập tức sau khi làm thủ thuật này.

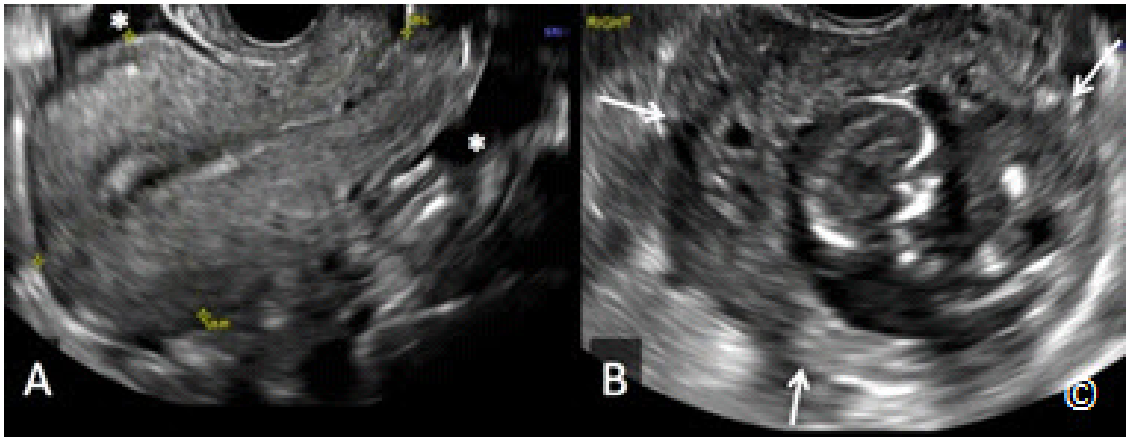

Hình 13.25 A và B: Siêu âm qua ngả âm đạo thai trong ổ bụng khoảng 14 tuần ở vùng chậu phải. Hình A với mặt cắt dọc tử cung cho thấy dịch tự do ở vùng chậu. Hình B: thai trong ổ bụng ở vùng chậu phải

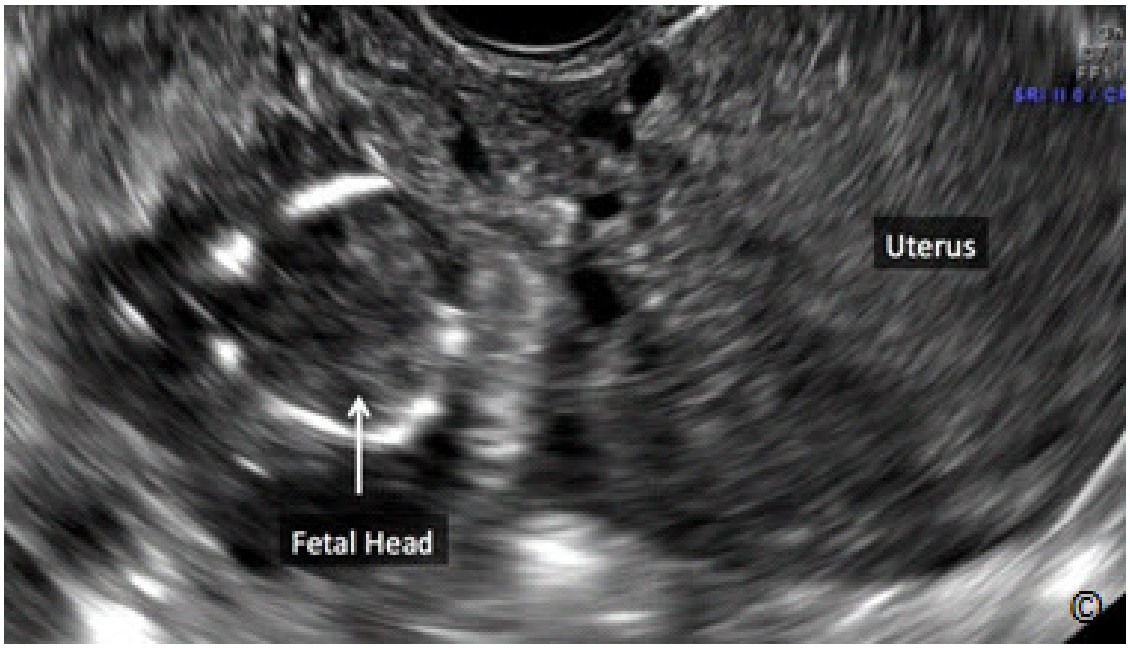

Hình 13.26: Siêu âm qua ngả âm đạo thai trong ổ bụng khoảng 14 tuần ở vùng chậu phải (cùng bệnh nhân ở hình 13.25) sau khi tiêm potassium chloride và methotrexate. Tử cung nằm tách biệt với khối thai. Mũi tên chỉ đầu thai nhi đã chết lưu.

CLIP 13.1

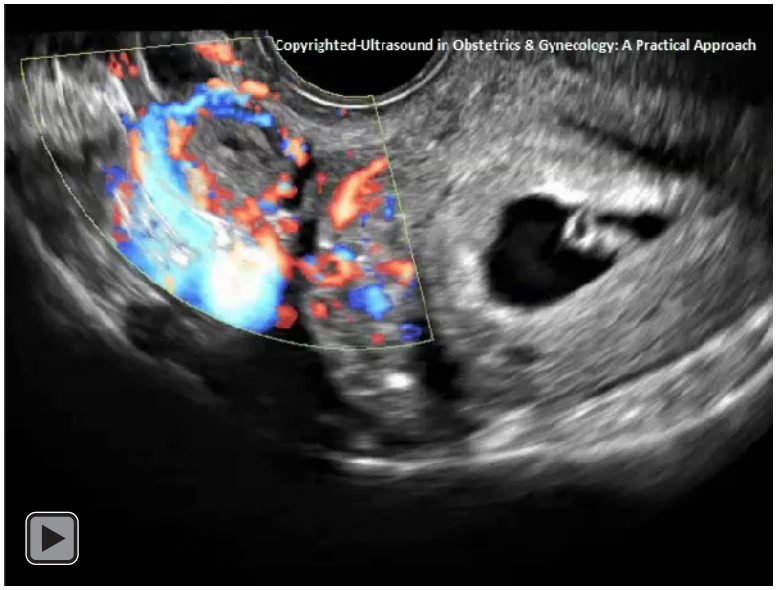
Copyrighted-Ultrasound in Obstetrics & Gynecology: A Practical Approach

References:

1) Nederlof KP, Lawson HW, Saftlas AF, Atrash HK, Finch EL. Ectopic pregnancy surveillance, United States, 1970–1987. In: CDC Surveillance Summaries. MMWR 1990; 39(no. SS-4):9–17.
2) Ectopic pregnancy – United States, 1990-1992.MMWR Morb Mortal Wkly Rep 44:46, 1995.
3) Goyaux N, Leke R, Keita N, Thonneau P. Ectopic pregnancy in African developing countries. Acta Obstet Gynecol Scand 2003; 82(4):305-12.
4) Pisarka M, Carson SA, Buster JE. Ectopic pregnancy. Lancet 1998;351:1115
5) Breen JL. A 21 year survey of 654 ectopic pregnancies. Am J Obstet Gynecol 1970;106:1004
6) Schwartz RO, Di Pietro DL. Beta-HCG as a diagnostic aid for suspected ectopic pregnancy. Obstet Gynecol 1980; 56:197.
7) Unforeseen consequences of the increasing rate of cesarean deliveries: early placenta accreta and cesarean scar pregnancy. A review. Timor-Tritsch IE, Monteagudo A. Am J Obstet Gynecol. 2012 Jul;207(1):14-29
8) The diagnosis, treatment, and follow-up of cesarean scar pregnancy. Timor-Tritsch IE, Monteagudo A, Santos R, Tsymbal T, Pineda G, Arslan AA. Am J Obstet Gynecol. 2012 Jul;207(1):44.e1-13
9) Discriminatory HCG zone; its use in the sonographic evaluation of ectopic pregnancy. Kadar N, DeVore G, Romero R. Obstet Gynecol 1981; 58:156-161.

CHUẨN HÓA CÁC BƯỚC SIÊU ÂM CƠ BẢN VÙNG CHẬU NỮ

14

Người dịch: BS Võ Thanh Mai - Hiệu chỉnh: BS Hà Tố Nguyên

GIỚI THIỆU:

Việc chuẩn hóa các bước siêu âm cơ bản vùng chậu nữ nhằm đưa ra quy trình khám siêu âm đạt chuẩn, có tính hệ thống, dễ tiếp cận và tuân thủ theo các hướng dẫn hiện hành để thực hiện việc kiểm tra phụ khoa (1). Cách tiếp cận này bao gồm năm bước nhằm đánh giá tình trạng phụ khoa trên siêu âm và phát hiện các bất thường của vùng chậu. Năm bước này được thiết kế để khảo sát bàng quang, tử cung, túi cùng, phần phụ và các cấu trúc xung quanh. Chương này mô tả cách tiếp cận siêu âm theo từng bước kèm theo những hình ảnh và video minh họa. Siêu âm đánh giá vùng chậu nữ tốt nhất được thực hiện với đầu dò qua ngã âm đạo. Trong trường hợp không thể thực hiện siêu âm qua ngã âm đạo, chúng ta có thể thay thế bằng siêu âm qua ngã trực tràng. Nếu khối u vùng chậu có kích thước lớn vượt quá phạm vi quan sát của đầu dò âm đạo thì cần kết hợp siêu âm ngã bụng để đánh giá một cách toàn diện.

BƯỚC 1: GIỚI THIỆU VỀ ĐẦU DÒ ÂM ĐẠO VÀ CÁCH CHUẨN BỊ ĐẦU DÒ

Đầu dò âm đạo được thiết kế phù hợp với không gian nhỏ hẹp. Nó có dạng hình trụ dài với một đầu là tay cầm (handle) và một đầu để truyền và nhận sóng siêu âm (footprint) (**Hình 14.1**). Tần số của đầu dò ngã âm đạo thường từ 5-12 MHZ cho độ phân giải cao và hình ảnh tối ưu nhất trong phạm vi từ 7-10 cm. Trọn bộ đầu dò ngã âm đạo bao gồm đầu dò (probe), dây cáp (connecting wire) và phần nối đầu dò với máy siêu âm (connector) (**Hình 14.2**). Mỗi đầu dò có một điểm đánh dấu có thể là gờ, chấm hay điểm sáng (**Hình 14.1**). Điểm đánh dấu này giúp định hướng đầu dò. Để biết thêm thông tin về đầu dò âm đạo và chức năng của nó xin vui lòng xem lại chương 1 và 2.

Hình 14.1: Đầu dò âm đạo: hình trụ dài với một đầu là tay cầm (handle) và một đầu để truyền và nhận sóng siêu âm (footprint). Trên đầu dò có một điểm đánh dấu (transducer marker).

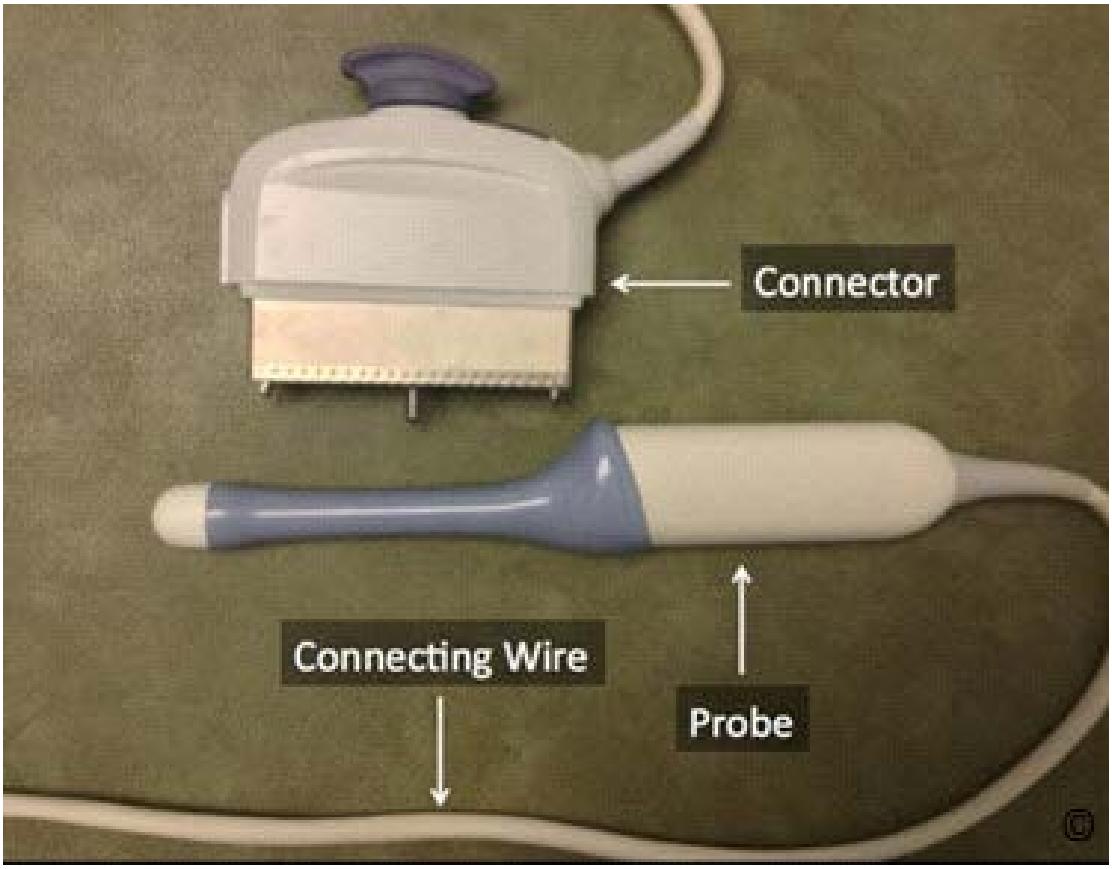

Hình 14.2: Trọn bộ đầu dò âm đạo gồm đầu dò (probe), dây cáp (connecting wire) và phần nối với máy siêu âm (connector).

Siêu âm qua ngã âm đạo tốt nhất nên được thực hiện trên bàn khám phụ khoa vì loại bàn này có chỗ kê chân và phần phía dưới có thể kéo ra thu vào tạo điều kiện thuận lợi cho việc siêu âm ngã âm đạo cũng như ngã bụng khi cần thiết (**Hình 3.2** trong chương 3). Nếu không có bàn khám sản phụ khoa, có thể kê cao vùng chậu bệnh nhân để dễ dàng xoay chuyển đầu dò. (**Hình 3.3** trong chương 3).

Bước 1: Khía cạnh kỹ thuật: giới thiệu đầu dò âm đạo và cách chuẩn bị đầu dò

Trước khi siêu âm ngã âm đạo chúng ta cần khai thác bệnh sử của bệnh nhân, chu kỳ kinh cuối và những triệu chứng liên quan. Phủ đầu dò với bao cao su hay một ngón của găng tay phẫu thuật kèm gel bên trong giúp đầu dò không bị nhiễm khuẩn. Cho gel vào bao cao su sẽ dễ dàng hơn cho trực tiếp lên đỉnh của đầu dò, tuy nhiên nếu bạn sử dụng găng tay phẫu thuật thì nên cho gel trực tiếp lên đỉnh đầu dò sẽ giảm được khí ứ trong găng tay. Bao cao su hay găng tay phải sạch nhưng không cần vô trùng. Cho một ít gel bên ngoài lớp bao bảo vệ ở đỉnh đầu dò để tăng dẫn truyền sóng âm. Hỏi tiền sử dị ứng latex của bệnh nhân vì nếu bệnh nhân bị dị ứng latex phải sử dụng bao cao su/găng tay không chứa latex.

Bệnh nhân phải đi tiểu sạch trước khi siêu âm. Bác sĩ nên đeo găng và giữ bao bảo vệ đầu dò ở đúng vị trí (**Hình 14.3**). Người bệnh nên được thông báo về việc đưa đầu dò vào âm đạo để khám siêu âm. Đầu dò được đưa nhẹ nhàng vào âm đạo theo hướng hơi xuống dưới về phía trực tràng với điểm đánh dấu đầu dò ở vị trí 12 giờ. Hướng đưa đầu dò này làm giảm sự khó chịu cho bệnh nhân do vùng niệu đạo khá nhạy cảm (**Hình 14.4**). Trong lúc đưa đầu dò vào âm đạo nên để máy siêu âm ở chế độ thời gian thực (real time mode) nhằm xác định đường đi của đầu dò đồng thời quan sát âm đạo và cổ tử cung. Khi tiến đến đoạn cuối âm đạo nên rút nhẹ đầu dò ra một chút để giảm áp lực lên cổ tử cung, eo tử cung và giảm thiểu sự thay đổi hướng của tử cung cũng như sự khó chịu của bệnh nhân. Phải luôn giữ đầu dò luôn tiếp xúc với niêm mạc âm đạo để việc truyền và nhận sóng siêu âm được tốt. Đối với bệnh nhân có triệu chứng lâm sàng, chúng ta khu trú bộ phận gây đau cho bệnh nhân bằng cách dùng đầu dò ấn vào các cơ quan ở vùng chậu thấy được trên màn hình siêu âm, kết hợp với dùng tay còn lại ấn nhẹ nhàng trên bụng giống như trong thăm khám sản phụ khoa. **Bảng 14.1** liệt kê các thao tác với đầu dò âm đạo trong quá trình siêu âm.

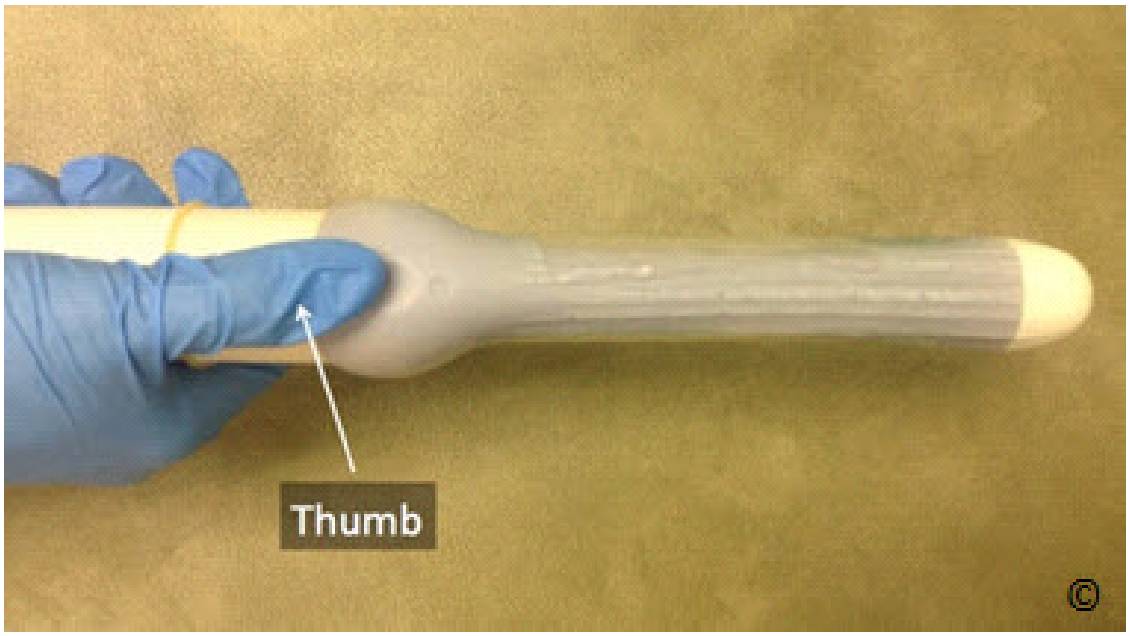

Hình 14.3: Cách cầm đầu dò thường dùng khi siêu âm ngã âm đạo. Người thực hiện đeo găng và giữ đầu dò trong lòng bàn tay với ngón cái đặt ở điểm đánh dấu để đảm bảo bao bảo vệ đầu dò ở đúng vị trí.

Hỉnh 14.4: Hình ảnh minh họa chiều hướng của đầu dò khi đặt vào âm đạo. Đưa đầu dò một cách nhẹ nhàng vào âm đạo với điểm đánh dấu (transducer marker) ở vị trí 12 giờ ở chế độ thời gian thực (real time mode).

BẢNG 14.1	Các thao tác với đầu dò trong quá trình siêu âm ngã âm đạo.

1) Nghiêng đầu dò lên trên xuống dưới hoặc qua trái qua phải.
2) Di chuyển đầu dò tới hoặc lui trong âm đạo.
3) Xoay đầu dò quanh trục dọc.

BƯỚC HAI: MẶT CẮT DỌC TỬ CUNG

Mặt cắt đầu tiên khi thực hiện siêu âm qua ngã âm đạo là mặt cắt dọc giữa tử cung với điểm đánh dấu ở vị trí 12 giờ (**Hình 14.4**). Ở mặt cắt này chúng ta có thể quan sát được phần trên âm đạo, bàng quang, toàn bộ tử cung và túi cùng (**Hình 14.5**). Hình ảnh mặt cắt dọc tử cung trên màn hình máy siêu âm với bàng quang ở phía trên bên trái màn hình và lỗ ngoài cổ tử cung ở bên phải (**Hình 14.5**). Nếu tử cung ngã trước hay gập trước thì đáy tử cung và bàng quang sẽ ở cùng bên. Nếu tử cung ngã sau hay gập sau thì đáy tử cung và bàng quang sẽ ngược bên. Hiện tại chưa có quy ước quốc tế về cách hiển thị hình ảnh các cơ quan trong siêu âm ngã âm đạo. Ở Mỹ và một số quốc gia trên thế giới hình ảnh siêu âm được trình bày như trong **Hình 14.5**. Một số đồng nghiệp khác cho hiển thị hình ảnh siêu âm với đỉnh của đầu dò nằm ở bên dưới màn hình (**Hình 14.6**). Dù trình bày màn hình theo cách nào thì người siêu âm cũng cần nắm vững cấu trúc giải phẫu vùng chậu. Chương 11 sẽ trình bày chi tiết hơn về chiều hướng của tử cung trong vùng chậu.

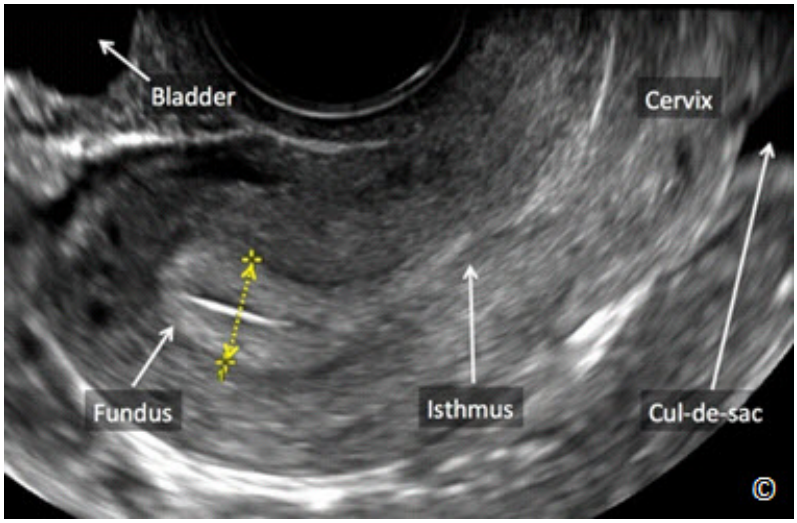

Hình 14.5: Mặt cắt dọc giữa của một tử cung gập trước trong siêu âm qua ngã âm đạo với bàng quang (bladder) ở phía trên bên trái màn hình, đáy tử cung (fundus) ở cạnh bàng quang, eo (isthmus) và cổ tử cung (cervix) ở phía trên bên phải màn hình. Hình này cũng cho thấy nội mạc tử (mũi tên vàng) và dịch túi cùng.

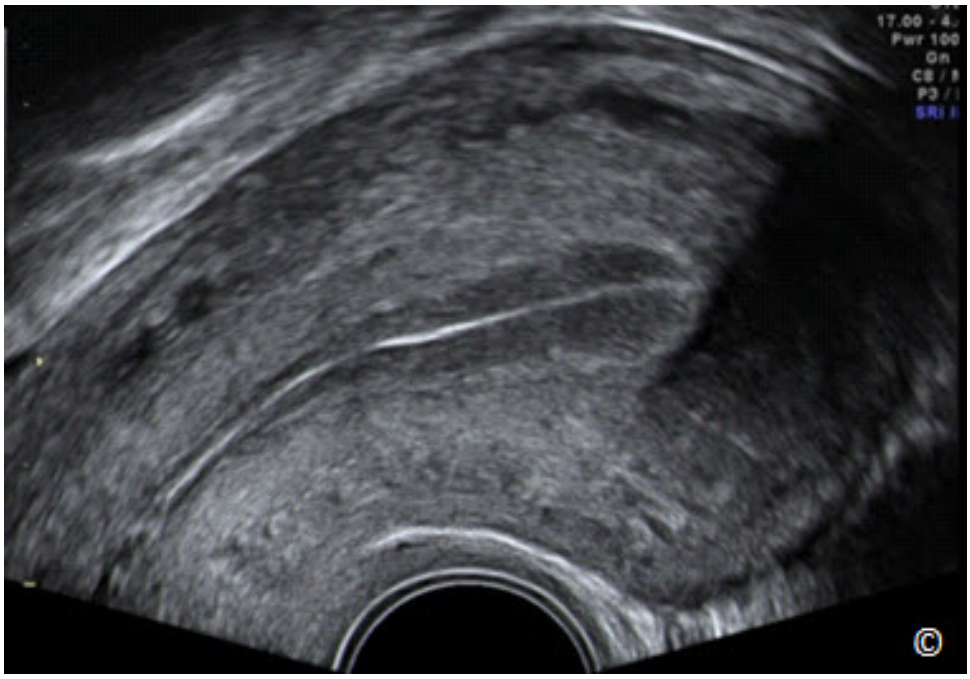

Hình 14.6: Mặt cắt dọc tử cung qua siêu âm ngã âm đạo được hiển thị trên màn hình với đỉnh của đầu dò ở phía dưới màn hình. Hình ảnh được cung cấp bởi Bác sĩ Bernard Benoit.

Mặt cắt dọc giữa còn dùng để đo chiều dài tử cung (tính từ đáy đến lỗ ngoài cổ tử cung) và đo đường kính trước sau tử cung (đường thẳng vuông góc với chiều dài tử cung được đo ở vị trí lớn nhất) (**Hình 14.7**). Mặt cắt này cũng cho phép đánh giá và đo nội mạc tử cung. Nội mạc tử cung được đo theo chiều trước-sau ở vị trí dày nhất (**Hình 14.5**). Khi đo nội mạc tử cung trên siêu âm cần đảm bảo tử cung ở mặt cắt dọc giữa và thấy được toàn bộ nội mạc từ đáy đến cổ tử cung, hình ảnh phải rõ ràng, được phóng đại và đo ở vị trí dày nhất (**Figure 14.5**).

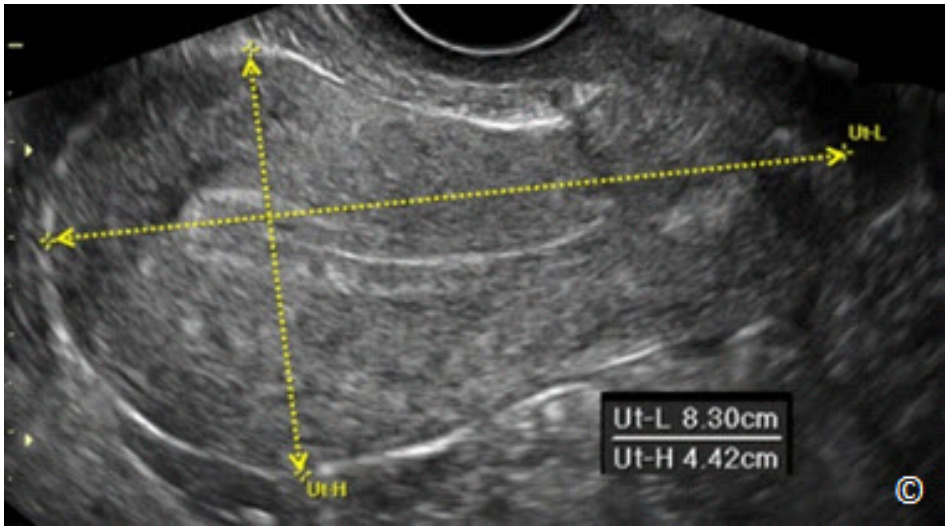

Hình 14.7: Cách đo chiều dài (Ut-L) và đường kính trước sau (Ut-H) của tử cung trên mặt cắt dọc giữa trong siêu âm qua ngã âm đạo.

Bước hai: Kỹ thuật thực hiện mặt cắt dọc tử cung

Để lấy được mặt cắt dọc tử cung thì đầu dò phải ở đoạn trên của âm đạo với điểm đánh dấu ở vị trí 12 giờ. Đôi khi cần di chuyển nhẹ nhàng đầu dò lên trên – xuống dưới hay qua trái – qua phải để cắt được mặt phẳng dọc giữa đối với những tử cung nằm hơi lệch sang bên so với đường giữa hay những tử cung xoay quanh trục dọc của cơ thể (2).

Nếu tử cung nằm lệch đáng kể so với đường giữa cần làm thêm siêu âm 3D để đánh giá có phải tử cung một sừng không (**Hình 11.20** trong Chương 11). Khi lấy được mặt cắt dọc giữa tử cung, giảm độ sâu và chiều rộng vùng khảo sát nhằm tối ưu hóa hình ảnh (**Hình 14.5** và **14.7**).

BƯỚC BA: MẶT CẮT NGANG TỬ CUNG

Mặt cắt ngang tử cung dùng để đánh giá chiều ngang và mật độ cơ tử cung. (**Hình 14.8**). Ở mặt cắt này, chiều ngang của tử cung được đo ở vị trí rộng nhất (**Hình 14.8**). Nội mạc tử cung không nên đo ở mặt cắt này. Tuy vậy mặt cắt này lại rất quan trọng trong việc đánh giá nội mạc và vùng đáy tử cung để nhận diện những dị dạng tử cung (bất thường ống Muller). Sự hiện diện hai đường nội mạc tử cung ở vùng đáy gợi ý tử cung có vách ngăn, tử cung hai sừng hay tử cung đôi (**Hình 14.9**). Để phân biệt được các loại dị dạng ống Muller cần phải dựa vào mặt cắt vành của tử cung trên siêu âm 3D hay trên MRI (xem chương 11 để biết thêm chi tiết).

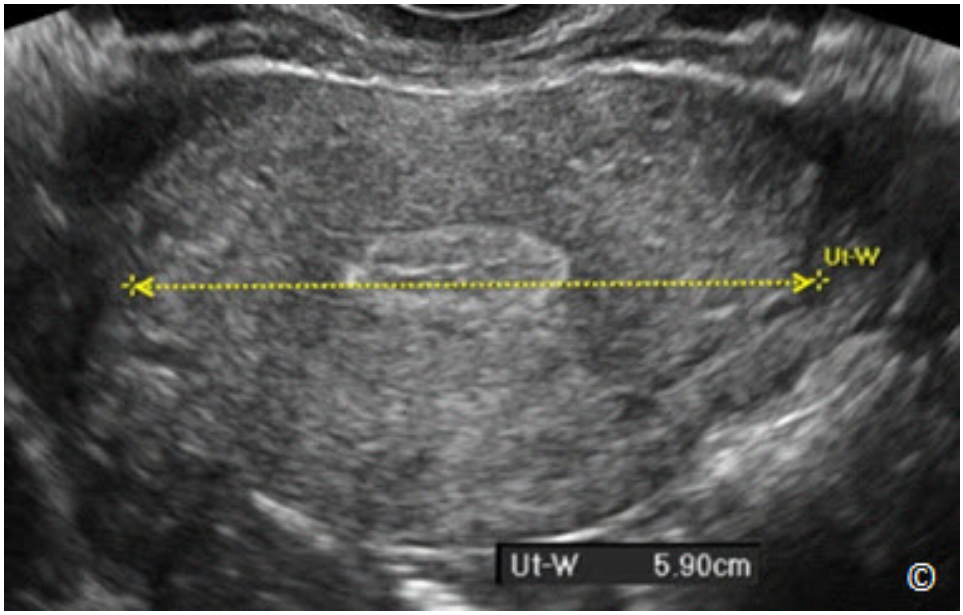

Hình 14.8: Mặt cắt ngang tử cung trong siêu âm ngã âm đạo: chiều ngang tử cung được đo ở vị trí rộng nhất (Ut-W).

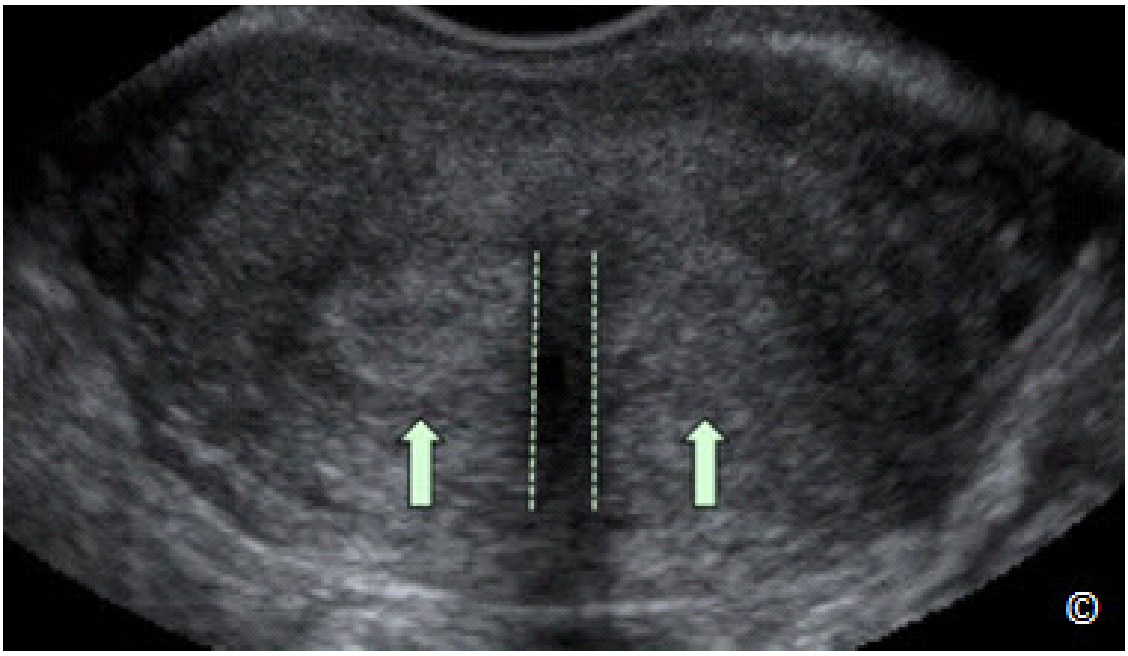

Hình 14.9: Mặt cắt ngang tử cung trên siêu âm ngã âm đạo cho thấy hai đường nội mạc tử cung riêng biệt (mũi tên). Sử dụng mặt cắt vành để chẩn đoán loại dị dạng ống trên siêu âm 3D hay cộng hưởng từ (MRI) .

Bước ba: Kỹ thuật thực hiện mặt cắt ngang tử cung

Từ mặt cắt dọc giữa tử cung, chúng ta xoay đầu dò 90 độ quanh trục dọc ngược chiều kim đồng hồ sẽ lấy được mặt cắt ngang tử cung. Sau đó nghiêng đầu dò theo hướng trước - sau để đánh giá tử cung từ vùng cổ đến vùng đáy. Trong khi thực hiện thao tác này, dừng màn hình ở vùng rộng nhất để đo đạc. Mặc dù chúng ta có thể lấy được mặt cắt dọc giữa tử cung bằng cách xoay đầu dò thuận chiều hay ngược chiều kim đồng hồ, nhưng khi xoay đầu dò ngược chiều kim đồng hồ mới đảm bảo đúng sự định hướng hình ảnh trên màn hình máy siêu âm (điểm đánh dấu nằm bên phải bệnh nhân).

BƯỚC BỐN: HAI PHẦN PHỤ

Đánh giá phần phụ bao gồm buồng trứng, tai vòi và bất thường các cấu trúc xung quanh. Tai vòi thường khó khảo sát trên siêu âm trừ trường hợp ứ dịch hay dày lên do viêm nhiễm.

Buồng trứng bình thường tương đối dễ quan sát ở phụ nữ trong độ tuổi sinh sản do sự hiện diện các nang noãn và hoàng thể giúp phân biệt buồng trứng với các cấu trúc xung quanh (**Hình 14.10**). Buồng trứng thường nằm một bên dây chằng rộng và phía trên tĩnh mạch chậu trong (**Hình 14.10**). Ruột có nhu động giúp phân biệt với buồng trứng.

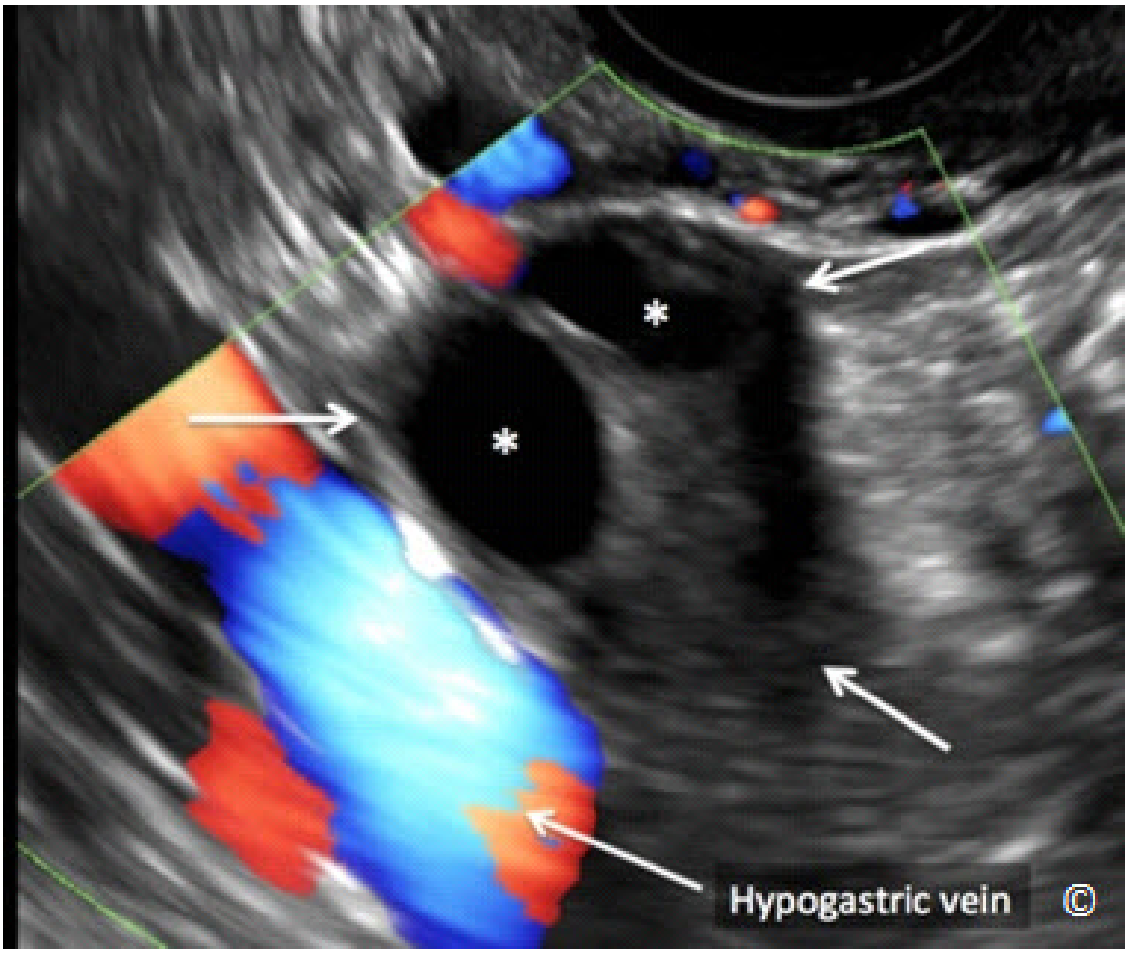

Hình 14.10: Siêu âm qua ngã âm đạo: buồng trứng (mũi tên) nằm trên tĩnh mạch chậu trong (hypogastric vein). Mô buồng trứng hơi giảm âm hơn so với mô xung quanh và được nhận diện nhờ các nang noãn (dấu hoa thị).

Kích thước của buồng trứng bình thường thay đổi không đáng kể theo chu kỳ kinh nguyệt cũng như theo tuổi của người phụ nữ. Trong siêu âm nên đo buồng trứng theo 3 chiều trên hai mặt phẳng vuông góc nhau (**Hình 12.7**). Buồng trứng có dạng giống như quả trứng gà với nhiều nang noãn nhất là trong độ tuổi sinh sản. Tham khảo chương 12 để biết thêm chi tiết về siêu âm đánh giá buồng trứng.

Bước bốn: Kỹ thuật siêu âm hai buồng trứng

Trên mặt cắt ngang tử cung tại vị trí rộng nhất thường thấy dây chằng riêng buồng trứng hai bên dưới dạng một đường cong giảm âm mảnh (**Hình 14.11**). Để tìm buồng trứng phải, bắt đầu với mặt cắt ngang tử cung tại vị trí rộng nhất, hướng đầu dò âm đạo về hố chậu phải (tay cầm đầu dò gần như chạm vào phần đùi trong bên trái của bệnh nhân) (**Hình 14.12**). Đi theo dây chằng riêng buồng trứng phải (hay dây chằng tử cung-buồng trứng) sẽ thấy được buồng trứng phải (**Clip 12.1**). Buồng trứng phải nằm ở trên tĩnh mạch chậu trong phải (**Hình 14.10**). Thực hiện tương tự bên đối diện để tìm buồng trứng trái. Đôi khi, người siêu âm phải dùng cả 2 tay, 1 tay cầm đầu dò, tay còn lại ấn trên bụng bệnh nhân để đẩy các cấu trúc khác ở vùng chậu tạo thuận lợi cho việc quan sát buồng trứng. **Hình 14.13** là mặt cắt ngang mở rộng của vùng chậu trên siêu âm ngã âm đạo gồm: tử cung, buồng trứng, dây chằng riêng buồng trứng và tĩnh mạch chậu trong hai bên.

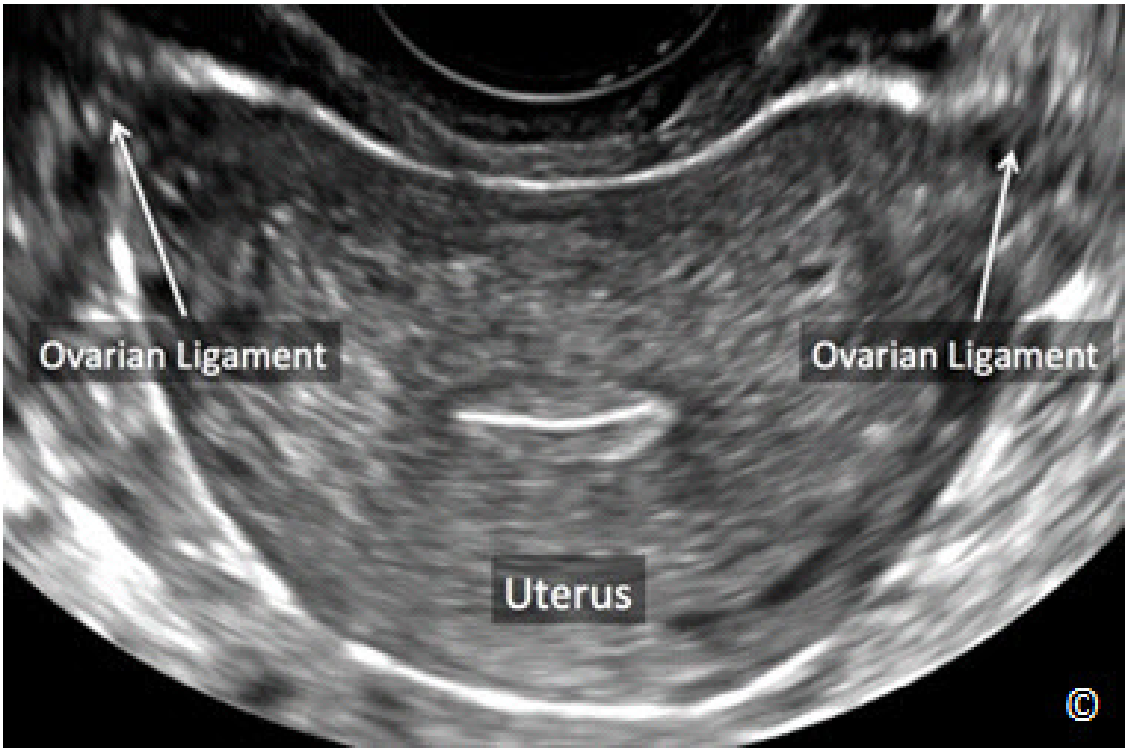

Hình 14.11: Trong siêu âm qua ngã âm đạo dây chằng riêng buồng trứng (ovarian ligament) quan sát được trên mặt cắt ngang tử cung dưới dạng một đường cong giảm âm mảnh .

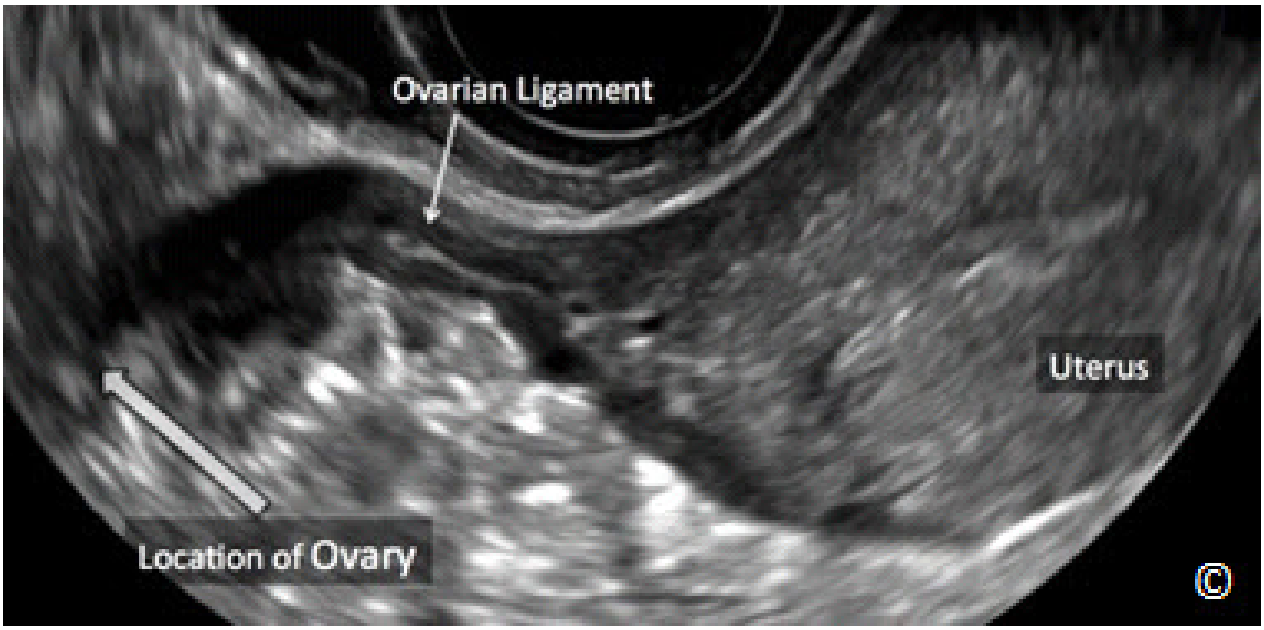

Hình 14.12: Hình ảnh siêu âm khi hướng đầu dò về phía phần phụ ở cùng một tử cung giống hình 14.11. Bằng cách đi theo dây chằng riêng buồng trứng chúng ta có thể quan sát được buồng trứng cùng bên.

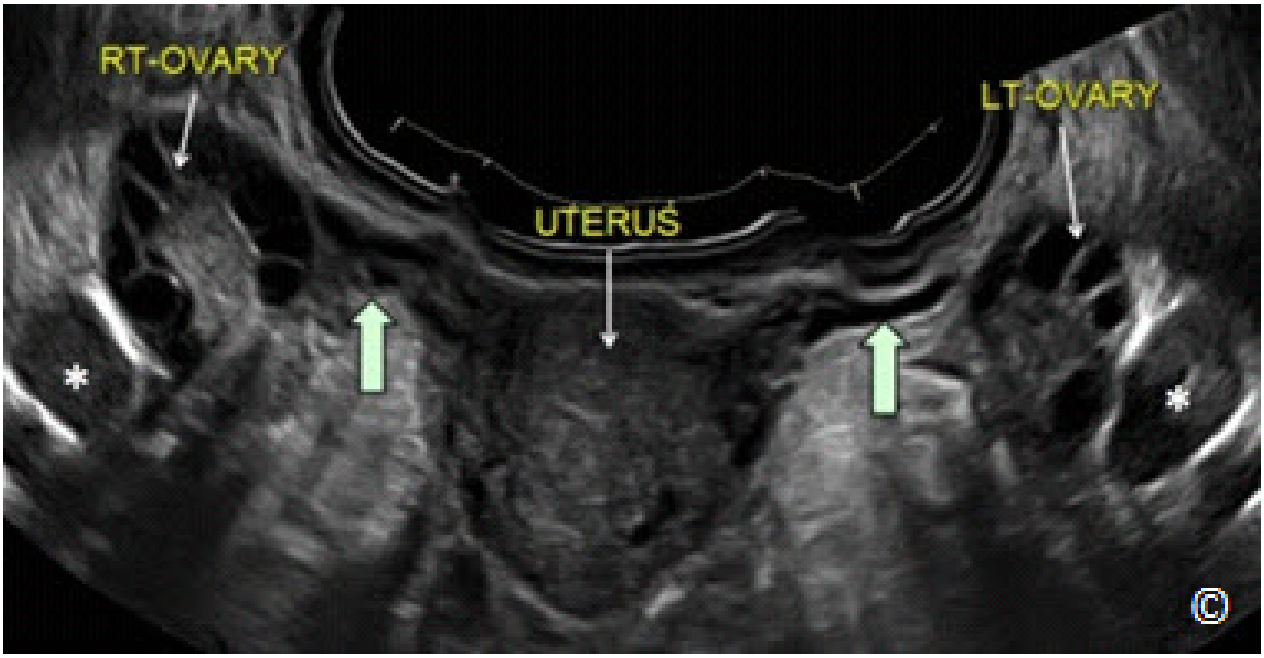

Hình 14.13: Hình ảnh mặt cắt ngang mở rộng vùng chậu trên siêu âm ngã âm đạo gồm: tử cung (uterus), hai buồng trứng (ovary), dây chằng riêng buồng trứng (mũi tên xanh) và tĩnh chậu trong hai bên (dấu hoa thị).

Khi đã xác định được một bên buồng trứng, buồng trứng còn lại có thể tìm bằng cách quét đầu dò siêu âm đối xứng sang hố chậu bên kia trên mặt phẳng ngang tử cung. Buồng trứng bình thường có xu hướng nằm cùng vị trí giải phẫu ở hai bên tử cung.

Đôi khi siêu âm không tìm được buồng trứng, trường hợp này thường gặp ở bé gái trước tuổi dậy thì, phụ nữ mãn kinh hay có u xơ tử cung to tạo bóng lưng làm hạn chế khảo sát phần phụ. Buồng trứng trái thường khó quan sát hơn do bóng lưng từ phân trong đại-trực tràng. Trong trường hợp đó, có thể dùng tay ấn nhẹ lên hố chậu trái để tìm buồng trứng. Tương tự trong trường hợp bệnh nhân cắt tử cung, ruột lấp đầy khoảng trống nơi tử cung bị cắt làm hạn chế hình ảnh siêu âm vì vậy buồng trứng thường cũng khó khảo sát hơn. Ở những phụ nữ cắt tử cung qua ngã âm đạo, buồng trứng thường nằm xung quanh mỏm cắt; còn trong trường hợp cắt tử cung qua nội soi thì buồng trứng thường nằm ở hai bên vách chậu. Trong những trường hợp đó, đôi khi bàng quang đầy nước tiểu lại có thể giúp tìm được buồng trứng.

BƯỚC NĂM: RÚT ĐẦU DÒ RA KHỎI ÂM ĐẠO

Sau khi siêu âm xong, đầu dò được rút nhẹ nhàng ra khỏi âm đạo. Người thực hiện nên tiếp tục giữ bao bảo vệ đầu dò đúng vị trí trong quá trình rút đầu dò ra (**Hình 14.4**). Động tác này giúp bao bảo vệ không bị tuột dẫn đến việc đầu dò tiếp xúc trực tiếp với bệnh nhân. Sau khi rút đầu dò ra khỏi âm đạo, tháo bao bảo vệ và bỏ vào thùng rác y tế.

Các quy trình làm sạch đầu dò nên được tuân thủ nghiêm ngặt để tránh lây lan mầm bệnh. Nên lau sạch đầu dò âm đạo sau mỗi bệnh nhân và quá trình khử khuẩn phải tuân theo hướng dẫn quốc tế và của nhà sản xuất (3). Để bảo vệ đầu dò nên làm sạch đầu dò ở chế độ dừng hình (freeze mode).

Tài liệu về khám siêu âm và mô tả các bất thường ở vùng chậu sẽ được bàn luận chi tiết ở những chương khác.

Tài liệu tham khảo:

1) AIUM practice guidelines for the performance of pelvic ultrasound examinations, revised 2009. http://www.aium.org/resources/guidelines/pelvic.pdf.
2) Sakhel K, Sinkovskaya E, Horton S, Beydoun H, Chauhan SP, Abuhamad AZ. Orientation of the uterine fundus in reference to the longitudinal axis of the body: a 3-dimensional sonographic study. J Ultrasound Med. 2014 Feb; 33(2):323-8.
3) AIUM Official Statement: Guidelines for Cleaning and Preparing Endocavitary Ultrasound Transducers Between Patients, approved 2003. http://www.aium.org/officialStatements/27

BẢNG KẾT QUẢ SIÊU ÂM

Người dịch: BS Hà Tố Nguyên

15

GIỚI THIỆU

Đánh kết quả siêu âm là một phần quan trọng và cần thiết khi thực hiện việc thăm khám siêu âm vì đó là bằng chứng ghi nhận lại các biểu hiện khi khám siêu âm cho bệnh nhân và các bác sĩ lâm sàng tham khảo. Kết quả siêu âm là một phần trong hồ sơ y khoa của bệnh nhân và là dữ liệu không thể thiếu của việc khám siêu âm. Các hội siêu âm quốc gia cũng như quốc tế đã khuyến cáo cần phải có kết quả siêu âm kèm theo phần giải thích sau mỗi lần siêu âm. Hình ảnh siêu âm bình thường lẫn bất thường cần phải được lưu lại để cho các bác sĩ lâm sàng tham khảo cũng như là bằng chứng về mặt pháp lý. Do vậy, kết quả siêu âm là cách để chuyển tải các ghi nhận của người làm siêu âm đến các bác sĩ lâm sàng và nên được thực hiện ngay sau khi khám siêu âm.

CÁC NỘI DUNG CẦN CÓ CỦA MỘT KẾT QUẢ SIÊU ÂM

Các thông tin của bệnh nhân

Các thông tin của bệnh nhân như tên, mã hồ sơ, tuổi hay ngày tháng năm sinh, tiền sử sản khoa, ngày kinh chót là rất quan trọng của kết quả siêu âm và nên được để ở vị trí trên của kết quả siêu âm dễ nhận thấy. Thông tin của các cơ sở y tế gởi bệnh đến siêu âm cũng nên được ghi vào. Các thông tin này cần cho cả kết quả siêu âm sản khoa hay phụ khoa.

Chỉ định khám siêu âm

Lý do chỉ định siêu âm cần được ghi vào kết quả. Có nhiều chỉ định siêu âm sản cũng như phụ khoa đã được đề cập trong các chương trước. Biết lý do chỉ định siêu âm là điều quan trọng vì sẽ giúp cho việc khám siêu âm tập trung vào cơ quan đích cần khảo sát nhiều hơn sau khi đã hoàn tất việc thăm khám siêu âm tổng quát.

Sản khoa

Kết quả siêu âm sản khoa cần 3 yếu tố quan trọng sau: Các thông tin cơ bản của thai kì, các số đo sinh trắc học của thai và chi tiết về hình thái giải phẩu học thai nhi. Các thông tin cơ bản của thai kì bao gồm: thai sống hay không, vị trí thai trong tử cung, số lượng thai, vị trí nhau, loại trừ nhau tiền đạo, đánh giá lượng ối và vị trí ngôi thai. Các số đo sinh trắc học bao gồm: kích thước

túi thai nếu chưa thấy phôi, đo chiều dài đầu mông (giới hạn trên để đo là 13 tuần 6 ngày), đường kính lưỡng đỉnh, chu vi vòng đầu, chu vi bụng và chiều dài xương đùi nếu thai sau 13 tuần 6 ngày. **Bảng 15.1** liệt kê các sinh trắc học thai cần có trong một kết quả siêu âm sản khoa cơ bản. (xem chương 4, 5 và 6 để thêm thông tin). Chi tiết giải phẩu học nào của thai nhi cần liệt kê trong kết quả siêu âm dựa tuỳ vào loại siêu âm thực hiện. Các hội siêu âm quốc gia cũng như quốc tế có liệt kê các chi tiết giải phẩu học thai cần khảo sát trong siêu âm cơ bản hay nâng cao (xem chương 5, 6 để thêm thông tin). Ở các nơi có nguồn lực thấp, trình độ của người làm siêu âm và các dữ liệu sau sinh có hay không sẽ quyết định mức độ phức tạp của việc khám siêu âm. Như đã đề cập trong chương 10, sáu bước cơ bản khi khám siêu âm sản khoa có thể cung cấp đủ thông tin để nhận diện các thai kì nguy cơ cao ở các nơi có nguồn lực thấp.

BẢNG 15.1	Các sinh trắc học thai cần đo khi siêu âm sản khoa cơ bản

- Đường kính trung bình của túi thai MSD (nếu chưa thấy phôi thai)
- Chiều dài đầu mông (đến 13 tuần 6 ngày)
- Đường kính lưỡng đỉnh (sau 13 tuần 6 ngày)
- Chu vi đầu (sau 13 tuần 6 ngày)
- Chu vi bụng (sau 13 tuần 6 ngày)
- Chiều dài xương đùi (sau 13 tuần 6 ngày)

Ngày dự sinh dựa trên các số đo sinh trắc học thai nên được ghi dù phù hợp hay thay đổi so với dự sinh dựa theo ngày kinh cuối của thai phụ. Ước tính cân nặng thai cũng cần được ghi nhận ở siêu âm thai sau giai đoạn 24-28 tuần.

Phụ khoa

Khám siêu âm phụ khoa nhằm mục đích là khảo sát các cơ quan vùng chậu như tử cung, buồng trứng và cùng đồ sau. Các thông số cần đo của tử cung là chiều dài, chiều rộng và chiều cao, bề dày của nội mạc ở mặt cắt dọc. Mỗi buồng trứng cần đo kích thước ở 3 chiều và cùng đồ sau cũng cần đánh giá xem có dịch hay bất thường gì không. Sự hiện diện của bất thường như u xơ, u phần phụ cần được mô tả chi tiết như vị trí, kích thước trên ba chiều cũng như các đặc tính trên siêu âm. Chương 14 mô tả cách tiếp cận chuẩn khi thực hiện một siêu âm phụ khoa.

Chẩn đoán cuối cùng và theo dõi

Sau khi mô tả chi tiết trong kết quả siêu âm sản cũng như phụ khoa, cần có phần kết luận gồm chẩn đoán sau cùng kèm với các lời bàn. Đề xuất kế hoạch theo dõi cũng là một phần cần có của một kết quả siêu âm. Khi có bệnh lý nghiêm trọng như dị tật thai hay nghi ngờ thai ngoài tử cung

hoặc ung thư buồng trứng thì kết quả siêu âm cần được chuyển ngay đến bác sĩ hay trung tâm y tế chỉ định bệnh nhân đến siêu âm.

Tài liệu tham khảo:

1) American Institute of Ultrasound in Medicine practice guidelines on the performance of the obstetric ultrasound examination, 2013.
2) http://www.aium.org/resources/guidelines/obstetric.pdf
3) Wax, J, Minkoff H, Johnson A, Coleman B, Levine D, Helfgott, A, O'Keeffe D, Henningsen, C and Benson C. Consensus Report on the Detailed Fetal Anatomic Ultrasound Examination: Indications, Components, and Qualifications. JUM, 2014:33; 189-195.
4) Salomon LJ, Alfirevic Z, Berghalla C, Bilardo C, Hernandez-Andrade E, Johnsen SL< Kalache K, Leung KY, Malinger G, Munoz H, Prefumo F, Toi A, Lee W. Practice guidelines for performance of the routine mid-trimester fetal ultrasound scan. Ultrasound Obstet Gynecol 2011:37; 116-126.
5) ISUOG Practice Guidelines: Performance of first-trimester fetal ultrasound scan. Ultrasound Obstet Gynecol 2013; 41: 102-113